

**Δ. Μπότσης, Β. Παπαγιάννη**

Β' Μαιευτική & Γυναικολογική Κλινική

Πανεπιστημίου Αθηνών Αρεταίειο Νοσοκο-

μείο

# Doppler υπερηχογραφική παρακολούθηση και εκτίμηση του IUGR εμβρύου

## Περίληψη

Η εκτίμηση της καλής κατάστασης του εμβρύου με Doppler υπερηχογράφημα σε περιπτώσεις ενδομήτριας καθυστέρησης της ανάπτυξης (IUGR) έχει μεγάλη σημασία και είναι ιδιαίτερα χρήσιμη στην ανίχνευση εκείνων των IUGR εμβρύων που βρίσκονται σε κίνδυνο λόγω υποξαιμίας. Διάφορες μελέτες με Doppler υπερηχογράφημα, αρχικά στο αρτηριακό και τελευταία στο φλεβικό σύστημα του εμβρύου παρέχουν στους κλινικούς ιατρούς πολύτιμες πληροφορίες ώστε να καθορίσουν τον κατάλληλο χρόνο του τοκετού. Η Doppler υπερηχογραφία σε συνδυασμό με τις άλλες βιοφυσικές μεθόδους όπως το καρδιοτοκογράφημα και το βιοφυσικό προφίλ μπορεί να χρησιμοποιηθεί για την παρακολούθηση και την κατάλληλη αντιμετώπιση των IUGR εμβρύων. Ο σκοπός αυτής της ανασκόπησης είναι να περιγραφούν οι σύγχρονες αντιλήψεις στην εκτίμηση της κυκλοφορίας των IUGR εμβρύων με την Doppler υπερηχογραφία.

*Λέξεις - κλειδιά:* Doppler υπερηχογράφημα, ενδομήτρια καθυστέρηση της ανάπτυξης, IUGR έμβρυα, υπερηχογράφημα ανάπτυξης, καρδιοτοκογράφημα

Αλληλογραφία:

Δημήτρης Μπότσης

Βασ. Σοφίας 76, Αθήνα 11528

Τηλ.: 210-7286353, Fax: 210-7233330

e-mail:

dbotsis@aretaicio.uoa.gr

Κατατέθηκε 16.3.2006

Έγινε δεκτή 12.4.2006

## Εισαγωγή

Η ενδομήτρια καθυστέρηση της ανάπτυξης (IUGR) αναφέρεται στην διαταραχή της ομαλής ανάπτυξης του εμβρύου, το οποίο δεν κατορθώνει να αποκτήσει το γενετικά προσ-

διορισμένο μέγεθός του. Από όλα τα έμβρυα κάτω από την 10η εκ.θ. της ενδομήτριας ανάπτυξης μόνο περίπου το 40% βρίσκεται σε υψηλό κίνδυνο να παρουσιάσει ενδομήτριο θάνατο. Ένα άλλο 40% είναι έμβρυα μικρού μεγέθους αλλά απολύτως υγιή και το υπόλοιπο 20% είναι έμβρυα που η ανάπτυξή τους έχει ανασταλλεί ενδογενώς λόγω χρωμοσωμικών ή άλλων ανωμαλιών.

Η αναγνώριση των IUGR εμβρύων των οποίων η υγεία βρίσκεται σε κίνδυνο λόγω του εχθρικού ενδομήτριου περιβάλλοντος είναι μία σημαντική πρόκληση για τους μαιευτήρες ώστε τα έμβρυα αυτά να έχουν την κατάλληλη παρακολούθηση και αντιμετώπιση. Η ενδομήτρια καθυστέρηση της ανάπτυξης και η εμβρυϊκή υποξία συνδέονται άμεσα με την ανεπάρκεια του πλακούντα. Η εμβρυϊκή υποξία προκαλεί αιμοδυναμικές μεταβολές με σκοπό την προσαρμογή του εμβρύου οι οποίες διαπιστώνονται και αναλύονται με το Doppler υπερηχογράφημα.

Με την χρήση του υπερηχογραφήματος ρουτίνας μπορούμε να ανιχνεύσουμε τα IUGR έμβρυα που αποτελούν περίπου το 15% του συνόλου των κνήσεων και με την βοήθεια της υπερηχογραφίας Doppler μπορούμε να αναγνωρίσουμε τα IUGR έμβρυα που βρίσκονται σε κίνδυνο λόγω υποξίας.

Η εκτίμηση των IUGR εμβρύων με Doppler υπερηχογράφημα αναφέρεται κυρίως σε 3 ομάδες αγγείων:

α) Doppler των μητριάων αρτηριών για την πρόγνωση της IUGR.

β) Αρτηριακό Doppler.

- Ομφαλικής αρτηρίας για την εκτίμηση της ανεπάρκειας του πλακούντα.

- Μέσης εγκεφαλικής αρτηρίας για την εκτίμηση της ανακατανομής της κυκλοφορίας ("brain-sparing effect").

γ) Φλεβικό Doppler για την εκτίμηση της ανεπαρκούς αντιρρόπησης της κυκλοφορίας (decompensation).

### Doppler Μητριάων Αρτηριών

Οι κυματομορφές των μητριάων αρτηριών αντανακλούν στην επίδραση της πλακουντοποίησης στην μητρική κυκλοφορία. Χρησιμο-

ποιείται συνήθως ως screening test στις 23 εβδομάδες, το οποίο μπορεί να εντοπίσει κνήσεις με μητροπλακουντική ανεπάρκεια και πιθανότητα δυσμενούς περιγεννητικού αποτελέσματος πριν από τις 34 εβδομάδες (ευαισθησία 75%, ΨΘΑ 5%).<sup>1,2</sup>

Το ίδιο screening test στις 11-14 εβδομάδες μπορεί επίσης να εντοπίσει κνήσεις με κίνδυνο για IUGR, αλλά με χαμηλότερη ευαισθησία (60%) σε σχέση με εκείνο στις 23 εβδομάδες.<sup>3</sup>

Μετά τις 23 εβδομάδες οι ανωμαλίες του Doppler των μητριάων αρτηριών μπορεί να εκδηλωθούν ως υψηλές αντιστάσεις της μέσης τιμής PI/RI(δείκτης παλμικότητας/δείκτης αντίστασης) ή ως παραμονή ετερόπλευρης ή και αμφοτερόπλευρης κόμβωσης(εγκοπής) και πρέπει να έχουμε υπόψη μας ότι ο κίνδυνος επιπλοκών παραμένει ακόμα και αν αργότερα η κομβωση εξαφανιστεί.

Στην Εικόνα 1 παρουσιάζεται η σχέση πιθανοτήτων για κακό περιγεννητικό αποτέλεσμα σε συνάρτηση με την μέση τιμή του PI (δείκτης παλμικότητας) των μητριάων αρτηριών στις 23 εβδομάδες.<sup>4</sup>

Επίσης, θα πρέπει να αναφερθεί ότι παρά τα θεωρητικά οφέλη από την χρήση της ασπιρίνης σε πολλές μελέτες, ο ρόλος της προφυλακτικής θεραπείας με χορήγηση ασπιρίνης χαμηλής δοσολογίας ή βιταμίνης C και E σε κνήσεις με παθολογικό Doppler μητριάων αρτηριών στις 23 εβδομάδες, παραμένει μέχρι σήμερα αμφισβητήσιμος.<sup>5,6</sup>

### Αρτηριακό Doppler

Η εξέταση με Doppler υπερηχογράφημα των αρτηριών του εμβρύου αναφέρεται κυρίως στην Ομφαλική Αρτηρία (OA) και στην Μέση Εγκεφαλική Αρτηρία (MEA). Σε ειδικές περιπτώσεις και κυρίως για ερευνητικούς σκοπούς εξετάζονται και άλλες αρτηρίες όπως η αορτή, οι νεφρικές αρτηρίες, η σπληνική αρτηρία, οι στεφανιαίες αρτηρίες και οι επινεφριδιακές αρτηρίες.

Το Doppler της Ομφαλικής Αρτηρίας αντανακλά στις αγγειακές αντιστάσεις του πλακούντα και συσχετίζεται ισχυρά με IUGR και την επίδραση της πλακουντικής ανεπάρκειας

σε όλα τα οργανικά συστήματα του εμβρύου. Σε φυσιολογικές κύσεις οι αντιστάσεις στην ομφαλική αρτηρία παρουσιάζουν συνεχή μείωση (PI/RI δείκτης παλμικότητας) στη διάρκεια της κύησης.

Σε περιπτώσεις με πλακουντική ανεπάρκεια παρατηρούνται τρεις κύριες και προοδευτικά εξελισσόμενες παθολογικές κυματομορφές της ομφαλικής αρτηρίας: α) αυξημένες αντιστάσεις (PI/RI), β) απουσία τελοδιαστολικής ροής και γ) αναστροφή τελοδιαστολικής ροής.

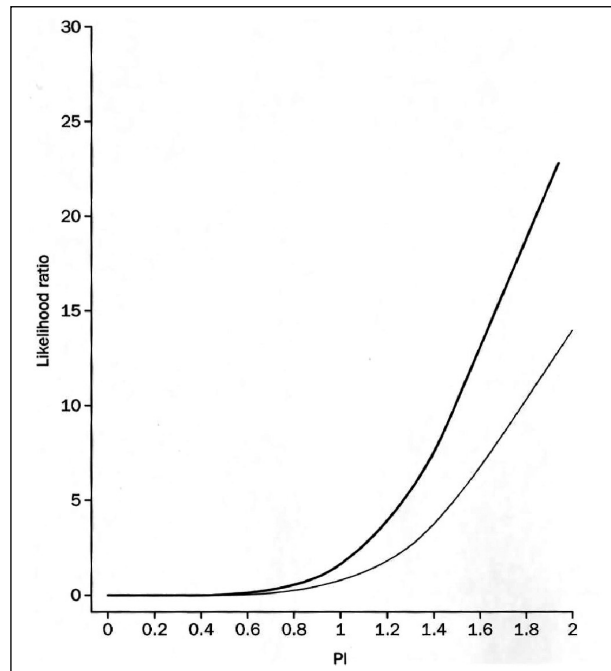
Η απουσία και η αναστροφή της τελοδιαστολικής ροής πολύ συχνά συσχετίζονται με σοβαρή IUGR και ολιγάμνιο.<sup>7</sup> Έχει επίσης αναφερθεί στη βιβλιογραφία ότι παρατηρείται στατιστικά σημαντική διαφορά στην περιγεννητική θνησιμότητα σε περιπτώσεις με απουσία τελοδιαστολικής ροής (20%) σε σχέση με περιπτώσεις με αναστροφή της τελοδιαστολικής ροής (68%) στην ομφαλική αρτηρία.<sup>8</sup>

Οπωσδήποτε θα πρέπει να έχουμε πάντα υπόψη μας ότι το Doppler της ομφαλικής αρτηρίας παρέχει πληροφορίες μόνο για την αιματική ροή στον πλακούντα και οι πληροφορίες αυτές δεν αντανακλούν ούτε στην προσαρμογή του εμβρύου στην υποξία, ούτε στις συνέπειες της προσαρμογής αυτής.<sup>9</sup>

Η Μέση Εγκεφαλική Αρτηρία είναι το πιο προσιτό στην υπερηχογραφική απεικόνιση εγκεφαλικό αγγείο του εμβρύου και μεταφέρει περισσότερο από 80% της κυκλοφορίας του αίματος στον εγκέφαλο. Στην φυσιολογική κύηση, η μέση εγκεφαλική αρτηρία έχει υψηλές αντιστάσεις μέχρι τις 34 εβδομάδες, ενώ αργότερα, οι αντιστάσεις μειώνονται περισσότερο και για τον λόγο αυτό, μετά τις 34 εβδομάδες, αρκετοί ερευνητές προτιμούν την εκτίμηση των αντιστάσεων της μέση εγκεφαλική αρτηρία προς τις αντιστάσεις της θωρακικής αορτής.

#### **Ανακατανομή της καρδιακής παροχής αίματος από την περιφέρεια προς το κέντρο**

Η ανακατανομή της εμβρυϊκής κυκλοφορίας προς όφελος των ζωτικών οργάνων αποτελεί έναν αντιρροπιστικό μηχανισμό με σκοπό να



**Εικόνα 1:** Η σχέση πιθανοτήτων για κακό περιγεννητικό αποτέλεσμα σε συνάρτηση με την μέση τιμή του PI των μητριάων αρτηριών στις 23 εβδομάδες. (Lees C, Parra M, Missfelder-Lobos H, Morgans A, Fletcher O, Nicolaides K. Individualized risk assessment for adverse pregnancy outcome by uterine artery Doppler at 23 weeks. *Obstet Gynecol* 2001;98:369-73).

εμποδίσει την βλάβη του εμβρύου από την υποξαιμία. Το πρώιμο στάδιο ανακατανομής της εμβρυϊκής κυκλοφορίας εκδηλώνεται με αύξηση των αντιστάσεων στην ομφαλική αρτηρία (PI/RI) και παράλληλη μείωση των αντιστάσεων στην μέση εγκεφαλική αρτηρία (PI/RI) και η σχέση των αντιστάσεων στη μέση εγκεφαλική αρτηρία προς τις αντιστάσεις στην ομφαλική αρτηρία γίνεται μικρότερη της μονάδας (brain sparing effect). Το προχωρημένο στάδιο ανακατανομής της εμβρυϊκής κυκλοφορίας χαρακτηρίζεται από περαιτέρω αύξηση των αντιστάσεων στην ομφαλική αρτηρία (PI/RI ή απουσία τελοδιαστολικής ροής) και περαιτέρω μείωση των αντιστάσεων στην μέση εγκεφαλική αρτηρία (PI/RI).<sup>10</sup> Περαιτέρω επιδείνωση της εμβρυϊκής υποξαιμίας οδηγεί στο στάδιο της ανεπάρκειας αντιρρόπησης της εμβρυϊκής κυκλοφορίας

(decompensation). Το στάδιο αυτό χαρακτηρίζεται από αρχόμενη καρδιακή ανεπάρκεια που οδηγεί σε ανάστροφη ροή στην ομφαλική και στην μέση εγκεφαλική αρτηρία. Στο στάδιο αυτό η σχέση των αντιστάσεων στη μέση εγκεφαλική αρτηρία προς τις αντιστάσεις στην ομφαλική αρτηρία γίνεται μεγαλύτερη της μονάδος (εξαφάνιση του brain sparing effect). Από πολλούς ερευνητές έχει αναφερθεί στη βιβλιογραφία ότι το παραπάνω αιμοδυναμικό πρότυπο σχετίζεται με σοβαρές διαταραχές πολλών οργανικών συστημάτων του εμβρύου.<sup>11,12,13</sup>

### Φλεβικό Doppler

Οι αιμοδυναμικές μεταβολές της φλεβικής κυκλοφορίας του εμβρύου σχετίζονται με ένα προχωρημένο στάδιο εμβρυικής υποξαιμίας που παρουσιάζεται με ανώμαλες Doppler κυματομορφές στον φλεβώδη πόρο, την κάτω κοίλη φλέβα και την ομφαλική φλέβα.

Ο Φλεβώδης Πόρος είναι η μικρή, στενή αγγειακή σύνδεση μεταξύ της ομφαλικής φλέβας και του δεξιού κόλπου και μεταφέρει οξυγονωμένο αίμα από την ομφαλική φλέβα στην εμβρυική κυκλοφορία διαμέσου του ωοειδούς τμήματος. Η τυπική κυματομορφή του φλεβώδους πόρου έχει δύο επάρματα. Το πρώτο έπαρμα (s) εμφανίζεται στην διάρκεια της συστολής των κοιλιών και το δεύτερο (d) στην διάρκεια της διαστολής. Το κύμα (a) μεταξύ των δύο περιόδων αντιστοιχεί στην συστολή των κόλπων.

Οι παθολογικές Doppler κυματομορφές του φλεβώδους πόρου παρουσιάζονται προοδευτικά ως: α) αυξημένες αντιστάσεις (PI/RI), β) κύμα "a" ισουψώς με την μέση γραμμή και γ) αναστροφή του κύματος "a".

Πολλές πρόσφατες μελέτες παρουσιάζουν ισχυρή συσχέτιση μεταξύ παθολογικών Doppler κυματομορφών στον φλεβώδη πόρο και δυσμενούς περιγεννητικού αποτελέσματος.<sup>14,15,16,17</sup>

Οι κυματομορφές της Κάτω Κοίλης Φλέβας διακρίνονται σαφώς από τις κυματομορφές του φλεβικού πόρου και έχουν επίσης τρεις φάσεις (s, d και ανάστροφο κύμα a). Η παλμική διακύμανση που παρατηρείται στην κά-

τω κοίλη φλέβα και τον φλεβώδη πόρο οφείλεται στην ομαλή καρδιακή λειτουργία και δεν μεταφέρεται στην ομφαλική φλέβα λόγω του σφιγκτήρα στον φλεβώδη πόρο.

Τέλος, η Ομφαλική Φλέβα σε σοβαρή καρδιακή ανεπάρκεια του εμβρύου μπορεί να δώσει σημαντικές πληροφορίες (παλμικότητα) ιδιαίτερα όταν είναι δύσκολη η απεικόνιση του φλεβώδους πόρου. Οι παθολογικές παλμικές διακυμάνσεις της ομφαλικής φλέβας δεν θα πρέπει να συγχέονται με τις φυσιολογικές παλμικές διακυμάνσεις που οφείλονται στις εμβρυικές αναπνευστικές κινήσεις.

Οι ανώμαλες κυματομορφές του φλεβικού Doppler μετά το στάδιο της ανεπάρκειας αντιρρόπισης της εμβρυικής κυκλοφορίας παρουσιάζονται ως: α) μείωση ή ανάστροφη ροή στον φλεβώδη πόρο, β) αύξηση της αναστροφής ροής στην κάτω κοίλη φλέβα και γ) παλμική διακύμανση στην ομφαλική φλέβα. Στη βιβλιογραφία αναφέρεται ότι οι παραπάνω μεταβολές του φλεβικού Doppler μπορεί να έχουν μεγάλη κλινική σημασία στην απόφαση του χρόνου και του τρόπου του τοκετού.<sup>13</sup>

### Αντιμετώπιση

Με την προϋπόθεση ότι δεν υπάρχει αποτελεσματική εμβρυική θεραπεία, ο χρόνος του τοκετού έχει μεγάλη κλινική σημασία δεδομένου ότι οι κίνδυνοι της ενδομήτριας εμβρυικής βλάβης θα πρέπει να εξισορροπηθούν με τους πιθανούς κινδύνους της προωρότητας.

Οι πιο συχνά χρησιμοποιούμενες κλινικές δοκιμασίες ώστε να προσδιοριστεί ο χρόνος τοκετού είναι το καρδιοτοκογράφημα και το βιοφυσικό προφίλ που αντικατοπτρίζουν την προσβολή του Κεντρικού Νευρικού Συστήματος και οι διαταραχές τους αποτελούν όψιμη εκδήλωση ανακατανομής της εμβρυικής κυκλοφορίας.

Τελευταία, πολλοί κλινικοί έχουν στρέψει την προσοχή τους στην αξιολόγηση του φλεβικού Doppler με την ελπίδα ότι θα μπορέσουν να προσδιορίσουν τον χρόνο του τοκετού στη διάρκεια της πρώιμης φάσης της ανεπαρκούς



αντιρρόπησης της εμβρυικής κυκλοφορίας.<sup>17,18,19,20</sup>

Η εξέλιξη της εμβρυικής υποξαιμίας οδηγεί σε ανώμαλη εμβρυική ανάπτυξη και προοδευτικά σε ανακατανομή της κυκλοφορίας με διαταραχές από το αρτηριακό και φλεβικό Doppler με τελικό αποτέλεσμα παθολογικό καρδιοτοκογράφημα και βιοφυσικό προφίλ. Αναφέρεται στη βιβλιογραφία ότι το χρονικό διάστημα που μεσολαβεί ώστε, το παθολογικό αρτηριακό Doppler, να συνοδεύεται και από διαταραχές στο φλεβικό Doppler κυμαίνεται μέχρι περίπου 2 εβδομάδες ενώ το χρονικό διάστημα που μεσολαβεί ώστε, μετά από τις διαταραχές στο φλεβικό Doppler, να εκδηλωθεί παθολογικό καρδιοτοκογράφημα ή βιοφυσικό προφίλ κυμαίνεται μέχρι 7 ημέρες. Αντίθετα, άλλοι συγγραφείς αναφέρουν ότι ανώμαλα καρδιοτοκογραφικά ευρήματα μπορεί να εκδηλωθούν νωρίτερα από τις διαταραχές στο φλεβικό Doppler σε 50% των περιπτώσεων.<sup>20,21</sup>

Η ανάλυση της σύγχρονης βιβλιογραφίας δεν μπορεί να καταλήξει σε ένα καθαρό συμπέρασμα σχετικά με τα οφέλη από την εφαρμογή του καρδιοτοκογραφήματος και του βιοφυσικού προφίλ, την αξιολόγηση του αρτηριακού και φλεβικού Doppler του εμβρύου ή κάποιου ειδικού συνδυασμού των παραπάνω μεθόδων.<sup>22</sup>

Στην καθημερινή πρακτική ο τοκετός αποφασίζεται όταν το έμβryo παρουσιάσει ευρήματα ανεπαρκούς προσαρμογής της κυκλοφορίας του, αλλά λόγω της παρατεταμένης οξέωσης που εκδηλώνεται με άρση του φαινομένου (brain sparing effect) και ευρήματα από το φλεβικό Doppler η εκλογή της πιο κατάλληλης διαγνωστικής μεθόδου είναι δύσκολη και είναι προτιμότερο να στηρίζεται στην εμπειρία κάθε κέντρου.

## Doppler assessment of the Intrauterine Growth Restricted fetus

**D. Botsis, V. Papagianni**

2nd Dept. Obstetrics and Gynecology, University of Athens  
Aretaieio Hospital

Correspondence: D. Botsis, 76 Vas. Sofias str., 11528 Athens  
Tel.: 210-7286353, Fax: 210-7233330  
E-mail: dbotsis@aretaieio.uoa.gr

### Summary

The evaluation of fetal well-being by Doppler velocimetry in cases of intrauterine growth restriction (IUGR) is of great importance as it is very useful in detecting those IUGR fetuses which are at high risk because of hypoxemia. Several Doppler studies initially on fetal arteries and recently on the fetal venous system provide valuable information for the clinicians, concerning the optimal time to deliver. Doppler sonography in combination with the other biophysical methods such as cardiotocogram and biophysical profile score should be used in everyday practice for the monitoring and appropriate management of the growth restricted fetuses. The purpose of this review is to describe the current approaches in Doppler assessment of IUGR fetal circulation.

*Key words:* Doppler velocimetry , Intrauterine growth restriction, IUGR fetuses,ultrasonography,Fetal Heart Rate Monitoring(FHRM)

### Βιβλιογραφία

1. Campbell S, Pearce J, Hackett G. Quantative assessment of uteroplacental blood flow: early screening test for high risk pregnancies. *Obstet Gynecol* 1986;68:649-53.
2. Albaiges G, Missfelder-Lobos H, Lees C. One stage screening for pregnancy complications by color Doppler assessment of uterine arteries at 23 weeks

- gestation. *Obstet Gynecol* 2000;96(4):559-64.
3. Martin A, Bindra R, Curcio P, Cicero S, Nikolaides K. Screening for pre-eclampsia and fetal growth restriction by uterine artery Doppler at 11-14 weeks of gestation. *Ultrasound Obstet Gynecol* 2001;18:583-6.
  4. Lees C, Parra M, Missfelder-Lobos H, Morgans A, Fletcher O, Nicolaides K. Individualized risk assessment for adverse pregnancy outcome by uterine artery Doppler at 23 weeks. *Obstet Gynecol* 2001;98:369-73.
  5. Leitich H, Egarter C, Hussein P. A meta analysis of low dose aspirin for the prevention of intrauterine growth retardation. *Br J Obstet Gynecol* 1997;104:450-9.
  6. Harrington KF. Making best and appropriate use of fetal biophysical and Doppler ultrasound data in the management of the growth-restricted fetus. *Ultrasound Obstet Gynecol* 2000;16:399-401.
  7. Farine D, Granovsky-Grisaru S, Ryan G, Seaward PG, Teoth TG, Laskin C, Ritchie JW. Umbilical artery blood flow velocity in pregnancies complicated by systemic lupus erythematosus. *J Clin Ultrasound* 1998;26(8):379-82.
  8. Mandruzzato GP, Bogatti P, Fischer L, Gigli C. The clinical significance of absent or reverse end-diastolic flow in the fetal aorta and umbilical artery. *Ultrasound Obstet Gynecol* 1991;1(3):192-6.
  9. Tobal N, Chevillot M, Himily J, Perrotin F, Lausac J, Arbeille P. Doppler monitoring of fetal circulation from multiple arteries over several days to improve evaluation of fetal prognosis. *J Radiol* 2002;83:1943-51.
  10. Nicolaides KH, Rizzo G, Hecher K. Doppler studies in fetal hypoxemic hypoxia in Placental and Fetal Doppler. The Parthenon Publishing Group N.Y., London 2000, p 67-87.
  11. Clerici G, Luzietti R, Narducci P, DiRenzo G. Fetal cerebral blood flow. *Ultrasound Rev Obstet Gynecol* 2003;3:111-6.
  12. Abuhamad A. Color and pulsed Doppler ultrasonography of the fetal coronary arteries: has the time come for its clinical application? *Ultrasound Obstet Gynecol* 2003;21(5):423-5.
  13. Prado Vasques FA, Moron A, Murta C, Carvalho F, Barbosa M, Mrcolino L. The assessment of fetal well-being by venous Doppler velocimetry. *Ultrasound Rev Obstet Gynecol* 2004;4:121-5.
  14. Muller J, Nanah R, Rohn M, Kristen P, Dieti J. Arterial and ductus venosus Doppler in fetuses with absent or reversed and diastolic flow in the umbilical artery: correlation with sort term perinatal outcome. *Acta Obstet Gynecol Scan* 2002;81:860-6.
  15. Figueras F, Martinez J, Puerto B, Coll O, Cravach V, Vanzell J. Contraction stress test versus ductus venosus Doppler evaluation for the prediction of adverse perinatal outcome in growth-restricted fetuses with non-reassuring, non-stressed test. *Ultrasound Obstet Gynecol* 2003;21:250-5.
  16. Baschat AA. Relationship between placental blood flow resistance and precordial venous Doppler indices. *Ultrasound Obstet Gynecol* 2003;22(6):561-6.
  17. Bilardo C, Wolf H, Stigter R, Ville Y, Baez E, Visser G, Hecker K. Relationship between monitoring parameters and perinatal outcome in severe early intrauterine growth restriction. *Ultrasound Obstet Gynecol* 2004;23:119-25.
  18. Hecher K, Hackeloer BJ. Cardiotocogram compared to Doppler investigation of the fetal circulation in the premature growth-retarded fetus: longitudinal observations. *Ultrasound Obstet Gynecol* 1997;9:152-61.
  19. Baschat AA, Gembrush U, Harman CR. The sequence of changes in Doppler and biophysical parameters as severe fetal growth restriction worsens. *Ultrasound Obstet Gynecol* 2001;18:571-7.
  20. Ferrazzi E, Bozzo M, Rigano S, Bellotti M, Morabito A, Prdi G, Battaglia FC, Gallan HL. Temporal sequence of abnormal Doppler changes in the peripheral and central circulatory systems of the severely growth-restricted fetus. *Ultrasound Obstet Gynecol* 2002;19:140-6.
  21. Hecher K, Bilardo H, Stigter R, Ville Y, Hackeloer B, Kok H, Senat M, Visser G. Monitoring of fetuses with intrauterine growth restriction: a longitudinal study. *Ultrasound Obstet Gynecol* 2001;18:564-70.
  22. Romero R, Kalache K, Kadar N. Timing of delivery of the pre-term severely growth restricted fetus: venous Doppler, Cardiotocography or the biophysical profile? *Ultrasound Obstet Gynecol* 2002;19:118-21.