ΥΠΕΡΗΧΟΓΡΑΦΙΑ ΤΟΜ.4, ΤΕΥΧ.2, ΣΕΛ. 87-91, 2007

Αθ. Π. Σούκα, Α. Πιλάλης, Π. Αντσακλής, Αρ. Αντσακλής

Α' Μαιευτική & Γυναικολογική Κλινική Πανεπιστημείου Αθηνών, Τμήμα Εμβρυομητρικής Ιατρικής & Υπερήχων, Νοσοκομείο «Αλεξάνδρα»,

Σύνδρομο Βραχέας Πλευράς - Πολυδακτυλίας και αυξημένη αυχενική διαφάνεια: περιγραφή περιστατικού και ανασκόπηση βιβλιογραφίας

Περίληψη

Το σύνδρομο βραχέας πλευράς και πολυδακτυλίας ανήκει σε μία ομάδα σπάνιων μη-συμβατών με τη ζωή σκελετικών δυσπλασιών, που κληρονομούνται κατά τον αυτοσωματικό υπολοιπόμενο χαρακτήρα. Χαρακτηριστικά του συνδρόμου αποτελούν: υποπλαστικός θώρακας, βραχέες πλευρές, βραχέα άκρα, πολυδακτυλία και ανωμαλίες εσωτερικών οργάνων. Στο παρόν άρθρο περιγράφεται μία περίπτωση πάσχοντως εμβρύου, που προερχόταν από μία οικογένεια «υψηλού κινδύνου», λόγω οικογενειακού ιστορικού και κατά το υπερηχογράφημα 11-14 εβδομάδων είχε διαπιστωθεί αυξημένη αυχενική διαφάνεια. Η διάγνωση συνδρόμου βραχέας πλευράς και πολυδακτυλίας τέθηκε στο δεύτερο τρίμηνο της κύησης.

Λέξεις - κλειδιά: αυχενική διαφάνεια, σκελετική δυσπλασία, σύνδρομο βραχέας πλευράς και πολυδακτυλίας

Αλληλογραφία:
Πάνος Αντσακλής
Α' Μαιευτική & Γυναικολογική Κλινική Πανεπιστημείου Αθηνών
Λαμψάκου 11, Ιλίσσια, 11528, Αθήνα

e-mail:
panosant@gmail.com

Κατατέθηκε 02/07/2007
Έγινε δεκτή 02/07/2007

Εισαγωγή

Το σύνδρομο βραχέας πλευράς και πολυδακτυλίας ανήκει σε μία ομάδα σπάνιων μη-συμβατών με τη ζωή σκελετικών δυσπλασιών, που κληρονομούνται κατά τον αυτοσωματικό υπολοιπόμενο χαρακτήρα. Η αυξημένη αυχενική διαφάνεια στις 11-14 εβδομάδες της κύησης σχετίζεται με χρωμοσωμικές ανωμαλίες, καρδιακές και ανατομικές ανωμαλίες, κα-

θώς και με ποικίλα γενετικά σύνδρομα, συμπεριλαμβανομένων πολλών σκελετικών δυσπλασιών.[1-3] Στο παρόν άρθρο περιγράφουμε μία περίπτωση πάσχοντως εμβρύου με σύνδρομο βραχέας πλευράς και πολυδακτυλίας και με αυξημένη αυχενική διαφάνεια στις 13 εβδομάδες της κύησης.

Παρουσίαση περιστατικού

Γυναίκα 30 ετών, προσήλθε στο τμήμα Εμβρυομητρικής Ιατρικής του Νοσοκομείου "Αλεξάνδρα" για τον υπερηχογραφικό έλεγχο ρουτίνας 11-14 εβδομάδων για χρωμοσωμικές ανωμαλίες (αυχενική διαφάνεια και βιοχημικός έλεγχος).

Το ζεύγος ήταν αλβανικής καταγωγής και δεν σχετίζονταν εξ αίματος μεταξύ τους. Από το μαιευτικό ιστορικό προέκυψε ότι στην πρώτη κύηση είχαν προβεί σε διακοπή κύησης στις 22 εβδομάδες όταν στον υπερηχογραφικό έλεγχο Β' Επιπέδου είχε διαγνωσθεί υποπλαστικός θώρακας και βραχέα άκρα.

Η παθολογοανατομική εξέταση μετά τη διακοπή αποκάλυψε πνευμονική υποπλασία, βράχυνση όλων των μακρών οστών, πλατυσπονδυλία, υποπλαστικές πνευμονικές φλέβες και μη φυσιολογική αιματική ροή στα πνευμονικά αγγεία. Η διάγνωση σκελετικής δυσπλασίας επιβεβαιώθηκε χωρίς όμως να τεθεί διάγνωση συγκεκριμένου συνδρόμου.

Στην παρούσα (δεύτερη) κύηση ο πρώτος υπερηχογραφικός έλεγχος πραγματοποιήθηκε στις 13+5 εβδομάδες. Το κεφαλουριαίο μήκος (CRL) του εμβρύου μετρήθηκε στα 82 mm και η αυχενική διαφάνεια (NT) ήταν 2.8 mm (πάνω από την 95η εκατοστιαία θέση για το συγκεκριμένο CRL). Η πιθανότητα για σύνδρομο Down βάση του συνδυασμού της ηλικίας της μητέρας, του μεγέθους της αυχενικής διαφάνειας και των βιοχημικών δεικτών (free β-hCG και PAPP-A) υπολογίστηκε στο 1 προς 2,300. Οι γονείς επέλεξαν να μην προχωρήσουν σε επεμβατική διαγνωστική εξέταση. Η ασθενής δεν προσήλθε για υπερηχογραφικό έλεγχο στις 16 εβδομάδες όπως είχε προγραμματιστεί από το τμήμα, λόγω της αυξημένης αυχενικής διαφάνειας.

Ο επόμενος υπερηχογραφικός έλεγχος πραγματοποιήθηκε στις 21+2 εβδομάδες (υπερηχογραφημα Β' Επιπέδου). Κατά την εξέταση, ο θώρακας βρέθηκε να είναι πολύ μικρός, όλα τα μακρά οστά μετρήθηκαν κάτω από την 5η εκατοστιαία θέση για την ηλικία κύησης ενώ παρατηρήθηκε και κάμψη τόσο των μηριαίων όσο και των βραχιόνιων οστών (Εικόνες 1 και 2). Κατά την υπερηχογραφική εξέταση της καρδιάς, η απεικόνιση των τεσσάρων κοιλοτήτων ήταν μη φυσιολογική. Ο λεπτομερής υπερηχογραφικός έλεγχος της καρδιάς δεν ήταν εφικτός, λόγω της υποπλασίας/συμπίεσης της θωρακικής κοιλότητας. Μετά από λεπτομερή ενημέρωση και επεξήγηση των ευρημάτων, οι γονείς αποφάσισαν να προβούν σε διακοπή της κύησης, η οποία πραγματο-

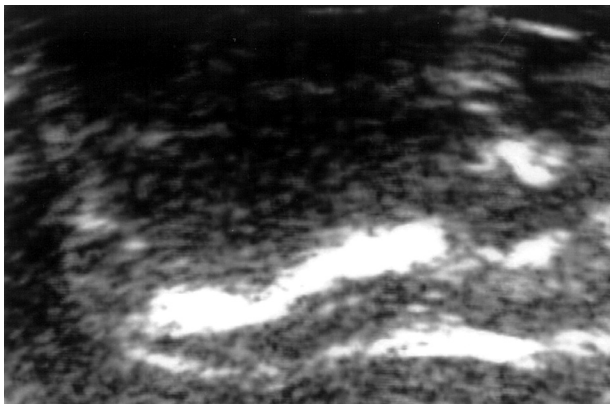

Εικόνα 1. *Μετωπιαία τομή του θώρακα και της κοιλίας του εμβρύου, στην οποία απεικονίζεται η υποπλασία του θωρακικού τοιχώματος στις 21 εβδομάδες της κύησης.*

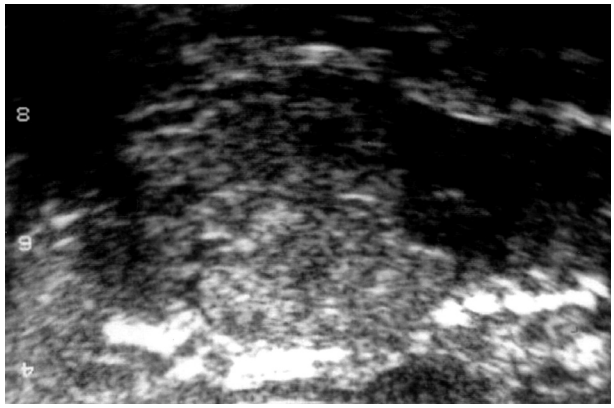

Εικόνα 2. *Κεκαμένο μηριαίο οστό στην 21η εβδομάδα της κύησης.*

ποιήθηκε στις 22 εβδομάδες. Το έμβρυο ήταν άρρεν, με ύδρωπα και βάρους 480 γραμμαρίων.

Τα ευρήματα της παθολογοανατομικής εξέτασης ήταν τα ακόλουθα: άρρεν έμβρυο, φυσιολογικής ανάπτυξης, βραχυκεφαλία, συμπιεσμένα ρινικά οστά, ήπια μακρογλωσσία, χαμηλή πρόσφυση οτών, υποπλαστικοί πνεύμονες, ανωμαλίες του κολποκοιλιακού διαφράγματος, υποπλαστικό αορτικό τόξο και υποπλασία του ενδοηπατικού χοληφόρου συστήματος. Τα γεννητικά όργανα ήταν αρρένος, χωρίς καμία εμφανή ανωμαλία. Ο ακτινολογικός έλεγχος αποκάλυψε σημαντική βράχυνση των πλευρών, rhizomelic limb shortening με ήπια κάμψη των μηριαίων οστών, φυσιολογικούς σπονδύλους και φυσιολογική οστεοποίηση του κρανίου. Τα λαγόνια οστά είχαν ανώμαλο περίγραμμα με πλάγιες προσεκβολές. Παρατηρήθηκε επίσης εξεσημασμένη οστεοποίηση των μακρών οστών και καθυστέρηση της ανάπτυξης των αρθρικών χόνδρων. Οι μεταφύσεις επίσης είχαν ανώμαλο περίγραμμα με επιμήκης προεκβολές. Τα ευρήματα ήταν συμβατά με το σύνδρομο βραχέων πλευρών-πολυδακτυλίας και πιο συγκεκριμένα με τον τύπο Ι ή τον τύπο ΙΙΙ του συνδρόμου.

Συζήτηση

Το σύνδρομο βραχέας πλεύρας-πολυδακτυλίας (SRPS) ανήκει σε μία ομάδα σκελετικών δυσπλασιών, μη συμβατών με τη ζωή. Υπάρχουν τέσσερις τύποι: τύπος Ι (Saldino-Noonan) που χαρακτηρίζεται από βράχυνση των μεταφύσεων και εικόνα των μακρών οστών «δίκην τορπίλης», τύπος ΙΙ (Majewski) χαρακτηρίζεται από σχιστίες προσώπου και κοντές οωειδείς κνήμες tibiae, τύπος ΙΙΙ (Naumoff) χαρακτηρίζεται από ευρείες μεταφύσεις με άκανθες, τύπος IV (Beemer-Langer) που μοιάζει με τον τύπο Majewski και χαρακτηρίζεται από μέση σχιστία άνω χείλους median cleft lip, αλλά οι κνήμες είναι λιγότερο βραχείες ενώ σπάνια παρατηρείται πολυδακτυλία.[4-6] Και οι τέσσερις τύποι κληρονομούνται κατά τον αυτοσωματικό υπολειπόμενο χαρακτήρα. Ο διαχωρισμός μεταξύ τους συχνά είναι δύσκολος, αφού πολλά από τα φαινοτυπικά και ακτινολογικά ευρήματα συμπίπτουν.[6] Οι Elcioglu και Hall μελέτησαν τα ακτινολογικά ευρήματα δέκα περιπτώσεων με SRPS.[7] Το γεγονός ότι και οι τέσσερις υποτύποι έχουν κοινά ακτινολογικά χαρακτηριστικά καθώς και το ότι τα διαχωριστικά κριτήρια μεταξύ των τεσσάρων τύπων του συνδρόμου δεν είναι σαφή τους οδήγησαν στο συμπέρασμα ότι οι τέσσερις αυτοί τύποι αποτελούν εκδηλώσεις μίας κοινής πάθησης, συμπεριλαμβάνοντας και το σύνδρομο Mohr καθώς και την ασφυξιάζουσα θωρακική δυστροφία asphyxiating thoracic dystrophy.[7] Ο Ho και συν. κατέγραψαν την περίπτωση μίας οικογενείας στην οποία δύο αδέλφια έπασχαν από ήπιο σύνδρομο Jeune. Στο μαιευτικό ιστορικό της συγκεκριμένης μητέρας υπήρχε και ένας ενδομήτριος θάνατος, και η παθολογοανατομική εξέταση απεκάλυψε SRPS τύπου ΙΙΙ.[8] Δεν έχει εξακριβωθεί εάν οι διαφορετικοί τύποι του συνδρόμου οφείλονται σε μεταλλάξεις γονιδίων σε διαφορετικές γονιδιακές θέσεις, ή σε διαφορετικές μεταλλάξεις στην ίδια γονιδιακή θέση, ή εάν απλώς αποτελούν διαφορετικές φαινοτυπικές εκδηλώσεις του ιδίου γονιδίου.

Η πιθανότερη θέση για το γονίδιο που καθορίζει το SRPS, σύμφωνα με τους Urioste και συν. βρίσκεται είτε στη θέση 4q13, είτε στη θέση 4p16. Σύμφωνα με την πρώτη θεωρία της μελέτης αυτής το γονίδιο της οστικής μορφογεννητικής πρωτεΐνης-3, το οποίο εντοπίζεται στην περικεντρική περιοχή του χρωμοσώματος-4 πιθανά να εμπλέκεται στην παθογένεση του SRPS. Η δεύτερη υπόθεση υποστηρίζει ότι το SRPS οφείλεται σε μετάλλαξη του γονιδίου στην 4p16 περιοχή. Στην ίδια περιοχή εντοπίζεται και το γονίδιο που ευθύνεται για τις ακόλουθες παθήσεις: αχονδροπλασία, υποχονδροπλασία, θανατηφόρος δυσπλασία και για το σύνδρομο Ellis-van Creveld.[9,10]

Οι σκελετικές δυσπλασίες σχετίζονται με τη δημιουργία ύδρωπα στο δεύτερο και τρίτο τρίμηνο της κύησης, ενώ σύμφωνα με πρόσφατα δεδομένα φαίνεται ότι ένα μεγάλο ποσοστό των παθήσεων αυτών εκδηλώνονται με

αυξημένη αυχενική διαφάνεια στο υπερηχογράφημα 11-14 εβδομάδων.[3] Τα σκελετικά σύνδρομα που σχετίζονται με αυξημένη αυχενική διαφάνεια, όπως αναφέρονται στη βιβλιογραφία είναι τα ακόλουθα: αχονδρογένεση, αχονδροπλασία, ασφυξιάζουσα θωρακική δυστροφία, οστεοχονδροδυσπλασία Blomstrand, καμπτομυελική δυσπλασία, υποχονδροδυσπλασία, hypophosphatasia, σύνδρομο Jarcho-Levin, osteogenesis imperfecta type II, σύνδρομο Robinow, σύνδρομο βραχέας πλευράς-πολυδακτυλίας and θανατηφόρος δυσπλασία.[11] Στην πλειονότητα αυτών των περιπτώσεων η διάγνωση τέθηκε προγεννητικά κατά το δεύτερο ή τρίτο τρίμηνο της κύησης ή μετά τον τοκετό, αν και σε ορισμένες περιπτώσεις τα χαρακτηριστικά μίας μη συμβατής με τη ζωή πάθησης, ήταν εμφανή από το πρώτο κιόλας τρίμηνο της κύησης. Οι Hill και συν. ανέφεραν μία περίπτωση SRPS τύπου I, σε μία οικογένεια υψηλού κινδύνου, κατά την οποία τα υπερηχογραφικά ευρήματα στις 13 εβδομάδες ήταν: αυξημένη NT, υποπλαστική θωρακική κοιλότητα, βραχέα άκρα και πολυδακτυλία.[12]

Ο πιθανότερος παθοφυσιολογικός μηχανισμός που ευθύνεται για την αυξημένη αυχενική διαφάνεια σε έμβρυα με SRPS είναι η συμπίεση του μεσοθωρακίου λόγω της υποπλαστικής θωρακικής κοιλότητας, όπως πιθανότατα συμβαίνει με όλα τα σκελετικά σύνδρομα στα οποία προσβάλλεται η θωρακική κοιλότητα. Επίσης, είναι πιθανόν ότι το μεταλλαγμένο γονίδιο που ευθύνεται για το SRPS, ευθύνεται και για την παραγωγή μη φυσιολογικής εξωκυττάριας ουσίας, με μειωμένη ικανότητα για διατήρηση του εξωκυττάριου υγρού. Η μη φυσιολογική σύνθεση του εξωκυττάριου υγρού ενοχοποιείται επίσης ως αιτία αυξημένης αυχενικής διαφάνειας NT σε ένα μεγάλο αριθμό γενετικών συνδρόμων, τα οποία σχετίζονται με ανωμαλίες στο μεταβολισμό του κολλαγόνου (όπως η αχονδρογένεση τύπου II, το σύνδρομο Nance-Sweeney, ατελή οστεογένεση τύπου II), ανωμαλίες των υποδοχέων του αυξητικού παράγοντα των ινοβλαστών (όπως η αχονδροπλασία και η θανατηφόρος δυσπλασία) ή με διαταραχή του μεταβολισμού βιογεννητικού παράγοντα των υπεροξυσωματίων (όπως το σύνδρομο Zellweger).[13]

Short-Rib-Polydactyly Syndrome presenting with increased nuchal Translucency in a High-Risk Family

AP. Souka, A. Pilalis, P. Antsaklis, A. Antsaklis

First Department of Obstetrics and Gynaecology, Alexandra Maternity Hospital, University of Athens, Athens, Greece

Correspondence: Dr P. Antsaklis
1st Department of Obstetrics and Gynecology
11, Lampsakou str, 115-28, Athens, Greece
E-mail: panosant@gmail.com

Summary

Short rib-polydactyly syndrome is group of rare, autosomal recessive, lethal skeletal dysplasias characterized by hypoplastic thorax, short ribs, short limbs, polydactyly, and visceral abnormalities. We describe an affected fetus from a high-risk family presenting with increased nuchal translucency at 13 weeks. The diagnosis was established in the second trimester.

Key words: nuchal translucency, skeletal dysplasias, short-rib-polydactyly syndrome

Βιβλιογραφία

1. Snidjers RJM, Noble P, Sebire N, Souka A, Nicolaides KH, for the Fetal Medicine Foundation First Trimester Screening Group. UK multicentre project on assessment of risk of trisomy 21 by maternal age and fetal nuchal translucency thickness at 10-14 weeks of gestation. Lancet 1998; 352:343-346.
2. Hyett J, Perdu M, Sharland G, Snidjers R, Nicolaides KH. Using fetal nuchal translucency to screen for major congenital cardiac defects at 10-14 weeks of gesta-

tion: population based cohort study. BMJ 1999; 318:81-85.
3. Souka AP, Krampl E, Bakalis S, Heath V, Nicolaides KH. Outcome of pregnancy in chromosomally normal fetuses with increased nuchal translucency in the first trimester. Ultrasound Obstet Gynecol 2001;18:9-17.
4. Majewski F, Pfeiffer RA, Lenz W, Muller R, Feil G, Seiler R. Polysyndaktylie, verkuerzte Gliedmassen und Genitalfehlbildugen: Kennzeichen eines selbstsaendigen Syndroms? Z Kinderheilk 1971; 111: 118-138.
5. Saldino RM, Noonan CD. Severe thoracic dystrophy with striking micromelia, abnormal osseous development, including the spine, and multiple viscereal anomalies. Am J Roentgol 1972; 114: 257-263.
6. Online Mendelian Inheritance in Man (OMIM, online database). Numbers 263530, 263520, 263510, 269860. Baltimore, MD: John Hopkins University.
7. Elcioglu NH and Hall CM. Diagnostic dilemmas in the Short-Rib-Polydactyly Syndrome Group. Am J Med Genetics 2002; 111: 392-400.
8. Ho NC, Francomano CA, van Allen M. Jeune asphyxiating thoracic dystrophy and short-rib polydactyly type III (Verma-Naumoff) are variants of the same disorder. Am J Med Genet 2000; 90:310-314.
9. Urioste M, Martinez-Frias ML, Bermejo E, Jimenez N, Romero D, Nieto C, Villa A. Short rib-polydactyly syndrome and pericentric inversion of chromosome 4. Am J Med Genet 1994; 49: 94-97,
10. Urioste M, Martinez-Frias ML, Bermejo E, Villa A, Jimenez N, Romero D, Nieto C. Chromosome 4p16 and osteochrondroplasias. (Letter) Nature Genet 1994;6: 334.
11. Souka AP, von Kaisenberg CS, Hyett JA, Sonek JD, Nicolaides KH. Increased nuchal translucency with normal karyotype. Am J Obstet Gynecol 2004; in press.
12. Hill LM, Leary J. Transvaginal sonographic diagnosis of short-rib polydactyly dysplasia at 13 weeks'gestation. Prenat Diagn 1998; 18:1198-1201.
13. Increased nuchal translucency with normal karyotype. Chapter 3. In KH Nicolaides, NJ Sebire, RJM Snijders and AP Souka (eds). The 11-14-week scan. The diagnosis of fetal abnormalities. Parthenon Press, 2004.