ΥΠΕΡΗΧΟΓΡΑΦΙΑ ΤΟΜ.4, ΤΕΥΧ.2, ΣΕΛ. 103-108, 2007

Α. Αθανασιάδης, Π. Πολυχρόνου, Κ. Καραβιδά, Μ. Ζαφράκας, Θ. Μίκος, Χ. Πολυχρόνου, Θ. Θεοδωρίδης, Κ. Παλλίδου, Ι. Ν. Μπόντης

Α' Μαιευτική - Γυναικολογική Κλινική ΑΠΘ και Κέντρο Προγεννητικού Ελέγχου Θεσσαλονίκης

Παρουσίαση δύο περιστατικών Κρανιοσυνοστέωσης. Η σημασία της 3D υπερηχογραφίας στην διάγνωση των παθήσεων του κρανίου.

Περίληψη

Κρανιοσυνοστέωση είναι η πρόωρη σύγκλειση μιας ή περισσοτέρων κρανιακών ραφών και μπορεί να εμφανισθεί ως μέρος ενός συνδρόμου ή μεμονωμένα. Είναι σπάνια αυτοσωματικά κυρίαρχα κληρονομούμενη συγγενής διαταραχή, με συχνότητα 1/1800-2200 γεννήσεις. Η πλειονότητα των περιστατικών είναι σποραδική. Η συχνότητα της συνοστέωσης της μετωπιαίας ραφής αντιστοιχεί στο 10% των περιστατικών κρανιοσυνοστέωσης. Το Σύνδρομο Apert είναι μια σπάνια αυτοσωματικά κυρίαρχα κληρονομούμενη διαταραχή που περιγράφηκε για πρώτη φορά από τον Apert το 1906. Μαζί με τα σύνδρομα Pfeifer και Crouzon, αποτελούν τα συχνότερα σύνδρομα που σχετίζονται με κρανιοσυνοστέωση, και χαρακτηρίζεται από την τριάδα συμμετρική συνδακτυλία χεριών και ποδιών, υποπλασία προσωπικού κρανίου και συνοστέωση οστών του κρανίου. Παρουσιάζουμε δύο περιπτώσεις de novo κρανιοσυνοστεώσης που ανιχνεύθηκαν προγεννητικά σε υπερηχογραφικό έλεγχο δευτέρου τριμήνου της κύησης και επισημαίνουμε την σημαντική βοήθεια της τρισδιάστατης υπερηχογραφίας στην διάγνωση τους.

Λέξεις - κλειδιά: σύνδρομο Apert, κρανιοσυνοστέωση, προγεννητικός έλεγχος, συνδακτυλία, σύγκλιση μετωπιαίας ραφής, τρισδιάστατη υπερηχογραφία

Αλληλογραφία:
Απόστολος Π. Αθανασιάδης
Α' Μαιευτική - Γυναικολογική Κλινική ΑΠΘ, ΓΝΘ «Παπαγεωργίου», Περιφερειακή Οδός, Νέα Ευκαρπία, 56403, Θεσσαλονίκη

Τηλ.: 2310-693131

e-mail:
apostolo@med.auth.gr

Κατατέθηκε 23/05/2007
Έγινε δεκτή 14/06/2007

Εισαγωγή

Κρανιοσυνοστέωση είναι η πρόωρη σύγκλειση μιας ή πε-

ρισσοτέρων κρανιακών ραφών και μπορεί να εμφανισθεί προγεννητικά ή κατά την νεογνική ηλικία[1], ως μεμονωμένη δυσπλασία ή στο πλαίσιο ενός συνδρόμου. Είναι σπάνια αυτοσωματικά κυρίαρχα κληρονομούμενη συγγενής διαταραχή, με συχνότητα 1/1800-2200 γεννήσεις[2], όμως η πλειονότητα των περιπτώσεων είναι σποραδική. Η κρανιοσυνοστέωση καλείται απλή όταν αφορά μια μόνο ραφή και σύνθετη όταν αφορά περισσότερες.[3]

Η συνοστέωση της μετωπιαίας ραφής αντιστοιχεί στο 10% των περιπτώσεων κρανιοσυνοστέωσης.[4] Η κρανιοσυνοστέωση στα πλαίσια ενός συνδρόμου αντιστοιχεί μόνο στο ένα πέμπτο περίπου των περιπτώσεων αν και έχουν αναφερθεί περί τα 150 σύνδρομα με παρουσία κρανιοσυνοστέωσης.[5] Από αυτά, τα πιο συχνά είναι τα σύνδρομα Apert, Crouzon και Pfeifer.

Το σύνδρομο Apert περιγράφηκε για πρώτη φορά από τον Apert το 1906, συνιστά μία από τις σοβαρότερες μορφές των συνδρόμων κρανιοσυνόστεωσης και αντιστοιχεί στο 4,5% όλων των περιπτώσεων[6] με συχνότητα 106 γεννήσεις.[7] Είναι μία σπάνια αυτοσωματικά κυρίαρχα κληρονομούμενη συγγενής διαταραχή, που χαρακτηρίζεται από την τριάδα συνδακτυλία, υποπλασία προσωπικού κρανίου και κρανιοσυνοστέωση. Εχει περιγραφεί μωσαικισμός του εμβρύου[8], ενώ η πλειονότητα των περιπτώσεων οφείλονται σε de novo μετάλλαξη.[9]

Παρουσιάζουμε δύο de novo περιπτώσεις κρανιοσυνοστέωσης οι οποίες ανιχνεύθηκαν σε υπερηχογραφικό έλεγχο του δευτέρου τριμήνου της κύησης και επιβεβαιώθηκαν με τη χρήση τρισδιάστατης υπερηχογραφίας (3D).

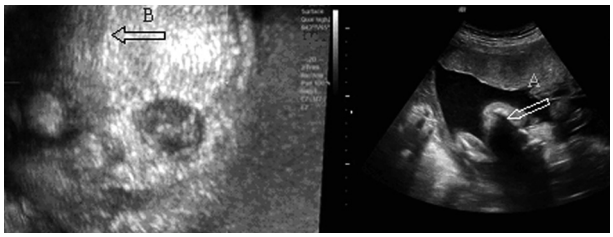

Εικόνα 1: *Σύγκριση δισδιάστατης (βέλος Α) και τρισδιάστατης (βέλος Β) απεικόνισης της κρανιοσυνοστέωσης της μετωπιαίας ραφής.*

Περιγραφή 1ης περίπτωσης

Πρωτοτόκος 33 ετών, μη καπνίστρια, υποβλήθηκε σε εκλεκτική μείωση τρίδυμης κύησης μετά από IVF, σε ηλικία κύησης 13 εβδομάδων. Το ατομικό και οικογενειακό ιστορικό ήταν ελεύθερο, ενώ δεν αναφερόταν λήψη φαρμάκων κατά την κύηση. Στον υπερηχογραφικό έλεγχο 2ου επιπέδου, σε ηλικία κύησης 23 εβδομάδων παρατηρήθηκε στο άρρεν έμβρυο Β ελαφρά συμπίεση των μετωπιαίων οστών. Η αυχενική πτυχή στα δύο έμβρυα ήταν εντός των φυσιολογικών ορίων, χωρίς άλλα παθολογικά ευρήματα. Σε επανέλεγχο στις 25 εβδομάδες ανιχνεύθηκε η ίδια υπερηχογραφική εικόνα συμπίεσης των μετωπιαίων οστών. Η δισδιάστατη εικόνα, λόγω της ήπιας συμπίεσης των μετωπιαίων οστών, δεν ήταν απόλυτα πληροφοριακή για να επιβεβαιωθεί η διάγνωση της κρανιοσυνοστέωσης. Με την βοήθεια της 3D υπερηχογραφίας του εμβρυϊκού κρανίου και με την κατάλληλη επεξεργασία της, ετέθη η διάγνωση της κρανιοσυνοστέωσης συγκρίνοντας τις συνοστεωμένες και μη ραφές (εικ. 1, 2). Ο υπόλοιπος έλεγχος της ανατομίας του εμβρύου ήταν φυσιολογικός, ενώ δεν ανιχνεύθηκε συνδακτυλία στα άνω και κάτω άκρα. Από τον επανέλεγχο στη διάρκεια της κύησης, δεν υπήρξε αλλαγή των υπερηχογραφικών δεδομένων. Μετά τον το-

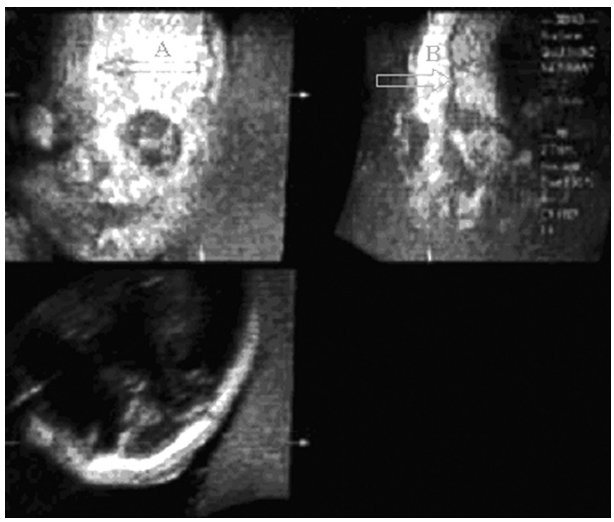

Εικόνα 2: *Συνοστεωμένη (Α) και φυσιολογική (Β) ραφή κρανίου.*

κετό με καισαρική τομή, η κλινική εκτίμηση του νεογνού ήταν σε συμφωνία με τα υπερηχογραφικά ευρήματα (εικ. 3). Μετά την γέννηση η διάγνωση της κρανιοσυνοστέωσης της μετωπιαίας ραφής τέθηκε κλινικά και ακτινοδιαγνωστικά.

Περιγραφή 2ης περίπτωσης

Σε δευτεροτόκο έγκυο 29 ετών, εκτελέσθηκε υπερηχογραφικός έλεγχος δευτέρου επιπέδου, την 22η εβδομάδα, σε κύηση ομαλά εξελισσόμενη. Το ατομικό και οικογενειακό ιστορικό ήταν ελεύθερο. Ο σύζυγος ήταν 34 ετών. Η βιομετρία του εμβρύου αντιστοιχούσε στην ηλικία κύησης σύμφωνα με την ΤΕΡ. Αναγνωρίσθηκε εμβάθυνση της ρίζας της ρινός, προβολή του μετωπιαίου οστού και πίεση των βρεγματικών οστών (εικ. 4). Η ανατομία του εγκεφάλου ήταν φυσιολογική, η αυχενική πτυχή μετρήθηκε στα 5,4 χιλιοστά, ενώ παρατηρήθηκε ραιβοϊπποποδία καθώς και συνδακτυλία στα άνω και κάτω άκρα. Ο υπόλοιπος υπερηχογραφικός έλεγχος ήταν αρνητικός για άλλα παθολογικά ευρήματα και ο όγκος του αμνιακού υγρού ήταν φυσιολογικός. Συνεστήθη έλεγχος για συγγενείς λοιμώξεις, χρωματοσωματικές ανωμαλίες καθώς και έλεγχος για μετάλλαξη του γονιδίου FGFR. Η πιθανή διάγνωση του συνδρόμου Apert τέθηκε με την 3D υπερηχογραφία, όπου στα τρία επίπεδα με την κατάλληλη επεξεργασία, φαινόταν η διάσταση της μετωπιαίας ραφής λόγω της εμβάθυνσης της ρίζας της ρινός, η συνοστέωση των βρεγματικών ραφών αλλά και το χαρακτηριστικό προσωπείο του συνδρόμου (εικ. 5).

Με βάση τα υπερηχογραφικά ευρήματα στα άκρα και το κρανίο και μετά από εκτενή ενημέρωση και συζήτηση με το ζευγάρι, αποφασίσθηκε διακοπή της κύησης. Η μακροσκοπική εικόνα του εμβρύου ευρισκόταν σε συμφωνία με τα υπερηχογραφικά ευρήματα (εικόνα 5) και απεστάλη εμβρυϊκός ιστός για έλεγχο καρυοτύπου και της μετάλλαξης του FGFR. Ο γονιδιακός έλεγχος έδειξε ετερόζυγη μετάλλαξη Pro253Arg του γονιδίου FGFR2 επιβεβαιώνοντας τη διάγνωση του συνδρόμου Apert.

Συζήτηση

Η αιτιολογία της κρανιοσυνοστέωσης ως μεμονωμένο εύρημα ή ως εκδήλωση συνδρόμου είναι άγνωστη, ενώ η εμφάνιση της είναι συνήθως σποραδική. Ως παράγοντες κινδύνου έχουν αναγνωρισθεί η λευκή φυλή, η ηλικία των γονέων, το άρρεν έμβρυο, το κάπνισμα, η λήψη φαρμάκων κατά την κύηση και η υποβοηθούμενη αναπαραγωγή.[10-14]

Σε απουσία βεβαρημένου οικογενειακού ιστορικού, όπως συμβαίνει στην πλειονότητα των περιπτώσεων[9], η προγεννητική διάγνωση της κρανιοσυνοστέωσης, βασισμένη μόνο στην υπερηχογραφική εξέταση[15], είναι δύσκολη. Αυτό συμβαίνει λόγω του σποραδικού χαρακτήρα των συνδρόμων κρανιοσυνοστέωσης, των ήπιων υπερηχογραφικών ευρημάτων

Εικόνα 3: *Υπερηχοτομογραφία σε τρία επίπεδα και μακροσκοπική εικόνα του κρανίου.*

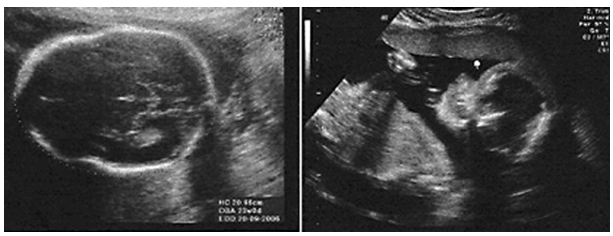

Εικόνα 4: *Δισδιάστατη απεικόνιση της συνοστέωσης του εμβρυϊκού κρανίου.*
Α. Εγκάρσια τομή. Β Οβελιαία τομή

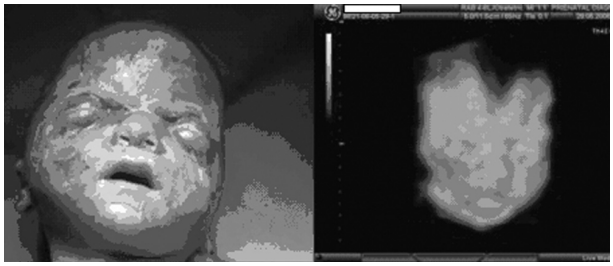

Εικόνα 5: *Μακροσκοπική εικόνα και τρισδιάστατη απεικόνιση του προσώπου του εμβρύου με σύνδρομο Apert.*

κατά την χρονική στιγμή της εξέτασης που μπορούν να διαλάθουν της προσοχής του εξεταστή, αλλά και της αδυναμίας προσδιορισμού της χρονικής στιγμής εμφάνισης της βλάβης. Στα σύνδρομα κρανιοσυνοστέωσης που συνοδεύονται από συνδακτυλία, οπως το σύνδρομο Apert, είναι συχνά δύσκολη η υπερηχογραφική διάγνωση της, ιδιαίτερα όταν δεν συνυπάρχει συνοστέωση των δακτύλων. Σποραδικά περιστατικά κρανιοσυνοστέωσης μπορούν να διαγνωσθούν κατά τον υπερηχογραφικό έλεγχο 2ου τριμήνου, όπως φαίνεται και από τις περιπτώσεις που περιγράφονται παραπάνω. Η λεπτομερής εξέταση των άνω και κάτω άκρων και του σχήματος του κρανίου είναι ιδιαίτερα σημαντική κατά τον υπερηχογραφικό έλεγχο 2ου επιπέδου, ωστόσο απαιτεί ιδιαίτερη εμπειρία εκ μέρους του ιατρού και συσκευές υπερηχογραφίας υψηλής ευκρίνειας. Ωστόσο, η προγεννητική διάγνωση της κρανιοσυνοστέωσης συχνά επιτυγχάνεται τελικά κατά τη διάρκεια του 3ου τριμήνου, καταφεύγοντας σε επαναλαμβανόμενα υπερηχογραφήματα ώστε να τεθεί με σχετική βεβαιότητα η διάγνωση της.[16, 17, 18] Κατά το 2ο τρίμηνο της κύησης ο προγεννητικός έλεγχος είναι εφικτός επί θετικού οικογενειακού ιστορικού, σαφών υπερηχογραφικών ευρημάτων και μοριακών τεχνικών

Εκτός από τον υπερηχογραφικό έλεγχο[19], η διάγνωση της κρανιοσυνοστέωσης μπορεί να γίνει και με εμβρυοσκόπηση[20], και τελευταία με τη βοήθεια του γονιδιακού ελέγχου, ειδικότερα στις περιπτώσεις των συνδρόμων Apert, Pfeifer και Crouzon.[21] Μετάλλαξη στο γονίδιο του FGFR-1 (υποδοχέας του αυξητικού παράγοντα ινοβλαστών - fibroblast growth factor receptor) προκαλεί το σύνδρομο Pfeiffer ενώ μετάλλαξη στο γονίδιο του FGFR-2 το σύνδρομο Apert και το σύνδρομο Crouzon.[22-24] Πρόσφατα οι Bellus και συν.[25] περιέγραψαν κρανιοσυνοστέωση της στεφανιαίας ραφής όπου βρέθηκε μετάλλαξη Pro250Arg του γονιδίου FGFR3. Όπως προαναφέρθηκε, τα σύνδρομα αυτά μπορούν να κληρονομηθούν με κυρίαρχο αυτοσωματικό χαρακτήρα, αλλά στην πλειονότητα των περιπτώσεων η εμφάνιση είναι σποραδική. Η συχνότητα εμφάνισης των μεταλλάξεων των γονιδίων FGFR αυξάνει εκθετικά με την πρόοδο της ηλικίας του πατέρα λόγω του αυξημένου αριθμού των διαιρέσεων των κυττάρων της γεννητικής σειράς του άνδρα σε σύγκριση με εκείνων της γυναίκας, με αποτέλεσμα αυξημένη πιθανότητα σφαλμάτων κατά την αντιγραφή του γενετικού υλικού.[14, 26, 27]

Η εμβρυϊκή υπερηχογραφία είναι χρήσιμη μη επεμβατική μέθοδος στην προγεννητική διάγνωση της κρανιοσυνοστέωσης. Σε ανίχνευση υπερηχογραφικών ευρημάτων όπως διάταση πλάγιων κοιλιών, οξυκεφαλία, επιπέδωση του προσωπικού κρανίου, δεξιοκαρδία, συνδακτυλία και αυξημένης αυχενικής πτυχής, πρέπει να μπαίνει η υποψία των συνδρόμων σχετιζόμενων με κρανιοσυνοστέωση.[18, 28, 29]

Η 3D υπερηχογραφία προσφέρει τη δυνατότητα σύγκρισης των φυσιολογικών και παθολογικών ραφών του κρανίου και μπορεί να συμβάλλει στη με σκοπό την επιβεβαίωση της διάγνωση της κρανιοσυνοστέωσης. Η ταυτόχρονη επισκόπηση των τριών επιπέδων του χώρου δίνει την δυνατότητα ευκολότερης αναγνώρισης υποκείμενης παθολογίας του εμβρυϊκού κρανίου.[30] Επιπλέον δε η δυνατότητα επεξεργασίας της εικόνας με παχύτερες τομές (Vocal Contrast Image) καθιστά την τρισδιάστατη υπερηχογραφία συγκρίσιμη με την τρισδιάστατη αξονική τομογραφία.[31]

Είναι απαραίτητη προϋπόθεση η λήψη ικανοποιητικής δισδιάστατης εικόνας - και όπου αυτό δεν είναι εφικτό δεν επιτυγχάνεται η σαφής απεικόνιση και επεξεργασία του όγκου. Σε γυναίκες όπου η υπερηχογραφική απεικόνιση των ανατομικών δομών του εμ-

βρύου είναι δύσκολη (όπως σε παχύσαρκες γυναίκες), η μαγνητική τομογραφία μπορεί να είναι χρήσιμη. Η αμνιοπαρακέντηση θα χρησιμοποιηθεί στις περιπτώσεις εκείνες όπου με βάση το ιστορικό ή την παρουσία υπερηχογραφικών ευρημάτων, θα απαιτηθεί λήψη αμνιακού υγρού για περαιτέρω γονιδιακό έλεγχο με σκοπό τη διάγνωση-αποκλεισμό συγκεκριμένων γενετικών συνδρόμων που σχετίζονται με κρανιοσυνοστέωση.
Η σωστή χρήση της τρισδιάστατης υπερηχογραφίας είναι πολύ σημαντική στον προγεννητικό έλεγχο, και ιδιαίτερα στην αναζήτηση παθολογικών καταστάσεων του εμβρυϊκού, όπως φαίνεται και από την παρουσία των δύο περιπτώσεων κρασιοσυνοστέωσης που περιγράφηκαν παραπάνω.

Two cases of craniosynostosis. The diagnostic value of 3D sonography in cranial pathology

A. Athanasiadis, P. Polychronou, K. Karavida, M. Zafrakas, Th. Mikos, Ch. Polychronou, Th. Theodoridis, K. Pallidou, I.N. Bontis

1st Department of Obstetrics & Gynaecology, Aristotle University of Thessaloniki, Papageorgiou General Hospital, Thessaloniki, Greece and Center of Prenatal Medicine, Thessaloniki, Greece

Correspondence: Apostolos Athanasiadis, First Department of Obstetrics and Gynecology, Aristotle University of Thessaloniki, "Papageorgiou" General Hospital, Ring Road,
Nea Efkarpia, 56403 Thessaloniki, Greece,
Tel. +30-2310-693131,
E-mail: apostolo@med.auth.gr

Summary
Craniosynostosis is the premature fusion of single or multiple cranial sutures and may occur as an isolated effect or as a part of a syndrome. It is a rare autosomal dominant congenital disorder and its prevalence was estimated to be one per 1,800 to 2,200 births, though the majority of the cases are sporadic. The metopic suture is affected in less than 10% of cases.
Apert Syndrome is a rare autosomal dominant congenital disorder, originally described by Apert in 1906. It is the most severe of the craniosynostosis syndromes, and one of the three most common along with Pfeiffer syndrome and Crouzon syndrome. In particular it represents a developmental malformation syndrome characterized by the triad of syndactyly, midfacial hypoplasia and craniosynostosis. We present two de novo sporadic cases detected prenatally in a second trimester level II Ultrasound scan and the contribution of three-dimensional ultrasound examination toward diagnosis.

Key words: Apert syndrome, craniosynostosis, prenatal ultrasound, syndactyly, 3D ultrasound, metopic suture fusion

---

Βιβλιογραφία

1. Cohen MM. Craniosynostosis: Diagnosis, Evaluation, and Management. New York: Raven Press; 1986: 39.
2. Reefhuis J, Honein MA, Shaw GM, Romitti PA. Fertility treatments and craniosynostosis: California, Georgia, and Iowa, 1993-1997. Pediatrics 2003; 111: 1163-1166.
3. Aviv RI, Rodger E, Hall CM. Craniosynostosis. Clin Radiol 2002; 57: 93-102.
4. Sun PP, Persing JA. Craniosynostosis. In: Albright AL, Pollack IF, Adelson PD, eds. Principles and practice of pediatric neurosurgery. New York: Thieme Medical, 1999: 219-242.
5. Cohen MM Jr. Craniosynostoses: phenotypic/molecular correlations. Am J Med Genet 1995; 56: 334-339.
6. Heh U, Muenke M. Craniosynostosis syndromes: from genes to premature fusion of the skull bones. Mol Genet Metab 1999; 68: 139-151.
7. Cohen MM, Maclean RE. (eds). Craniosynostosis: Diagnosis, Evaluation, and Management (2nd edn), Oxford University Press: New York.
8. Allanson, JE Germinal mosaicism in Apert syndrome, Clin. Genet 1986; 29: 429-433.

9. Moloney DM, Slaney SF, Oldridge M, et al. Exclusive paternal origin of new mutations in Apert syndrome. Nat Genet 1996; 13: 48-53.
10. Gardner JS, et al. Maternal exposure to prescription and non-prescription pharmaceuticals or drugs of abuse and risk craniosynostosis. Int J Epidemiol 1998; 27: 64-67.
11. Alderman BW, Lammer EJ, et al. An epidemiologic study of craniosynostosis: risk indicators for the occurrence of craniosynostosis in Colorado. Am J Epidemiol 1988; 128: 431-438.
12. Kallen K. Maternal smoking and craniosynostosis. Teratology 1999; 60: 146-150.
13. Reefhuis J, Honein MA, Shaw GM, Romitti PA. Fertility treatments and craniosynostosis: California, Georgia, and Iowa, 1993-1997. Pediatrics 2003; 111: 1163-1166.
14. Glaser RL, Broman KW, Schulman RL, Eskenazi B, Wyrobek AJ, Jabs EW.. The paternal-age effect in Apert syndrome is due, in part, to the increased frequency of mutations in sperm. Am J Hum Genet 2003; 73: 939-947.
15. Mahieu-Caputo D, Sonigo P, Amiel J et al. Prenatal diagnosis of sporadic Apert syndrome: a sequential diagnostic approach combining three-dimensional computed tomography and molecular biology. Fetal Diagn Ther 2001; 16: 10-12.
16. Pooh RK, Nakagawa Y, Pooh KH, Nakagawa Y, Nagamachi N. Fetal craniofacial structure and intracranial morphology in a case of Apert syndrome. Ultrasound Obstet Gynecol 1999; 13: 274-280.
17. Quintero-Rivera F, Robson CD, Reiss RE, Levine D, Benson C, Mulliken JB, Kimonis VE. Apert syndrome: what prenatal radiographic findings should prompt its consideration? Prenat Diagn 2006; 26: 966-972.
18. Hill, LM, Thomas, ML, Peterson, CS. The ultrasonic detection of Apert syndrome, J. Ultrasound Med 1987; 6: 601-604.
19. Narayan H, Scott IV. Prenatal ultrasound diagnosis of Apert's syndrome. Prenat Diagn 1991; 10: 187-192.
20. Leonard CO, Daikotu NH, Winn K. Prenatal fetoscopic diagnosis of the Apert syndrome. Am J Med Genet 1982; 11: 5-9.
21. Chang C, Tsai F, Tsai H, et al. Prenatal diagnosis of Apert syndrome. Prenat Diagn 1998; 18: 621-625.
22. Muenke M, Schell U, Hehr A, Robin NH, Losken HW, Schinzel A, et al. A common mutation in the fibroblast growth factor receptor 1 gene in Pfeiffer syndrome. Nat Genet 1994; 8: 269-274.
23. Reardon W, Winter RM, Rutland P, Pulleyn LJ, Jones BM, Malcolm S. Mutations in the fibroblast growth factor receptor 2 gene cause Crouzon syndrome. Nat Genet 1994; 8: 98-103.
24. Wilkie AO, Slaney SF, Oldridge M, Poole MD, Ashworth GJ, Hockley AD, et al. Apert syndrome results from localized mutations of FGFR2 and is allelic with Crouzon syndrome. Nat Genet 1995; 9: 165-172.
25. Bellus GA, Gaudenz K, Zackai EH, Clark LA, Szabo J, Francamano C, Muenke M. Identical mutations in three different fibroblast growth factor receptor genes in autosomal dominant craniosynostosis syndromes. Nat Genet 1996; 14: 174-176.
26. Erickson JD, Cohen MM. A study of parental age effects on the occurrence of fresh mutations in Apert syndrome. Ann Hum Genet 1974; 38: 89-96.
27. Blank, CE Apert's syndrome (a type of acrocephalosyndactyly). Observations on a British series of thirty-nine cases, Ann. Hum. Genet 1960; 24: 151-164.
28. Chenoweth-Mitchell, C, Cohen, GR. Prenatal sonographic findings of Apert syndrome, J. Clin. Ultrasound 1994; 22: 510-514.
29. Kim, H, Uppal V, Wallach R. Apert syndrome and fetal hydrocephaly, Hum. Genet 1986; 73: 93-95.
30. Esser T, Rogalla P, Bamberg C, Kalache KD. Application of the three-dimensional maximum mode in prenatal diagnosis of Apert syndrome. Am J Ob Gyn 2005; 193: 1743-1745.
31. S. Delahaye S, Bernard JP, Renier D, Ville Y. Prenatal ultrasound diagnosis of fetal craniosynostosis. Ultrasound Obstet Gynecol 2003; 21: 347-35.
32. Faro C, Chaoui R, Wegrzyn P,Levaillant JM, Benoit B, Nicolaides KH. Metopic suture in fetuses with Apert syndrome at 22-27 weeks of gestation. Ultrasound Obstet Gynecol 2006; 27: 28-33.