Νικόλαος Παπαντωνίου, Μαριάννα Θεοδωρά, Αριστείδης Αντσακλής
Τμήμα Εμβρυομητρικής Ιατρικής και Υπερήχων, Α' Μαιευτική και Γυναικολογική Κλινική Πανεπιστημίου Αθηνών, ΓΠΝΑ «Αλεξάνδρα»

Υπερηχογραφική εξέταση του προσώπου του εμβρύου. Διαγνωστικός Αλγόριθμος

Περίληψη
Ο υπερηχογραφικός έλεγχος του προσώπου σε όλα τα στάδια ανάπτυξης του εμβρύου είναι σημαντικός αφενός για να διαγνωσθούν πιθανές δυσμορφίες του εμβρύου οι οποίες μπορεί να τροποποιήσουν την μαιευτική αντιμέτωπιση, αφετέρου γιατί φαίνεται ότι η ανάπτυξη των δομών της μέσης γραμμής του προσώπου σχετίζεται άμεσα με την ομαλή ανάπτυξη του προσθίου τμήματος του εγκεφάλου. Επιπλέον συγκεκριμένες ανωμαλίες του προσώπου αποτελούν υπερηχογραφικούς δείκτες χρωμοσωμικών ανωμαλιών και γενετικών συνδρόμων. Στο άρθρο αυτό ανασκοπούνται οι συχνότερες συγγενείς ανωμαλίες του προσώπου και παρουσιάζονται οι κυριότεροι άξονες εξέτασης του προσώπου ώστε να διευκολύνεται η διαγνωστική προσέγγιση του θέματος.

Λέξεις - κλειδιά: Εξέταση εμβρυϊκού προσώπου, ,Λαγώχειλος-Λυκόστομα, Μικρογναθία, Υποτελορισμός, Υπερτελορισμός, Ρινικό οστό

Αλληλογραφία:
Μαριάννα Θεοδωρά, Μακεδονίας 34, Βριλήσσια 15235 Αθήνα.

Τηλ.: 210 6007352

e-mail:
m.theodora@praksis.gr

Κατατέθηκε 11/2/08
Έγινε δεκτή 25/2/08

Εισαγωγή
Η ανάπτυξη του προσώπου και των οστών του προσωπικού κρανίου λαμβάνει χώρα κατά την διάρκεια της εμβρυονικής περιόδου ενώ η τελική μορφή του προσώπου, η οποία είναι μοναδική για κάθε άτομο, ολοκληρώνεται μετά την εφηβία. Ο υπερηχογραφικός έλεγχος του προσώπου σε όλα τα στά-

δια ανάπτυξης του εμβρύου είναι σημαντικός αφενός για να διαγνωσθούν πιθανές δυσμορφίες του εμβρύου οι οποίες μπορεί να τροποποιήσουν την μαιευτική αντιμέτωπιση, αφετέρου γιατί φαίνεται ότι η ανάπτυξη των δομών της μέσης γραμμής του προσώπου σχετίζεται άμεσα με την ομαλή ανάπτυξη του προσθίου τμήματος του εγκεφάλου(Βλ. πίνακα 1). Θα μπορούσαμε να πούμε ότι το πρόσωπο αποτελεί ανατομικά την προέκταση του εγκεφάλου. Επιπλέον συγκεκριμένες ανωμαλίες του προσώπου αποτελούν υπερηχογραφικούς δείκτες χρωμοσωμικών ανωμαλιών και γενετικών συνδρόμων (Βλ πίνακα 2).

Εμβρυολογία

Από την έκτη εβδομάδα της κύησης ξεκινά η ανάπτυξη και η διαφοροποίηση του προσώπου, ιδιαίτερα όμως μετά την όγδοη εβδομάδα της κύησης το πρόσωπο εμφανίζει ανθρώπινα χαρακτηριστικά.[1]

Οι πέντε καταβολές του προσώπου εμφανίζονται την τέταρτη εβδομάδα, γύρω από την αρχέγονη στοματική κοιλότητα. Το μεγάλο μετωπορινικό έπαρμα (απόφυση)αποτελεί το άνω όριο της στοματικής κοιλότητας. Οι δύο άνω γναθικές αποφύσεις του πρώτου βραγχιακού τόξου αποτελούν τα πλάγια όρια της στοματικής κοιλότητας. Τέλος οι δύο κάτω γναθικές αποφύσεις του πρώτου βραγχιακού τόξου αποτελούν το κάτω όριο της στοματικής κοιλότητας,

Ωοειδείς παχύνσεις του επιφανειακού εξωδέρματος αναπτύσσονται αμφοτερόπλευρα στο κατώτερο τμήμα του μετωπορινικού επάρματος και ονομάζονται ρινικές καταβολές ή ρινικά πλακοειδή. Στα χείλη των ρινικών καταβολών αναπτύσσονται στη συνέχεια οι μέσες και πλάγιες πεταλοειδείς ρινικές αποφύσεις με αποτελέσμα οι ρινικές καταβολές (ρινικά πλακοειδή) να βρίσκονται μέσα σε ρηχά κοιλώματα τα οποία ονομάζονται ρινικά εντυπώματα. Η αποφύσεις της άνω γνάθου πλησιάζουν μεταξύ τους προς τη μέση γραμμή και προς τα ρινικά επάρματα. Στη διάρκεια της έκτης εβδομάδας, τα μέσα ρινικά επάρματα ενώνονται μετάξύ τους και με τις αποφύσεις της άνω γνάθου. Καθώς τα ρινικά επάρματα συνενώνονται, σχηματίζουν το μεσογναθικό τμήμα της άνω γνάθου απο το οποίο αναπτύσσονται το μέσο τμήμα του άνω χείλους, το μέσο τμήμα της άνω γνάθου και η πρωτογενής υπερώα. Τα πλάγια τμήματα του άνω χείλους, της άνω γνάθου και η δευτερογενής υπερώα σχηματίζονται από τις αποφύσεις της άνω γνάθου. Το μέτωπο όπως και η ράχη και η κορυφή της μύτης σχηματίζονται από το μετωπορινικό έπαρμα ενώ τα πλάγια της μύτης από τις πλάγιες ρινικές ανυψώσεις. Οι αποφύσεις της κάτω γνάθου συνενώνονται και η αύλακα που βρίσκεται ανάμεσα τους εξαφανίζεται πριν την συμπλήρωση της πέμπτης εβδομάδας. Οι αποφύσεις της κάτω γνάθου συμμετέχουν στο σχηματισμό της κάτω γνάθου, του κάτω χείλους και του κατώτερου τμήματος του προσώπου **(εικόνα 1).** [2]

Φυσιολογική Υπερηχογραφική Απεικόνιση Του Προσώπου

Οι επιμέρους δομές του προσώπου μπορούν να διακριθούν υπερηχογραφικά με ακρίβεια από την 11η εβδομάδα της κύησης. Ανωμαλίες στην ανατομία του προσώπου μπορούν να αναγνωρισθούν ήδη με το υπερηχογράφημα στο πρώτο τρίμηνο της εγκυμοσύνης, ωστόσο ο λεπτομερής έλεγχος της ανατομίας γίνεται στο γενετικό υπερηχογράφημα του δευτέρου τριμήνου (U/S β' επιπέδου).

Η υπερηχογραφική μελέτη του προσώπου προγεννητικά γίνεται με δύο κύριες ενδείξεις: την εξέταση για την ανίχνευση συγγενών ανωμαλιών (screening) και την αναλυτική εξέταση σε περιπτώσεις στις οποίες έχει διαγνωσθεί κάποια ανωμαλία προκειμένου για να εκτιμηθεί η σοβαρότητα της, να σχεδιασθεί η αντιμετώπιση της κύησης και να αναγνωρισθούν οι θεραπευτικές δυνατότητες μετά τον τοκετό. Και στις δύο περιπτώσεις απώτερος στόχος πρέπει να είναι η ενημέρωση και η συμβουλευτική του ζευγαριού.

Οι περισσότερες ανωμαλίες της διάπλασης του προσώπου μπορούν να διαγνωσθούν με την εξέταση του κατά τον εγκάρσιο, τον με-

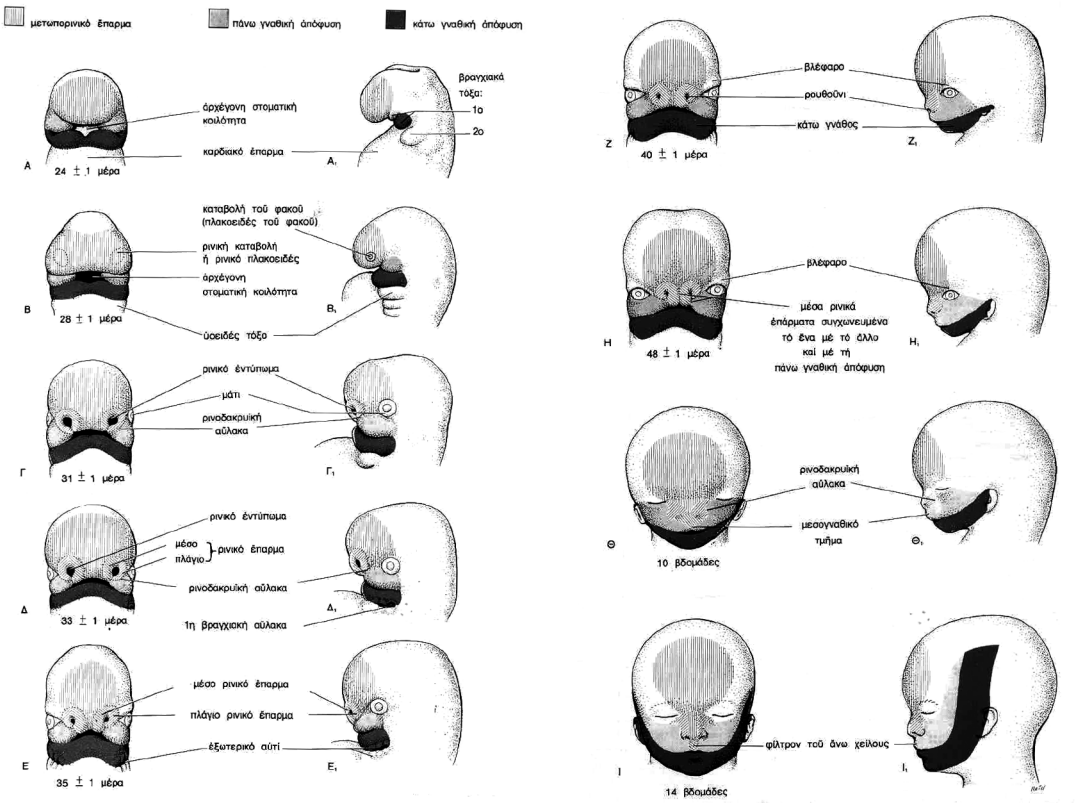

***Εικόνα 1**: Διάγραμμα των φάσεων της ανάπτυξης του ανθρώπινου προσώπου κατά την εμβρυική περίοδο (α' τρίμηνο). Από Keith Moore Βασική Εμβρυολογία και Συγγενείς Ανωμαλίες.*

τωπιαίο και τον οβελιαίο άξονα .Οι δυνατότητες ανίχνευσης των δυσπλασιών του προσώπου προγεννητικά εξαρτώνται από την ηλικία κύησης κατά την εξέταση καθώς και το είδος της ανωμαλίας. Είναι ωστόσο βέβαιο ότι η διαγνωστική ακρίβεια της υπερηχογραφικής εξέτασης για την ενδομήτρια διάγνωση αυξάνεται σημαντικά όταν στην εξέταση περιλαμβάνεται συστηματικά η εξέταση του προσώπου κατά τους τρεις άξονες που προαναφέρθηκαν. Για παράδειγμα η ευαισθησία της υπερηχογραφικής εξέτασης για την διάγνωση του λαγώχειλου αναφέρεται ακόμη σε πολυκεντρικές μελέτες από 21%-30%.[3-7] Αντίθετα σε μελέτες στις οποίες συστηματικά ελέγχονταν το πρόσωπο κατά τους τρεις άξονες το ποσοστό ήταν σημαντικά υψηλότερο.[8]

Διαγνωστικά βήματα

Η εξέταση του εμβρυικού προσώπου εξαρτάται από την ηλικία κύησης και την εμβρυική θέση και στάση. Ωστόσο για την ολοκληρωμένη εξέταση του προσώπου είναι αναγκαίο να ακολουθούνται συγκεκριμένα διαγνωστικά βήματα ανεξάρτητα από το τρίμηνο της κύησης.

Ξεκινώντας την εξέταση κατά τό μέσο οβελιαίο επίπεδο απεικονίζεται το προφιλ του εμβρύου (**εικ.2**) στο οποίο το πρόσθιο όριο του ρινικού οστού, της άνω και της κάτω γνάθου πρέπει να βρίκονται στο ίδιο ύψος. Στην τομή αυτή αναγνωρίζεται η ύπαρξη των ρινικών οστών (α' τριμηνο) και μετράται το μήκος τους (β'τρίμηνο).Επιπλέον υπολογίζεται η γωνία της άνω γνάθου, η γωνία πρόσφυσης της μύτης και το σχήμα του μετωπιαίου οστού. Με την μετακίνηση πλαγίως εκετέρωθεν εξετάζονται τα ωτικά πτερύγια ως προς το μέγεθος και το ύψος της πρόσφυσης τους.

Στην συνέχεια από το μέσο οβελιαίο επίπεδο

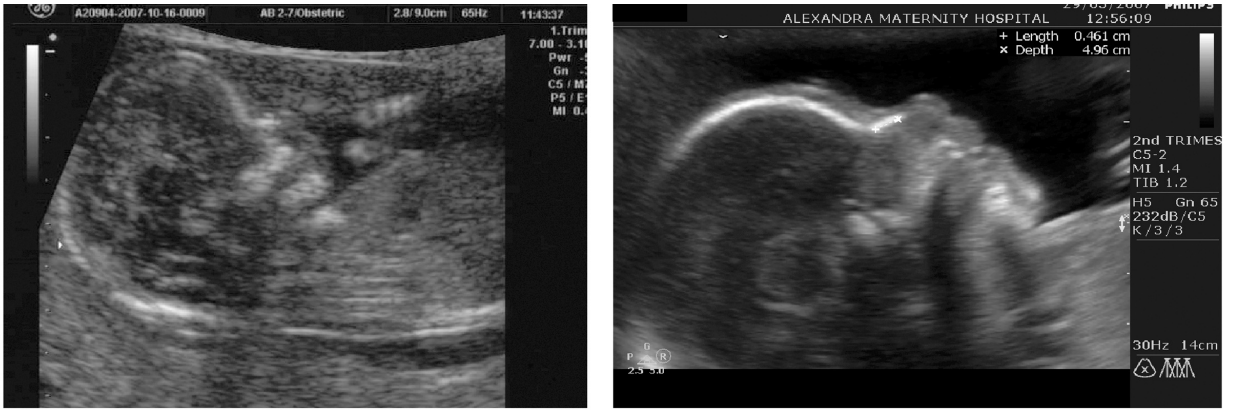

(α) ***(β)***

Εικονα 2: *Προφίλ προσώπου εμβρύου (α)13 εβδομάδων και (β) 22 εβδομάδων όπου διακρίνεται το ρινικό οστό,το μετωπιαίο οστό , η άνω και η κάτω γνάθος*

και με περιστροφή του ηχοβολέα κατά 90^0 γύρω από τον άξονα του απεικονίζεται το πρόσωπο στο εγκάρσιο άξονα. Η εξέταση του προσώπου κατά το εγκάρσιο άξονα επιτρέπει την εξέταση του από το ύψος του μετώπου ως του πώγωνα. Εξετάζεται η ύπαρξη και το μέγεθος των οφθαλμικών βολβών, η παρουσία και η ηχογένεια των οφθαλμικών φακών, το μέγεθος των οφθαλμικών κόγχων καθώς και η μεταξύ τους απόσταση. Η εσωτερική αμφικοχική απόσταση πρέπει να είναι περίπου ίση με το ένα τρίτο της εξωτερικής αμφικογχικής απόστάσης. Η εκτίμηση των αποστάσεων αυτών είναι κατά συνήθως υποκειμενική, όταν όμως υπάρχει υποψία ανωμαλίας, η μέτρηση της εξωτερικής και εσωτερικής αμφικογχικής απόστασης και η σύγκριση των τιμών με τους κατάλληλους πίνακες είναι απαραίτητη. Στον εγκάρσιο επίσης άξονα εξετάζεται η άνω γνάθος, το φατνιακό τόξο και η υπερώα ως προς την ακεραιότητα τους(**εικ. 3, 4 &5).**

Εικονα 3: *Εγκάρσια τομή προσώπου στο ύψος των οφθαλμικών κογχών 13 εβδομάδων όπου διακρίνονται οι δύο οφθαλμικοί φακοί*

Στη συνέχεια ο ηχοβολέας περιστρέφεται κατά 90^0 τοξοειδώς πάνω στην κοιλιά της μητέρας και έτσι εξετάζεται το πρόσωπο κατά τον μετωπιαίο (στεφανιαίο) άξονα.Η εξέταση κατά τον στεφανιαίο άξονα δίνει σημαντικές πληροφορίες για την ανατομική ακεραιότητα του προσώπου ιδιαίτερα για τα μαλακά μόρια όπως τα χείλη και η μύτη (**εικ. 6 &7**)

Με την εξέταση του προσώπου στο μέσο οβελιαίο επίπεδο μπορούν να αναγνωρισθούν ανωμαλίες στο προφίλ του προσώπου όπως μικρογναθία, η προπέτεια του μετωπιαίου οστού αλλά και να υπολογισθούν βιομετρικές παράμετροι όπως το ρινικό οστό και η πρόσθια γωνία του προσώπου. Με την εξέταση του προσώπου στον στεφανιαία άξονα στο επίπεδο της μύτης και του στόματος μπορούν να αναγνωρισθούν ελλείματα στα χείλη και σχιστίες. Τέλος κατά την εξέταση του προσώπου στον εγκάρσιο άξονα μπορούν να διαγνωσθούν ανωμαλίες όπως απουσία φακών, μικροφθαλμία, συγγενής καταράκτης, υπερτελορισμός, υποτελορισμός και ανωμαλίες στην συνέχεια της άνω γνάθου.

Στον **πίνακα 3** παρουσιάζεται η υπερηχογραφική απεικόνιση του εμβρυικού προσώπου

Πίνακας 1: *Ανωμαλίες που σχετίζονται με ολοπροσεγκεφαλία (τροποιημένος από Callen's Ultrasonoghraphy in Obstetrics and Gynecology 4th edition p.311)*

Περιγραφή	**Ευρήματα**	**Είδος ολοπροσεγκεφαλίας**
Κυκλωπία	Μονήρης οφθαλμός στη μέση γραμμή, προβοσκίδα	Αλοβιδιακή
Ηθμοκεφαλία	Υποτελορισμός, απλασία μύτης, προβοσκίδα	Αλοβιδιακή
Κηβοκεφαλία	Υποτελορισμός, μύτη με μονήρες ρουθούνι	Συνήθως αλοβιδιακή
Σχιστία Μέσης γραμμής	Υποτελορισμός, επιπέδωση μύτης, λαγώχειλος και λυκόστομα μέσης γραμμής.	Συνήθως αλοβιδιακή

στους διάφορους άξονες εξέτασης και οι συνηθέστερα ανιχνευόμενες ανωμαλίες.

Η τρισδιάστατη (3D) υπερηχογραφία και η τρισδιάστατη υπερηχογραφία πραγματικού χρόνου (4D) για την ανατομική αλλά και λειτουργική εξέταση του προσώπου

Η χρήση της τρισδιάστατης (3D) υπερηχογραφίας (**εικόνα 8**) δίνει την δυνατότητα μελέτης των ανωμαλιών σε περισσότερα επίπεδα τα οποία δύσκολα λαμβάνονται με τη χρήση της δισδιάστατης υπερηχογραφίας ιδιαίτερα σε περιπτώσεις που η θέση του εμβρύου δε διευκολύνει τη εξέταση του προσώπου. Με την τρισδιάσταση υπερηχογραφία μπορεί να επιβεβαιωθεί αν τα δύο ημιμόρια του προσώπου είναι αρμονικά. Επιπλέον η τρισδιάστατη υπερηχογραφία σε συνδυασμό με τη μαγνητική τομογραφία μπορεί να χρησιμοποιηθεί για την εκτίμηση της έκτασης ανωμαλιών όπως ο λαγώχειλος και το λυκόστομα. Τέλος βελτιώνεται η απεικόνιση των οστέινων δομών και των ραφών του προσώπου. Εξάλλου η χρήση της τρισδιάστατης υπερηχογραφίας πραγματικού χρόνου (4D) προσφέρει καλύτερη απεικόνιση της λειτουργικότητας και της κινητικότητας του προσώπου δίνοντας πληροφορίες για την λειτουργία και άλλων συστημάτων όπως π.χ.του κεντρικού νευρικού συστήματος.[9]

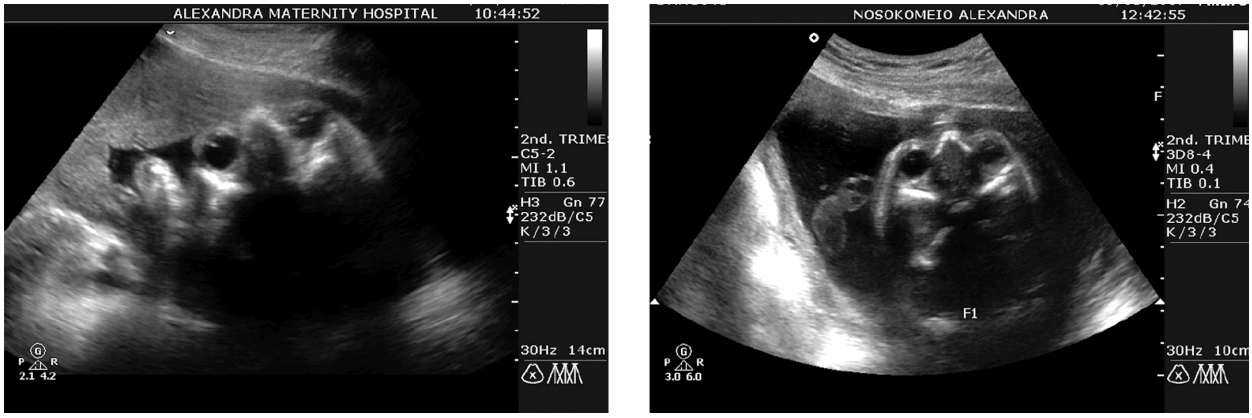

Εικόνα 4: *Εγκάρσια τομή προσώπου στο ύψος των οφθαλμικών κογχών 22 εβδομάδων όπου διακρίνονται οι δύο οφθαλμικοί κόγχοι εντός των οποίων βρίσκονται οι φακοί. Στην τομή αυτή μπορεί να υπολογισθούν η εσωτερική και η εξωτερική αμφικογχική απόσταση.*

Πίνακας 2: *Ανωμαλίες του προσώπου ως υπερηχογραφικοί δείκτες χρωμοσωμικών ανωμαλιών*

Εύρημα	Τρισωμία 21	Τρισωμία 18	Τρισωμία 13	Τριπλοειδία	Σ.Turner
Λαγώχειλος-Λυκόστομα	-	+	+	-	-
Μικρογναθία	-	+	-	+	-
Υποτελορισμός	+	-	+	-	-
Υπερτελορισμός	-	-	-	-	+
Υποπλασία Ρινικού οστού	+				

Συγγενείς ανωμαλίες του προσώπου.
ΣΧΙΣΤΙΕΣ (ΛΑΓΩΧΕΙΛΟΣ ΚΑΙ ΛΥΚΟΣΤΟΜΑ)

Ο όρος περιλαμβάνει ένα ευρύ φάσμα μορφολογικών ανωμαλίων οι οποίες περιλαμβάνουν τα χείλη, την υπερώα ή και τα δύο και μπορεί να βρίσκονται ετερόπλευρα, αμφοτερόπλευρα ή σπανιότερα στη μέση γραμμή. Η σοβαρότητα της κατάστασης παρουσιάζει μεγάλη ποικιλομορφία και κυμαίνεται από μικρά ελλείματα του άνω χείλους εως και μεγάλα ελλείματα που αφορούν και στα οστέινα τμήματα του προσώπου (**εικόνα 9 και 10**). Ο Λαγώχειλος και το Λυκόστομα αποτελούν συνήθεις συγγενείς ανωμαλίες του προσώπου και της υπερώας.

Η αιτιολογία είναι πολυπαραγοντική και οφείλεται σε συνδυασμό γενετικών και περιβαλλοντικών παραγόντων. Ο λαγώχειλος με ή χωρίς συνυπάρχον λυκόστομα, αποτελεί στο 80% των περιπτώσεων μεμονωμένη ανωμαλία ενώ μόνο στο 20% αποτελεί εκδήλωση κάποιου γενετικού συνδρόμου. Αντίθετα όταν ανευρίσκεται λυκόστομα χωρίς παρουσία λαγωχείλου ως υπερηχογραφικό εύρημα συνήθως σχετίζεται με κάποιο γενετικό σύνδρομο το οποίο μπορεί να ακολουθεί οποιοδήποτε τύπο κληρονομικότητας (αυτοσωμικό ή φυλετικό , επικρατές ή υπολοιπόμενο). Ο λαγώχειλος μέσης γραμμής που αφορά στο 0.5% των περιπτώσεων λαγωχείλου, συνυπάρχει συνήθως με ολοπροσεγκεφαλία.

Η διάγνωση γίνεται με την ανίχνευση χάσματος το οποίο ξεκινά από τα ρουθούνια και μπορεί να επεκτείνεται προς το φατνιακό τόξο και την υπερώα. Η διάγνωση του μεμονωμένου λυκοστόματος είναι ιδιαίτερα δύσκολη.

Η πρόγνωση για τις μικρού βαθμού ανωμαλίες είναι καλή ενώ για τις σοβαρότερες χρειάζονται πολλαπλές χειρουργικές επεμβάσεις. Ωστόσο η πρόγνωση εξαρτάται κυρίως από τις συνοδές ανωμαλίες που μπορεί να υπάρχουν.

ΥΠΟΠΛΑΣΙΑ Η ΑΠΟΥΣΙΑ ΡΙΝΙΚΩΝ ΟΣΤΩΝ

Η παρουσία καθώς και το μέγεθος των ρινικών οστών εξετάζεται κατά το μέσο οβελιαίο άξονα. Τόσο στο πρώτο τρίμηνο όσο και στο δεύτερο τρίμηνο η παρουσία υποπλαστικών ρινικών οστών αποτελεί υπερηχογραφικό δείκτη για ανεπλοειδία και συγκεκριμένα για τρισωμία 21. Ακόμη και σε έμβρυα με φυσιολογική αυχενική διαφάνεια, η απουσία των ρινικών οστών αυξάνει σημαντικά τον κίνδυνο για σύνδρομο Down. Στις περιπτώσεις που το ρινικό οστό είναι απόν συστήνεται η επανάληψη του υπερηχογραφήματος μετά από μία εβδομάδα και στις περιπτώσεις που πα-

Εικόνα 5: *Εγκάρσια τομή προσώπου στο ύψος της άνω γνάθου 22 εβδομάδων όπου απεικονίζεται η υπερώα και το φατνιακό τόξο.*

Πίνακας 3 *Υπερηχογραφική απεικόνιση του εμβρυικού προσώπου με τις συνηθέστερα ανιχνευόμενες ανωμαλίες (τροποιημένος από Callen's Ultrasonography in Obstetrics and Gynecology 4th edition p.309).*

Υπερηχογραφική εικόνα	**Φυσιολογική ανατομία**	**Δυσπλασίες που μπορούν να ανιχνευθούν**
Στεφανιαίο επίπεδο	Μύτη , χείλη, πώγωνας	Λαγώχειλος, στοματοφαρυγγικές μάζες
Μέσο οβελιαίο	Μέτωπο, μύτη, χείλη	Προπέτεια μετωπιαίου οστού, Μικρογναθία, μακρογναθία, επίπέδωση ρινικού οστού, υποπλασία ή απλασία ρινικού οστού, προβοσκίδα.
Εγκάρσιο επίπεδο στο ύψος των οφθαλμικών κόγχων	Μέγεθος κόγχων και αμφικογχική απόσταση	Υποτελορισμός, υπερτελορισμός, μικροφθαλμία, ανοφθαλμία, συγγενής καταρράκτης
Εγκάρσιο επίπεδο στο ύψος της άνω γνάθου	Άνω γνάθος, υπερώα, φατνιακό τόξο	Λαγώχειλος, λυκόστομα.

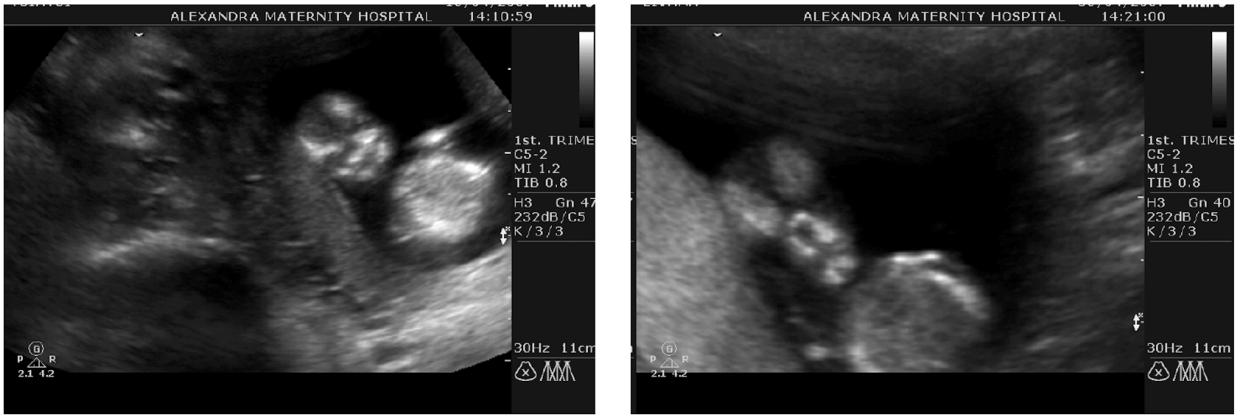

Εικόνα 6: *Οβελιαία λήψη προσώπου όπου απεικονίζονται τα χείλη 13 εβδομάδων*

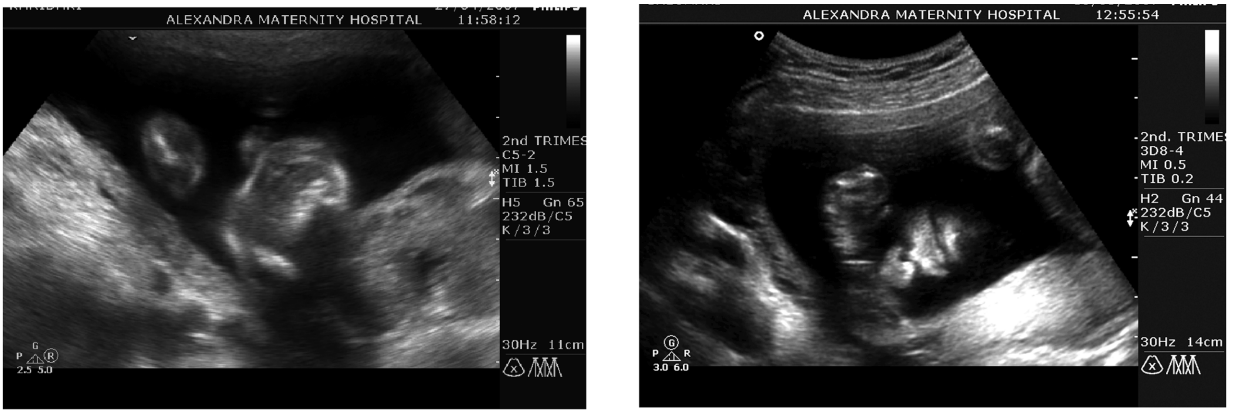

Εικόνα 7: *Οβελιαία λήψη προσώπου όπου απεικονίζονται τα χείλη 22 εβδομάδων*

Πίνακας 4: *Καταστάσεις που συνοδεύονται από υπερτελορισμό (τροποιημένος από Callen's Ultrasonoghraphy in Obstetrics and Gynecology 4th edition p.314)*

Αναστολή της μετανάστευσης των οφθαλμών (υπερτελορισμός)	**Συνυπάρχουσες καταστάσεις**
Δευτεροπαθής	1. Πρόσθια εγκεφαλοκήλη 2. κρανιοσυνόστωση
Πρωτοπαθής	Σύνδρομο σχιστίας μέσης γραμμής
Άλλα	Χρωμοσωμικές ανωμαλίες

ραμένει απόν συστήνεται έλεγχος καρυοτύπου του εμβρύου. Αντιστοίχως στο δεύτερο τρίμηνο η υποπλασία του ρινικού οστού αποτελεί υπερηχογραφικό δείκτη που αυξάνει τον κίνδυνο για τρισωμία 21 με δείκτη πιθανότητας (likelihood ratio) 50.5, ενώ η παρουσία ρινικού ≥ 2.5mm μειώνει τον κίνδυνο με δείκτη πιθανότητας 0.38.[10]

ΠΡΟΠΕΤΕΙΑ ΜΕΤΩΠΙΑΙΟΥ ΟΣΤΟΥ

Το προέχον μετωπιαίο οστό κατά την εξέταση του προφίλ του εμβρύου συσχετίζεται με γενετικά σύνδρομα και κυρίως με σκελετικές δυσπλασίες. Στις περιπτώσεις αυτές η προπέτεια του μετωπιαίου οστού συνδυάζεται και με άλλες ανατομικές ανωμαλίες

ΜΙΚΡΟΓΝΑΘΙΑ

Η μικρογναθία απαντάται σε 1:1000 γεννήσεις και χαρακτηρίζεται από υποπλασία της κάτω γνάθου. Σχετίζεται συνήθως με γενετικά σύνδρομα ή λήψη τερατογόνων φαρμάκων κατά την κύηση. Επίσης αποτελεί υπερηχογραφικό δείκτη χρωμοσωμικών ανωμαλιών όπως τρισωμίας 18 και τριπλοειδίας. Η πρόγνωση εξαρτάται από τις συνοδές ανωμαλίες. Ωστόσο υπάρχει αυξημένη πιθανότητα να προκληθεί απόφραξη των αεροφόρων οδών από την προς τα πίσω πτώση της γλώσσας μετά τον τοκετό και να χρειασθεί εξειδικευμένη ανάνηψη του νεογνού

Η διάγνωση γίνεται κατά την απεικόνιση της μέσης οβελιαίας τομής του προσώπου όπου διαπιστώνεται προπέτεια της άνω γνώθου και εισοχή της κάτω γνάθου (**εικόνα 11**). Σε σοβαρές περιπτώσεις όπου υπάρχει και γλωσσόπτωση συνυπάρχει πολυδράμνιο.

ΑΝΩΜΑΛΙΕΣ ΤΩΝ ΟΦΘΑΛΜΙΚΩΝ ΚΟΓΧΩΝ

ΥΠΕΡΤΕΛΟΡΙΣΜΟΣ

Η αυξημένη εσωτερική αμφικογχική απόσταση ονομάζεται υπερτελορισμός και μπορεί να

Εικονα 8: *Τρισδιάστατη απεικόνιση εμβρυικού προσώπου στο 1ο και το 2ο τρίμηνο της κύησης.*

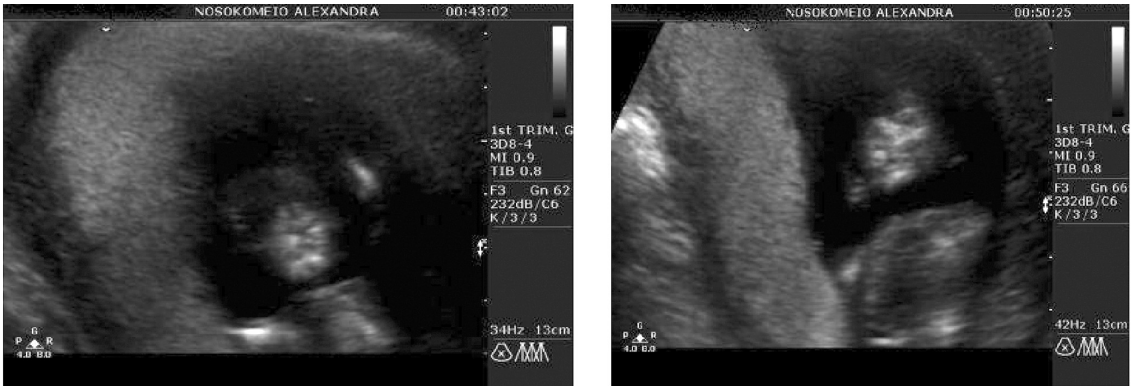

Εικονα 9: *Λαγόχειλος μέσης γραμμής σε έμβρυο 13 εβδομάδων το οποίο παρουσίαζε και ολοπροσεγκεφαλία (στο έμβρυο ανιχνεύθηκε Τρισωμία18).*

αποτελεί μεμονωμένο υπερηχογραφικό εύρημα ή να αποτελεί μέρος συνδρόμου με πολλάπλες δυσμορφίες. Ο υπερτελορισμός ως μεμονωμένη ανωμαλία μπορεί να οφείλεται σε αναστολή της μετανάστευσης των οφθαλμών προς την μέση γραμμή του προσώπου και συνέπαγεται σοβαρό αισθητικό πρόβλημα ενώ μπορεί να διαταράξει και την στερεοσκοπική όραση του πάσχοντος. Σε περίπτωση που αποτελεί μεμονωμένη ανωμαλία πρέπει να αξιολογείται σοβαρά η δυνατότητα πλαστικής αποκατάστασης και θα πρέπει να ενημερώνονται οι γονείς για την ανάγκη πολλαπλών επεμβάσεων. Η πρόγνωση είναι ωστόσο πτωχή όταν ο υπερτελορισμός αποτελεί μέρος συνδρόμου και συχνά σχετίζεται με πνευματική καθυστέρηση. Οι καταστάσεις που σχετίζονται με υπερτελορισμό παρουσιάζονται στον **πίνακα 4.**

ΥΠΟΤΕΛΟΡΙΣΜΟΣ

Ως υποτελορισμός χαρακτηρίζεται η μικρότερη της φυσιολογικής εσωτερική αμφικογχική απόσταση και συνηθέστερο αίτιο του είναι η ολοπροσεγγεφαλία (πίνακας 1). Συνυπάρχει με άλλες σοβαρές ανωμαλίες όπως τριγωνοκεφαλία, μικροκεφαλία, χρωμοσωμικές ανωμαλίες (τρισωμία 21 κα13) ή γενετικά σύνδρομα όπως το σύνδρομο Meckel η DiGeorge. Η πρόγνωση λόγω των συνοδών νευρολογικών προβλημάτων είναι πτωχή.

ΜΙΚΡΟΦΘΑΛΜΙΑ- ΑΝΟΦΘΑΛΜΙΑ

Ως μικροφθαλμία χαρακτηρίζεται το μικρό μέγεθος των οφθαλμικών βοβλών, συνοδεύεται από διαταραχές της όρασης και αποτελεί συνήθως μέρος συνδρόμων όπως σύνδρομο Meckel-Gruber,σύνδρομο Robert's. Επίσης η μικροφθαλμία μπορεί να οφείλεται σε συγγενή λοίμωξη από το ιό της ερυθράς ή τοξόπλασμα.

Ως ανοφθαλμία χαρακτηρίζεται η απουσία των οφθαλμών και μπορεί να διαγνωσθεί με την προσεκτική εξέταση της ανατομίας του οφθαλμού και την απουσία των φακών.

ΣΥΓΓΕΝΗΣ ΚΑΤΑΡΡΑΚΤΗΣ

Ο συγγενής καταρράκτης οφείλεται συνήθως σε συγγενείς λοιμώξεις (36%), ενζυμικές διαταραχές (23%) και γενετικά σύνδρομα (9%). Σε ποσοστό 32% μπορεί να είναι ιδιοπαθής. Η ανίχνευση μπορεί να γίνει στο δεύτερο τρίμηνο και διαγιγνώσκεται από την αυξημένη ηχογένεια των φακών. Στις περισσότερες ωστόσο περιπτώσεις η διάγνωση τίθεται μετά τη γέννηση

ΕΝΔΟΚΟΓΧΙΚΕΣ ΚΑΙ ΠΕΡΙΚΟΓΧΙΚΕΣ ΜΑΖΕΣ

ΔΑΚΡΟΚΥΣΤΟΚΗΛΗ

Η συγγενής απόφραξη του δακρυορινικού πόρου προκαλεί κυστική διάταση στο εγγύς τμήμα του πόρου. Κατά την προγεννητική υπερηχογραφική εξέταση αναγνωρίζεται ως υποηχογενής μάζα εσωτερικά του οφθαλμικού βολβού, χαρακτηριστικό της οποίας είναι ότι δεν παρεκτοπίζει τον οφθαλμικό βολβό. Η μέση διάμετρος είναι 6-7 mm, χωρίς

Πίνακας 5 *Κλινική συσχέτιση, υπερηχογραφική απεικόνηση και πρόγνωση δια τις συχνότερες ανωμαλίες διαπλάσεως του προσώπου.*

ΑΝΩΜΑΛΙΑ	**ΚΛΙΝΙΚΗ ΣΥΣΧΕΤΙΣΗ**	**ΥΠΕΡΗΧΟΓΡΑΦΙΚΗ ΑΠΕΙΚΟΝΙΣΗ**	**ΠΡΟΓΝΩΣΗ**
ΥΠΟΠΛΑΣΙΑ Η' ΑΠΟΥΣΙΑ ΡΙΝΙΚΩΝ ΟΣΤΩΝ	Ανεπλοειδία (για τρισωμία 21)	Αδυναμία απεικόνισης ρινικών οστών ή μικρό μήκος τους	Έλεγχος καρυοτύπου εμβρύου.
ΠΡΟΠΕΤΕΙΑ ΜΕΤΩΠΙΑΙΟΥ ΟΣΤΟΥ	Σελετικές δυσπλασίες.	Προέχον μετωπιαίο οστό	
ΥΠΕΡΤΕΛΟΡΙΣΜΟΣ	Μεμονωμένο υπερηχογραφικό εύρημα Γενετικά σύνδρομα	Αυξημένη εσωτερική αμφικογχική απόσταση	Ανάλογα με τις συνοδές ανωμαλίες
ΥΠΟΤΕΛΟΡΙΣΜΟΣ	Ολοπροσεγγεφαλία Τριγωνοκεφαλία, Μικροκεφαλία,Χρωμοσωμικές ανωμαλίες Σ.Meckel, Σ. DiGeorge.	Μικρή εσωτερική αμφικογχική απόσταση	Κακή λόγω των συνοδών προβλημάτων
ΜΙΚΡΟΦΘΑΛΜΙΑ-	Σ.Meckel-Gruber, Σ.Robert's. Συγγενείς Λοιμώξεις (ερυθρά, τοξόπλασμα.)		Ανάλογη των συνοδών προβλημάτων/ Διαταραχές της όρασης
ΑΝΟΦΘΑΛΜΙΑ	Απουσία των οφθαλμών κόγχων	μπορεί να διαγνωσθεί με την προσεκτική εξέταση της ανατομίας του οφθαλμού και την απουσία των φακών.	Κακή
ΣΥΓΓΕΝΗΣ ΚΑΤΑΡΡΑΚΤΗΣ	Συγγενείς λοιμώξεις (36%),ενζυμικές διαταραχές(23%) γενετικά σύνδρομα (9%) ιδιοπαθής(32%)	Η ανίχνευση γίνεται συνήθως στο δεύτερο τρίμηνο και διαγιγνώσκεται από την αυξημένη ηχογένεια των φακών.	Ανάλογη των συνοδών προβλημάτων.
ΔΑΚΡΟΚΥΣΤΟΚΗΛΗ	Συγγενής απόφραξη το δακρυορινικού	Υποηχογενής μάζα εσωτερικά του οφθαλμικού βολβού , η οποία δεν τον παρεκτοπίζει. Η μέση διάμετρος είναι 6-7 mm, χωρίς όμως να είναι σταθερή.	Παρουσίαζει αυτόματη ύφεση το πρώτο εξάμηνο μετά την γέννηση στο 90% των περιπτώσεων.
ΡΕΤΙΝΟΒΛΑΣΤΩΜΑ	Σποραδικός όγκος (60%) Οικογενής όγκος (40%)	Συμπαγής μονόχωρη και ομογενής μάζα η οποία περιλαμβάνει και καταστρέφει τον οφθαλμικό κόγχο και επεκτείνεται προς τον εγκέφαλο ή εκτός του κόγχου	
ΜΙΚΡΟΓΝΑΘΙΑ	Τρισωμία 18/τριπλοειδία Γενετικά σύνδρομα , Τερατογένεση φαρμάκων		Εξαρτάται από τις συνοδές ανωμαλίες.

Εικονα 10: *Λαγώχειλος μέσης γραμμής σε έμβρυο 22 εβδομάδων*

όμως να είναι σταθερή. Διαφορική διάγνωση πρέπει να γίνεται από την πρόσθια εγκεφαλοκήλη (στην οποία συνυπάρχει οστικό έλλειμα και υδροκέφαλος), το αιμαγγείωμα και τε τερατώματα. Η δακροκυστοκήλη παρουσιάζει αυτόματη ύφεση το πρώτο εξάμηνο μετά την γέννηση στο 90% των περιπτώσεων.

ΡΕΤΙΝΟΒΛΑΣΤΩΜΑ

Το ρετινοβλάσωμα αποτελεί σπάνιο παιδικό όγκο, έχει ωστόσο αναφερθεί και προγεννητική διάγνωση του.[11,12] Μπορεί να είναι σποραδικό (60%) ή και οικογενές (40%). Υπερηχογραφικά απεικονίζεται ως συμπαγής μονόχωρη και ομογενής μάζα η οποία περιλαμβάνει και καταστρέφει τον οφθαλμικό κόγχο και επεκτείνεται προς τον εγκέφαλο ή εκτός του κόγχου. Η διαφορική διάγνωση πρέπει να γίνεται από το τεράτωμα (το οποίο χαρακτηριστικά εμφανίζει διαφραγμάτια και ανομοιογενή υφή) και το αιμαγγείωμα (το οποίο είναι ομοιογενές αλλά δεν επεκτείεται εσωτερικά στα οστά του κογχου). Ανωμαλίες στα χρωμοσώματα ιδιαίτερα στο έλλειψη του μακρού σκέλους του χρωμοσώματος 13 μπορεί να υπάρχουν για αυτό και σε υποψία ρετινοβλαστώματος συστήνεται αμνιοπαρακέντηση.

ΑΙΜΑΓΓΕΙΩΜΑΤΑ ΚΑΙ ΤΕΡΑΤΩΜΑΤΑ

Αποτελούν σπανιότερους όγκους και θα πρέπει να διαφοροδιαγιγνώσκονται όπως αναφέρθηκε παραπάνω.

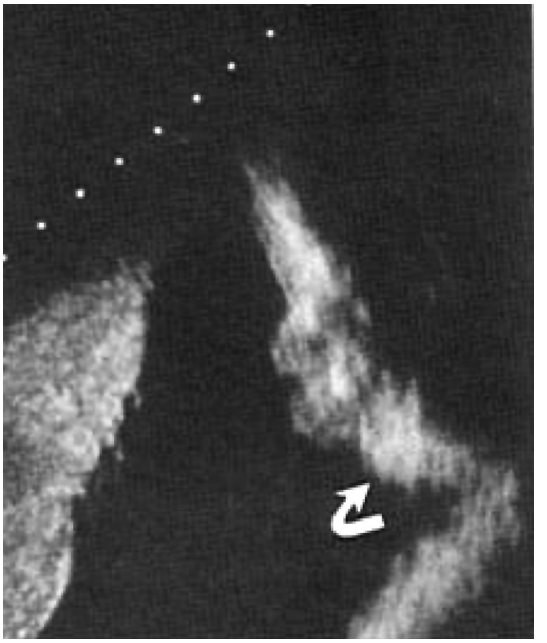

Εικονα 11: *μικρογναθία (βέλος) σε έμβρυο 2ου τριμήνου*

Sonographic Assessment of the fetal face. Steps in the diagnostic approach

Nikolaos Papantoniou, Marianna Theodora, Aristidis Antsaklis

Fetal Medicine Unit, 1st Department of Obstetrics and Gynaecology,
University of Athens Medical School, 'Alexandra' General Hospital, Athens, Greece.

Correspondence: Marianna Theodora, 34 Macedonias Street,152 35 Vrilissia, Greece.
Tel: +30 210 6007352,
E-mail: m.theodora@praksis.gr

Summary

Fetal facial examination during ultrasound scan is very important in all the embryonic stages in order to detect congenital malformations which may alter obstetric outcome or indicate special obstetric intervention. Additionally facial congenital

malformations may be the only identifiable abnormality of a disease and therefore lead to the diagnosis of different syndromes and chromosomal abnormalities. Finally development of the midline structures of the face is related to forebrain development and thus midline facial abnormalities are often associated with midline cerebral malformations. In this article the most common congenital facial malformations are reviewed and steps in the diagnostic approach of these abnormalities are presented.

Key words: ultrasound examination of fetal face, cleft lip and palate, micrognathia, nasal bone

Βιβλιογραφία

1. Evan DJ. Francis-West PH. Craniofacial development : making faces. J Anat 2005;207:435-6
2. Ανάπτυξη του προσώπου από Keith Moore Βασική Εμβυολογία και Συγγενείς ανωμαλίες σελ115-116
3. Sohan K, Freer M, Mercer N, Soothill P, Kyle P. Prenatal detection of facial clefts. Fetal Diagn Ther 2001; 16: 196–199.
4. Levi S, Hyjazi Y, Schaaps JP, Defoort P, Colon R, Buekens P.Sensitivity and specifity of routine antenatal screening for congenital anomalies by ultrasound: the Belgian Multicentric Study. Ultrasound Obstet Gynecol 1991; 1: 102–110.
5. Crane JP, LeFevre ML, Winborn RC, Evans JK, Ewigman BG, Bain RP, Frigoletto FD, McNellis D, and the RADIUS study group. A randomized trial of prenatal ultrasonographic screening impact on the detection, management, and outcomeof anomalous fetuses. Am J Obstet Gynecol 1994; 171: 392–399.
6. Grandjean H, Larroque D, Levi S, and the Eurofetus study group. The performance of routine ultrasonographic screening of pregnancies in the Eurofetus study. Am J Obstet Gynecol 1999; 181: 446–454.
7. Shaikh D, Mercer NS, Sohan K, Kyle P, Soothill P. Prenatal diagnosis of cleft lip and palate. Br J Plast Surg 2001; 54: 288–289.
8. Cash C, Set P, Coleman N. The accuracy of antenatal ultrasound in the detection of facial clefts in a low-risk screening population. Ultrasound Obstet Gynecol 2001; 18: 432–436.
9. Kurjak A., Azumendi G., AndonotopoW., Salihagic-Kadic A.. Three- and Four- dimensional ultrasonography for the structural and functional evaluation of the fetal face. Am J Obstet Gynecol 2007; 196:16-28.
10. S. Cicero, J. D. Sonek, D. S. McKenna, C. S. Croom, L. Johnsons,

K. H. Nicolaides. Nasal bone hypoplasia in trisomy 21 at 15–22 weeks'

Gestation. Ultrasound Obstet Gynecol 2003; 21: 15–18

11. Pierro L., Brancato R.,Capoferri C. Prenetal detection and early diagnosis of hereditary retinoblastoma in a family. Ophthalmologica 207:106,1993
12. Salim A, Wiknjosastro GH, Danukusumo D, et al Fetal retinoblastoma J Ultrasound Med 17:717,1998
13. Goldstein I. Jakobi P, Tamir A, Goldistic O Nomogram of the fetal alveolar ridge: a possible tool for the detection of the primary cleft palate. Ultrasound Obstet Gynecol 1999;14:333-337
14. Face in Diagnosis of fetal abnormalities. The 18-23 scan . G Pilu , K. Nicolaides
15. Fetal Face and Neck p171-198 in Differential Diagnosis in Obstetrics and Gynecologic Ultrasound RAL Bisset, An Khan NB Thomas
16. Callen Ultrasonography in Obstetrics and Gynecology 4th edition 2000 Saunders