ΥΠΕΡΗΧΟΓΡΑΦΙΑ ΤΟΜ.5, ΤΕΥΧ.2, ΣΕΛ. 103-110, 2008

Μενέλαος Ζαφράκας, Απόστολος Αθανασιάδης, Φίλιππος Τζεβελέκης, Ευστράτιος Ασημακόπουλος, Θεόδωρος Αργυρίου, Θεόδωρος Αγοραστός, Ιωάννης Μπόντης
Α' Μαιευτική-Γυναικολογική Κλινική
Α.Π.Θ., Γ.Ν. Παπαγεωργίου

Υπερηχογραφία στη δευτερογενή πρόληψη του καρκίνου του μαστού σε γυναίκες υψηλού κινδύνου

Περίληψη

Η μαστογραφία αποτελεί τη βασική μέθοδο δευτερογενούς πρόληψης του καρκίνου του μαστού, της συχνότερης μορφής κακοήθειας στη γυναίκα σε παγκόσμια κλίμακα. Ωστόσο, σε γυναίκες με μαστογραφικά πυκνούς μαστούς, που είναι κυρίως γυναίκες νεότερες των 50 ετών, υπολογίζεται ότι η ευαισθησία της μαστογραφίας είναι χαμηλότερη και από 50%. Ειδικά σε αυτή την κατηγορία των γυναικών, μία σειρά από μελέτες δείχνει ότι η υπερηχογραφία βελτιώνει σημαντικά την ευαισθησία και την ειδικότητα της μαστογραφίας και ότι το όφελος από τις δύο μεθόδους είναι αθροιστικό. Σε γυναίκες με οικογενειακό ιστορικό καρκίνου μαστού ή και διαπιστωμένες μεταλλάξεις των γονιδίων BRCA1 και 2, μία σειρά μελετών δείχνει ότι τα καλύτερα αποτελέσματα στη δευτερογενή πρόληψη επιτυγχάνονται με το συνδυασμό τριών απεικονιστικών μεθόδων, της μαστογραφίας, της υπερηχογραφίας και της μαγνητικής τομογραφίας. Στις περιπτώσεις αυτές, ιδιαίτερη σημασία στην περαιτέρω διαγνωστική διαδικασία έχει η ιστοληψία με βελόνη υπό υπερηχογραφική καθοδήγηση.

Λέξεις - κλειδιά: υπερηχογραφία μαστού, καρκίνος μαστού, δευτερογενής πρόληψη, γυναίκες υψηλού κινδύνου.

Αλληλογραφία: Δρ. Μ. Ζαφράκας,
Α' Μαιευτική - Γυναικολογική Κλινική Α.Π.Θ., Γενικό Νοσοκομείο Παπαγεωργίου, Περιφεριακή Οδός Θεσσαλονίκης,
Ν. Ευκαρπία, 56403 Θεσσαλονίκη
Τηλ.: 2310-693131

e-mail:
mzafrakas@gmail.com

Κατατέθηκε 14/07/08
Έγινε δεκτή 21/07/08

Εισαγωγή

Ο καρκίνος του μαστού αποτελεί τη συχνότερη μορφή κακοήθειας στις γυναίκες σε παγκόσμιο επίπεδο και η συχνότητά του αυξάνει με την ηλικία [1,2]. Ωστόσο, επειδή οι γυναίκες ηλικίας μικρότερης των 50 ετών είναι περισσότερες σε απόλυτο αριθμό (υπολογίζεται ότι αποτελούν περίπου το 73% των εν ζωή γυναικών), οι περιπτώσεις καρκίνου μαστού σε αυτή την ηλικία αντιπροσωπεύουν το 23% περίπου του συνόλου [3]. Σε αυτή την ηλικιακή ομάδα πολύ σημαντικό ρόλο στην έγκαιρη διάγνωση του καρκίνου παίζει η υπερηχογραφία μαστού.

Η κοινά αποδεκτή και επί του παρόντος αναντικατάστατη μέθοδος δευτερογενούς πρόληψης του καρκίνου του μαστού είναι η μαστογραφία και αυτό επειδή είναι η μοναδική μέθοδος που επιτρέπει την αξιόπιστη ανίχνευση παθολογικών μικρο-αποτιτανώσεων, που αποτελούν το πιο πρώιμο σημείο εκδήλωσης του καρκίνου [4-11]. Ωστόσο, η ευαισθησία της μαστογραφίας δεν είναι ιδεώδης, αφού υπολογίζεται ότι ανέρχεται σε 80-90%. Ειδικά σε γυναίκες με μαστογραφικά πυκνούς μαστούς η ευαισθησία της μεθόδου πέφτει ακόμα και κάτω από το 50%. Πυκνούς μαστούς στη μαστογραφία παρουσιάζουν κυρίως γυναίκες κάτω των 50 και ακόμη περισσότερο κάτω των 40 ετών, αλλά και γυναίκες μεγαλύτερης ηλικίας, σε μικρότερο βέβαια ποσοστό. Έτσι, η υπερηχογραφία έχει ιδιαίτερη σημασία σε γυναίκες νεότερες των 50 ετών, καθώς και σε γυναίκες με μαστογραφικά πυκνούς μαστούς, ανεξαρτήτως ηλικίας [11-13]. Επιπρόσθετα, η υπερηχογραφία μπορεί να βελτιώσει σημαντικά την ειδικότητα (specificity) της μαστογραφίας. Υπολογίζεται ότι μόνο μία στις 5-10 μη-ειδικές αλλοιώσεις στη μαστογραφία αντιστοιχεί σε καρκίνο και ότι η υπερηχογραφία μαζί με την υπό υπερηχογραφικό έλεγχο καθοδηγούμενη διαδερμική βιοψία (ιστοληψία με βελόνη 14 ή 11 G) βελτιώνουν σημαντικά την ειδικότητα, μειώνοντας το συνολικό αριθμό άσκοπων ανοιχτών βιοψιών [11, 14-16].

Η υπερηχογραφία ως συμπληρωματική μέθοδος βελτιώνει σημαντικά την ευαισθησία και την ειδικότητα της μαστογραφίας. Το όφελος από τη χρήση και των δύο μεθόδων είναι αθροιστικό. Η υπερηχογραφία μόνη της υπολογίζεται ότι έχει ευαισθησία 57-90% και ειδικότητα 60-90%[17]. Με την προσθήκη της υπερηχογραφίας στην αξιολόγηση της μαστογραφίας, η αθροιστική ειδικότητα από τις δύο μεθόδους μπορεί να φτάσει στο 92-95% [5,6,18]. Ακόμη, σε ό,τι αφορά την ευαισθησία, με την υπερηχογραφία είναι δυνατόν να ανευρεθούν όγκοι που δεν είναι ανιχνεύσιμοι με τη μαστογραφία, κυρίως σε πυκνούς μαστούς [17, 19]. Στις εικόνες 1-3 παρουσιάζονται τρεις χαρακτηριστικές περιπτώσεις παθολογικών καταστάσεων σε γυναίκες ηλικίας μικρότερης των 50 ετών, με μαστογραφικά πυκνούς μαστούς, στις οποίες ο ρόλος της υπερηχογραφίας στη διαφορική διάγνωση ήταν καταλυτικός.

Μελέτες για το ρόλο της υπερηχογραφίας στη δευτερογενή πρόληψη του καρκίνου του μαστού σε γυναίκες υψηλού κινδύνου

Η υπερηχογραφία έχει αξιολογηθεί στη δευτερογενή πρόληψη του καρκίνου του μαστού σε γυναίκες υψηλού κινδύνου, τόσο σε συνδυασμό όσο και σε σύγκριση με την μαστογραφία, την κλινική εξέταση ή και την μαγνητική τομογραφία (MRI). Στις μελέτες αυτές, ως «υψηλού κινδύνου» συμπεριλήφθηκαν γυναίκες με μαστογραφικά πυκνούς μαστούς, με διαπιστωμένες μεταλλάξεις των γονιδίων BRCA1 και 2 και οικογενειακό ή και ατομικό ιστορικό καρκίνου μαστού.

Οι Madjar και συν. αξιολόγησαν το ρόλο της υπερηχογραφίας στο screening με μία προοπτική μελέτη (cohort study) σε 1.016 ασυμπτωματικές γυναίκες από το γενικό πληθυσμό. Συνολικά και ανεξάρτητα από τα ευρήματα της μαστογραφίας ανευρέθηκαν τέσσερις μη-ψηλαφητοί κακοήθεις όγκοι. Τα συμπεράσματα της μελέτης ήταν ότι η υπερηχογραφία στο screening μπορεί να διαγνώσει υποκλινική νόσο και ότι θα πρέπει να συμπληρώνει τη μαστογραφία σε προεμμηνοπαυσιακές γυναίκες [20].

Σε μία αναδρομική μελέτη των Gordon and Goldenberg, στην οποία συμπεριλήφθηκαν 12.706 γυναίκες με μαστογραφικά πυκνούς

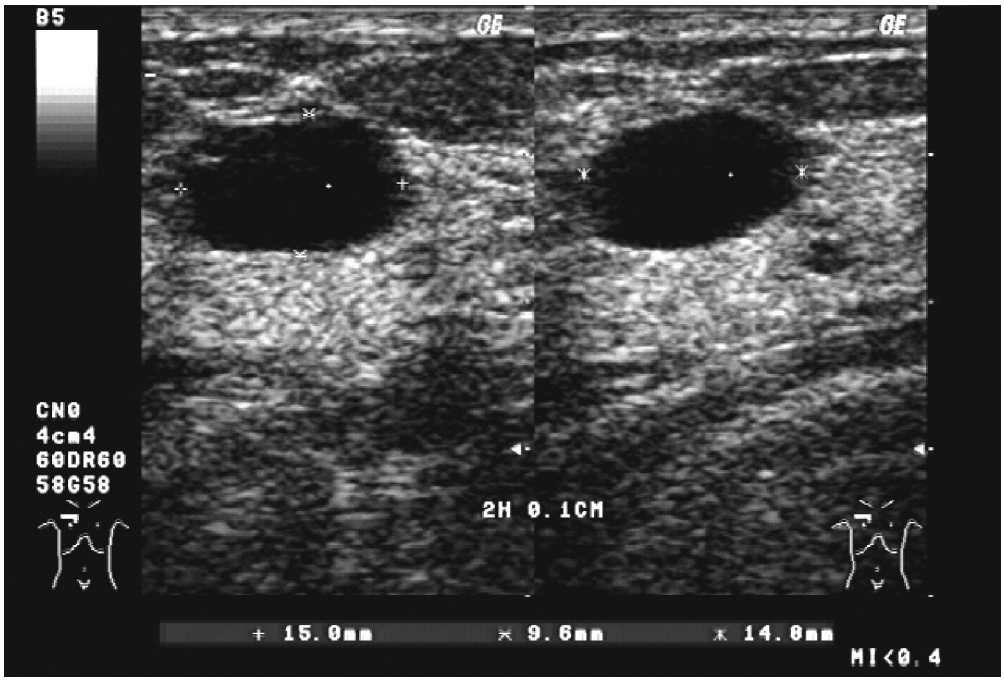

Εικόνα 1: *Ανηχοϊκό μόρφωμα στον δεξιό μαστό ασθενούς 41 ετών, με μαστογραφικά πυκνούς μαστούς. Το μόρφωμα απεικονίζεται καλώς περιγεγραμμένο, με σαφή, ομαλά όρια και με τον οριζόντιο άξονα μεγαλύτερο από τον κάθετο - τυπική υπερηχογραφική εικόνα κύστης μαστού. Κατά τον υπερηχογραφικό έλεγχο εντοπίστηκαν συνολικά επτά ομαλές κύστεις σε αμφότερους τους μαστούς και η ασθενής τέθηκε σε τακτική παρακολούθηση. Δέκα πέντε μήνες αργότερα, η απεικονιζόμενη κύστη διατάθηκε, προκαλώντας αλλοίωση της εξωτερικής εμφάνισης του μαστού και ήπιο τοπικό άλγος. Οι ενοχλήσεις αυτές υποχώρησαν μετά από παρακέντηση της κύστης και αφαίρεση ικανής ποσότητας υγρού υπό άμεσο υπερηχογραφικό έλεχο. Η κυτταρολογική εξέταση του υγρού ήταν αρνητική για κακοήθεια.*

μαστούς, ανιχνεύτηκαν με υπερηχογραφικό έλεγχο 1.575 συμπαγείς μάζες, που δεν ήταν ούτε ψηλαφητές ούτε διακριτές στη μαστογραφία. Σε 279 από αυτές κρίθηκε απαραίτητο να πραγματοποιηθεί βιοψία με βελόνη και σε 28 διαγνώστηκε καρκίνος του μαστού, ενώ σε άλλες 44 περιπτώσεις διαπιστώθηκε καρκίνος με ανοικτή βιοψία. Το βασικό συμπέρασμα της μελέτης αυτής ήταν ότι με την υπερηχογραφία μπορεί να διαγνωστούν όγκοι που διαφεύγουν από τη μαστογραφία σε μαστογραφικά πυκνούς μαστούς [21].

Οι Kolb και συν. πραγματοποίησαν αρχικά μία προοπτική μελέτη (cohort study), στην οποία συμπεριλήφθηκαν 11.220 ασυμπτωματικές γυναίκες που εξετάστηκαν σε πρώτη φάση με μαστογραφία και κλινική εξέταση. Από αυτές, 3.626 είχαν πυκνούς μαστούς και υποβλήθηκαν επιπρόσθετα σε screening υπερηχογραφία, με την οποία ανευρέθηκαν συνολικά 11 κακοήθεις όγκοι (0,3%), που αλλιώς θα είχαν διαφύγει. Έτσι, φάνηκε ότι η screening υπερηχογραφία μπορεί να ανιχνεύσει μικρούς, κλινικά και μαστογραφικά μη-εμφανείς όγκους, σε πρώιμο στάδιο [22]. Η ίδια ερευνητική ομάδα, σε μία μεταγενέστερη προοπτική μελέτη, με συνολικά 27.825 εξετάσεις screening, βρήκε ότι η ευαισθησία της κάθε μεθόδου που χρησιμοποιήθηκε ήταν: μαστογραφία 77,6%, υπερηχογραφία 75,3%, κλινική εξέταση 27,6%, συνδυασμός μαστογραφίας-υπερηχογραφίας 97%, συνδυασμός μαστογραφίας και κλινικής εξέτασης 74%. Η ειδικότητα κάθε μεθόδου ήταν: μαστογραφία 98,8%, υπερηχογραφία 96,8%, κλινική εξέταση 99,4%. Συνολικά, η screening υπερηχο-

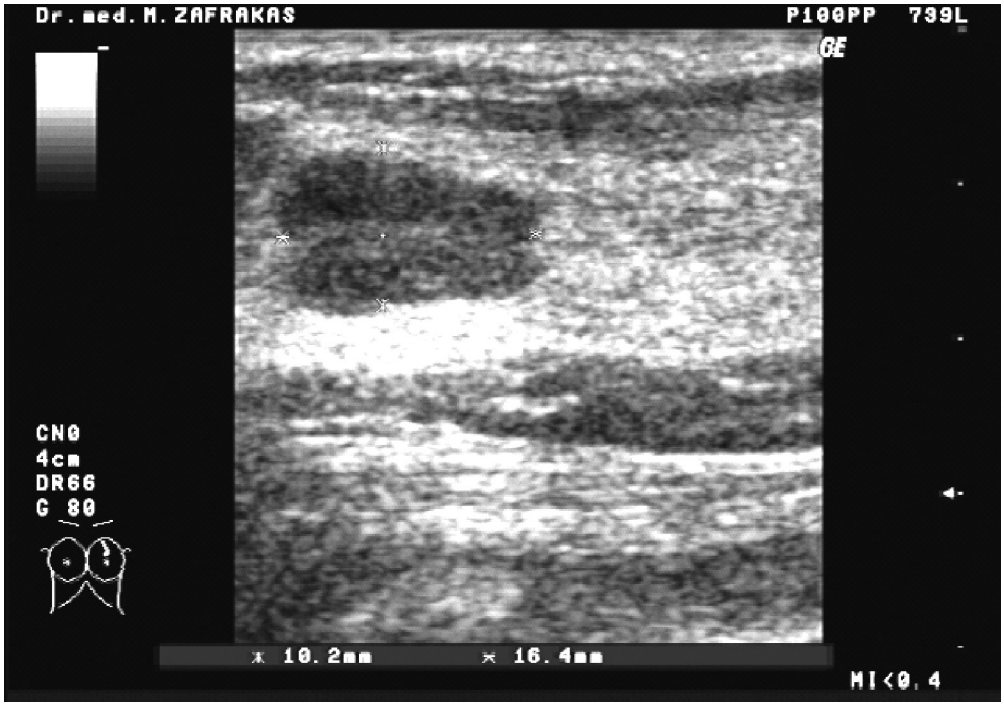

Εικόνα 2: *Υποηχοϊκό μόρφωμα στον αριστερό μαστό ασθενούς 46 ετών, με μαστογραφικά πυκνούς μαστούς. Το μόρφωμα απεικονίζεται καλώς περιγεγραμμένο, με ομαλά όρια, με οριζόντιο άξονα μεγαλύτερο από τον κάθετο. Η ιστολογική εξέταση μετά από αφαίρεση ολόκληρου του μορφώματος έδειξε ότι επρόκειτο για ινοαδένωμα, αποκλείοντας την ύπαρξη κακοήθειας.*

γραφία οδήγησε σε αύξηση του αριθμού των γυναικών που διαγνώστηκαν με μη-ψηλαφητό διηθητικό όγκο κατά 42% [23].

Σε μία άλλη προοπτική μελέτη (cohort study), οι Crystal και συν. αξιολόγησαν την υπερηχογραφία ως μέθοδο screening δεύτερης γραμμής (second-line screening) σε 1.517 ασυμπτωματικές γυναίκες, με φυσιολογικά ευρήματα στην κλινική εξέταση και στη μαστογραφία και μαστογραφικά πυκνούς μαστούς. Συνολικά με την υπερηχογραφία διαπιστώθηκαν επτά περιπτώσεις καρκίνου μαστού (0.46%) και φάνηκε ότι σε γυναίκες με μαστογραφικά πυκνούς μαστούς η υπερηχογραφία είναι χρήσιμη για την ανίχνευση μικρών όγκων, που δεν ανιχνεύονται με τη μαστογραφία και τη φυσική εξέταση [24].

Σε μία πρόσφατη πολυκεντρική μελέτη των Berg και συν., διαπιστώθηκε ότι η προσθήκη μίας και μόνο υπερηχογραφικής εξέτασης στη μαστογραφία θα οδηγήσει στην ανίχνευση επιπλέον 1,1 ως 7,2 περιπτώσεων καρκίνου μαστού ανά 1.000 γυναίκες υψηλού κινδύνου, αυξάνοντας ωστόσο σημαντικά το ποσοστό των ψευδώς θετικών αποτελεσμάτων. Στη μελέτη αυτή συμπεριλήφθηκαν 2.809 γυναίκες με μαστογραφικά πυκνό ιστό σε ένα τουλάχιστον τεταρτημόριο του μαστού και η ανίχνευση καρκίνου αυξήθηκε από 7,6 περιπτώσεις με τη μαστογραφία σε 11, 8 περιπτώσεις ανά 1.000 γυναίκες με την προσθήκη της υπερηχογραφίας [25].

Οι Warner και συν. συνέκριναν σε δύο μελέτες τη μαστογραφία με την υπερηχογραφία, τη μαγνητική τομογραφία (MRI) και την κλινική εξέταση σε ασυμπτωματικές γυναίκες με διαπιστωμένες μεταλλάξεις των γονιδίων BRCA1 και 2 (n = 196 και n=236). Η ευαισθησία της κάθε μεθόδου είχε ως εξής: μαστογραφία 36%, υπερηχογραφία 33%, MRI 77%, κλινική εξέταση 9,1%, συνδυασμός μαστογραφίας-κλινικής εξέτασης 45% και συ-

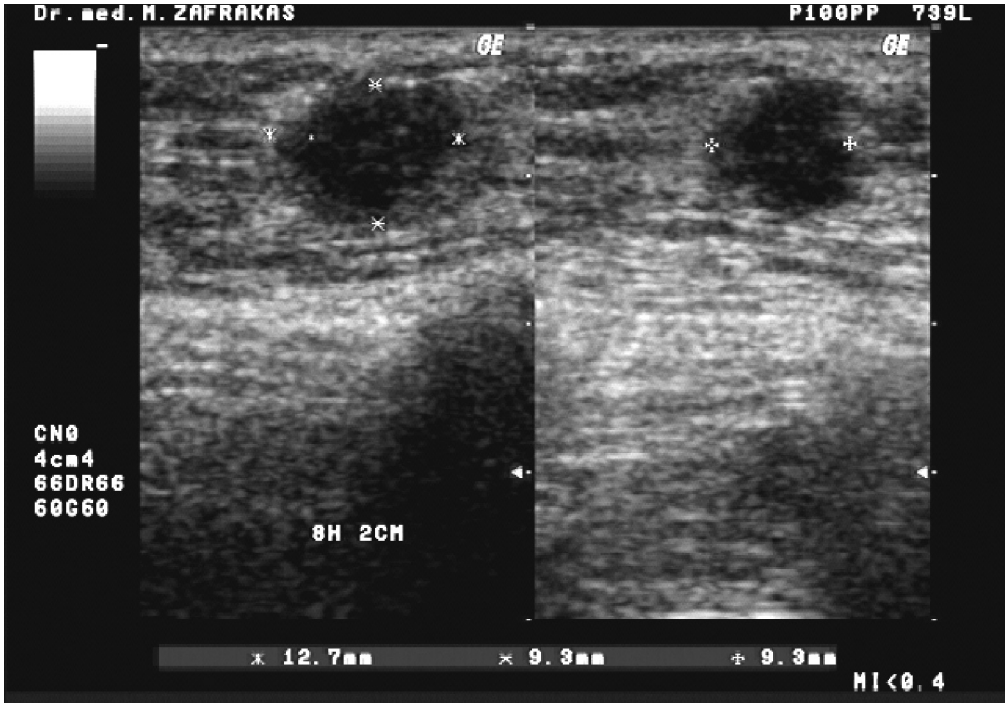

Εικόνα 3: *Υποηχοϊκό μόρφωμα στο δεξιό μαστό ασθενούς 35 ετών, με μαστογραφικά πυκνούς μαστούς και θετικό τεστ κυήσεως. Η ασθενής προσήλθε για υπερηχογραφικό έλεγχο, λόγω ψηλαφητού μορφώματος στον ετερόπλευρο μαστό, που υπερηχογραφικά φάνηκε σαφώς ότι επρόκειτο για ομαλή κύστη. Ωστόσο, από τον προληπτικό υπερηχογραφικό έλεγχο και των δύο μαστών ανιχνεύτηκε το απεικονιζόμενο υποηχοϊκό μόρφωμα στο δεξιό μαστό, με ανώμαλη παρυφή και αστεροειδείς προσεκβολές. Η ασθενής αρνήθηκε κατ'αρχήν τη βιοψία με βελόνη. Η ιστολογική εξέταση μετά από αφαίρεση ολόκληρου του μορφώματος έδειξε ότι επρόκειτο για διηθητικό καρκίνωμα των πόρων. Ακολούθησε θεραπευτική διακοπή κύησης στο πρώτο τρίμηνο προκειμένου η ασθενής να υποβληθεί σε κυτταροτοξική χημειοθεραπεία και ακτινοθεραπεία.*

νολική ευαισθησία των τριών απεικονιστικών μεθόδων 95%. Η ειδικότητα κάθε μεθόδου ήταν: μαστογραφία 99,8%, υπερηχογραφία 96%, MRI 95,4% και κλινική εξέταση 99,3%. Το συμπέρασμα που βγαίνει από αυτή τη μελέτη είναι ότι σε γυναίκες με διαγνωσμένες μεταλλάξεις των γονιδίων BRCA1 και 2 ο συνδυασμός μαγνητικής τομογραφίας, μαστογραφίας και υπερηχογραφίας υπερέχει σε σύγκριση με κάθε μέθοδο χωριστά [26].

Οι Hou και συν. αξιολόγησαν την υπερηχογραφία, τη μαστογραφία και την κλινική εξέταση σε 935 γυναίκες με οικογενειακό ιστορικό καρκίνου μαστού. Η ευαισθησία κάθε μεθόδου ήταν: μαστογραφία 52,4%, υπερηχογραφία 90,4%, κλινική εξέταση 33,3% και συνδυασμός μαστογραφίας- κλινικής εξέτασης 66,7%. Φάνηκε δηλαδή, ότι σε γυναίκες με υψηλό κίνδυνο για καρκίνο μαστού η υπερηχογραφία υπερέχει σαφώς έναντι της μαστογραφίας και της κλινικής εξέτασης. Ωστόσο, ο κύριος περιορισμός της μελέτης ήταν το ότι σε αυτή συμπεριλήφθηκαν μόνο γυναίκες ασιατικής καταγωγής [27].

Σε γυναίκες με οικογενειακό ιστορικό καρκίνου μαστού, οι Sim και συν. συνέκριναν τη μαστογραφία, με την υπερηχογραφία και την MRI (n =179). Η ευαισθησία κάθε μεθόδου ήταν: μαστογραφία 53,9%, υπερηχογραφία 83,3%, MRI 93,3% και συνδυασμός μαστογραφίας-υπερηχογραφίας 92,9%. Η ειδικότητα κάθε μεθόδου ήταν: μαστογραφία 85,7%, υπερηχογραφία 65,5%, MRI 63,6%, συνδυασμός μαστογραφίας- υπερηχογραφίας 62,5%. Ετσι, από αυτή τη μελέτη φάνηκε ότι ο συνδυασμός μαστογραφίας - υπερηχογραφίας

έχει παρόμοια ευαισθησία και ειδικότητα με την MRI, και ότι η υπερηχογραφία έχει ενδιάμεση ευαισθησία και ειδικότητα σε σύγκριση με τις άλλες δύο μεθόδους [28].

Οι Kuhl και συν., συνέκριναν σε μία μελέτη (cohort study) τη μαστογραφία, με την υπερηχογραφία και την MRI σε ασυμπτωματικές γυναίκες με οικογενειακό ιστορικό καρκίνου μαστού και κίνδυνο εμφάνισης καρκίνου μαστού στη διάρκεια της ζωής τους (lifetime risk) μεγαλύτερο του 20% (n=529). Η ευαισθησία κάθε μεθόδου είχε ως εξής: μαστογραφία 33%, υπερηχογραφία 40%, MRI 91%, συνδυασμός μαστογραφίας-υπερηχογραφίας 49%, ενώ η συνολική ευαισθησία των τριών μεθόδων ήταν 93%. Από τη μελέτη αυτή συμπεραίνεται, ότι σε γυναίκες με οικογενή ή κληρονομικό καρκίνο μαστού η MRI έχει τη μεγαλύτερη σημασία και άρα θα πρέπει να προστίθεται στο συνδυασμό μαστογραφίας-υπερηχογραφίας [29].

Σε γυναίκες με ατομικό ιστορικό καρκίνου μαστού, οι Houssami και συν. διαπίστωσαν ότι η γνώση των αποτελεσμάτων της μαστογραφίας βελτιώνει την εκτίμηση και την αποτελεσματικότητα της υπερηχογραφίας. Στη μελέτη αυτή συγκρίθηκαν τα αποτελέσματα της υπερηχογραφίας ανάμεσα σε δύο ομάδες γυναικών, συγκεκριμένα γυναίκες με ατομικό ιστορικό καρκίνου μαστού (n=240) και γυναίκες ίδιας ηλικίας χωρίς καρκίνο (n=240). Οι υπερηχογραφικές εξετάσεις πραγματοποιήθηκαν από δύο ακτινολόγους, που ανεξάρτητα μεταξύ τους, ο ένας γνώριζε, ενώ ο άλλος αγνοούσε τα αποτελέσματα της μαστογραφίας [30].

Συμπεράσματα και προοπτικές για το μέλλον

Η υπερηχογραφία του μαστού έχει σήμερα οριστικά ξεφύγει από την εποχή που χρησίμευε μόνο για τη διαφορική διάγνωση μεταξύ κύστεων και συμπαγών όγκων. Σε γυναίκες με μαστογραφικά πυκνούς μαστούς, όλες οι μελέτες που έχουν πραγματοποιηθεί μέχρι σήμερα συντείνουν στο συμπέρασμα ότι σε αυτές τις περιπτώσεις η υπερηχογραφία θα πρέπει απαραιτήτως να συμπληρώνει τη μαστογραφία, αφού επιτρέπει την ανίχνευση επιπρόσθετων περιπτώσεων καρκίνου του μαστού. Σε γυναίκες με οικογενειακό ιστορικό καρκίνου μαστού ή και διαπιστωμένες μεταλλάξεις των γονιδίων BRCA1 και 2, οι περισσότερες μελέτες δείχνουν ότι τα καλύτερα αποτελέσματα στο screening δίνει η προσθήκη της μαγνητικής τομογραφίας στο συνδυασμό μαστογραφίας-υπερηχογραφίας. Ωστόσο, στις περιπτώσεις αυτές είναι πολύ σημαντικός ο υπερηχογραφικός εντοπισμός της οποιασδήποτε βλάβης, αφού η βιοψία με βελόνη υπό υπερηχογραφική καθοδήγηση είναι πολύ πιο απλή, γρήγορη και εύχρηστη από ό,τι η MRI-κατευθυνόμενη βιοψία. Με την συνεχή ανάπτυξη της τεχνολογίας των υπερήχων αναμένεται αύξηση του εύρους των εφαρμογών τους, κυρίως με τις νέες κεφαλές υψηλής συχνότητας, τις νέες τεχνικές Doppler και την τρισ- και τετραδιάστατη υπερηχογραφία.

Breast ultrasound in breast cancer screening of high-risk women

M. Zafrakas, A. Athanasiadis, Ph. Tzevelekis, Ef. Assimakopoulos, Th. Argyriou, Th. Agorastos, I. Bontis

1st Department of Obstetrics and Gynecology, Aristotle University of Thessaloniki

Correspondence: M. Zafrakas, 1st Department of Obstetrics and Gynecology, Aristotle University of Thessaloniki, Papageorgiou General Hospital, Periferiaki Odos Thessalonikis, N. Efkarpia, 56403 Thessaloniki, Greece. Tel: 2310-693131, E-mail: mzafrakas@gmail.com

Summary

Mammography is the most crucial screening method for breast cancer, the most prevalent female malignancy world-wide. However, it is estimated that in women with mammographi-

cally dense breasts, primarily women under the age of 50, the sensitivity of mammography lies below 50%. Numerous studies in this particular group of women show that breast ultrasound significantly increases the sensitivity and specificity of mammography, and that the two methods provide additional benefits to one another. In women with positive family history for breast cancer or diagnosed mutations of BRCA1 and 2, numerous studies show that the best results in secondary prevention can be achieved by the combination of three imaging modalities, i.e. mammography, breast ultrasound and magnetic resonance imaging. In these cases, the role of core needle biopsy under sonographic guidance is particularly important.

Key words: breast ultrasound; breast cancer; secondary prevention; high-risk women.

Βιβλιογραφία

1.Jemal A, Siegel R, Ward E, Murray T, Xu J, Smigal C, Thun MJ. Cancer statistics, 2006. CA Cancer J Clin. 2006; 56: 106-130.

2.Parkin DM, Bray F, Pisani P, Ferlay J. Global cancer statistics, 2002. CA Cancer J Clin 1999; 49: 33-64.

3.Smigal C, Jemal A, Ward E, Cokkinides V, Smith R, Howe HL, Thun M. Trends in breast cancer by race and ethnicity: update 2006. CA Cancer J Clin 2006; 56:168-183.

4.Smith RA, Cokkinides V, Eyre HJ. American Cancer Society guidelines for the early detection of cancer, 2006. CA Cancer J Clin 2006; 56:11-25.

5.Smith RA, Cokkinides V, Brawley OW. Cancer screening in the United States, 2008: a review of current american cancer society guidelines and cancer screening issues. CA Cancer J Clin 2008; 58: 161-179.

6.Madjar H. Kursbuch Mammasonographie. 2. komplett aktualisierte Auflage. Thieme. Stuttgart, New York 2005, p. 205-209.

7.Baker S, Wall M, Bloomfield A. Breast cancer screening for women aged 40 to 49 years--what does the evidence mean for New Zealand? N Z Med J 2005; 118: 1628.

8.Freedman DA, Petitti DB, Robins JM. On the efficacy of screening for breast cancer. Int J Epidemiol 2004; 33: 43-55.

9. Smith RA, Duffy SW, Tabar L, Gabe RL. Screening and Early Detection. In: Advanced Therapy of Breast Disease. Second Edition. Singletary, Robb, Hortobagyi (eds). BC Decker Inc. Hamilton, London 2004, p.202-212.

10.Otto SJ, Fracheboud J, Looman CW, Broeders MJ, Boer R, Hendriks JH, Verbeek AL, de Koning HJ; National Evaluation Team for Breast Cancer Screening. Initiation of population-based mammography screening in Dutch municipalities and effect on breast-cancer mortality: a systematic review. Lancet 2003; 361: 1411-1417.

11.Heywang-Köbrunner SH, Schreer I. Mammographie: Bedeutung, Treffsicercheit, Möglichkeiten und Grenzen. In: Bildgebende Mammadiagnostik - Untersuchungs-technik, Befundmuster, Differenzialdiagnose und Interventionen. Heywang-Köbrunner SH, Schreer I (eds). Thieme. Stuttgart, New York 2003, p. 20-21.

12.Rosenberg RD, Hunt WC, Williamson MR, Gilliland FD, Wiest PW, Kelsey CA, Key CR, Linver MN. Effects of age, breast density, ethnicity, and estrogen replacement therapy on screening mammographic sensitivity and cancer stage at diagnosis: review of 183,134 screening mammograms in Albuquerque, New Mexico. Radiology 1998; 209: 511-518.

13.Van Gils CH, Otten JD, Verbeek AL, Hendriks JH, Holland R. Effect of mammographic breast density on breast cancer screening performance: a study in Nijmegen, The Netherlands. J Epidemiol Community Health. 1998; 52: 267-271.

14.Silverstein MJ, Lagios MD, Recht A, Allred DC, Harms SE, Holland R, Holmes DR, Hughes LL, Jackman RJ, Julian TB, Kuerer HM, Mabry HC, McCready DR, McMasters KM, Page DL, Parker SH, Pass HA, Pegram M, Rubin E, Stavros AT, Tripathy D, Vicini F, Whitworth PW. Image-detected breast cancer: state of the art diagnosis and treatment. J Am Coll Surg 2005; 201: 586-597.

15.Elmore JG, Barton MB, Moceri VM, Polk S, Arena PJ, Fletcher SW. Ten-year risk of false positive screening mammograms and clinical breast examinations. N Engl J Med 1998; 338:1089-1096.

16.Knutzen AM, Gisvold JJ. Likelihood of malignant disease for various categories of mammographically detected nonpalpable breast lesions. Mayo Clin Proc 1993; 68: 454-460.

17.Madjar H, Ohlinger R, Mundinger A, Watermann D, Frenz JP, Bader W, Schulz-Wendtland R, Degenhardt F. BI-RADS analoge DEGUM Kriterien von Ultraschallbefunden der Brust - Konsensus des Arbeitskreises Mammasonographie der DEGUM. Ultraschall in Med 2006; 27: 374-379.
18.Degenhardt F. Mammadiagnostik in der Ablaufplanung. In: Degenhardt F (ed) Manual der Mammasonographie. Thieme. Stuttgart, New York 2000, p. 14-19.
19.Hille H, Vetter M, Hackeloer BJ. Neubewertung der Mama-Sonographie in der gegenwärtigen Mammadiagnostik. Ultraschall in Med 2004; 6: 411-417.
20.Madjar H, Makowiec U, Mundinger A, Du Bois A, Kommoss F, Schillinger H. [Value of high resolution sonography in breast cancer screening]. Ultraschall Med 1994; 15: 20-23.
21.Gordon PB, Goldenberg SL. Malignant breast masses detected only by ultrasound. A retrospective review. Cancer 1995; 76: 626-630.
22.Kolb TM, Lichy J, Newhouse JH. Occult cancer in women with dense breasts: detection with screening US--diagnostic yield and tumor characteristics. Radiology 1998; 207: 191-199.
23.Kolb TM, Lichy J, Newhouse JH. Comparison of the performance of screening mammography, physical examination, and breast US and evaluation of factors that influence them: an analysis of 27,825 patient evaluations. Radiology 2002; 225: 165-175.
24.Crystal P, Strano SD, Shcharynski S, Koretz MJ. Using sonography to screen women with mammographically dense breasts. AJR Am J Roentgenol 2003; 181: 177-182.
25.Berg WA, Blume JD, Cormack JB, Mendelson EB, Lehrer D, Böhm-Vélez M, Pisano ED, Jong RA, Evans WP, Morton MJ, Mahoney MC, Larsen LH, Barr RG, Farria DM, Marques HS, Boparai K; ACRIN 6666 Investigators. Combined screening with ultrasound and mammography vs mammography alone in women at elevated risk of breast cancer. JAMA 2008; 299: 2151-2163.
26.Warner E, Plewes DB, Shumak RS, Catzavelos GC, Di Prospero LS, Yaffe MJ, Goel V, Ramsay E, Chart PL, Cole DE, Taylor GA, Cutrara M, Samuels TH, Murphy JP, Murphy JM, Narod SA. Comparison of breast magnetic resonance imaging, mammography, and ultrasound for surveillance of women at high risk for hereditary breast cancer. J Clin Oncol 2001; 19: 3524-4531.
27.Hou MF, Chuang HY, Ou-Yang F, Wang CY, Huang CL, Fan HM, Chuang CH, Wang JY, Hsieh JS, Liu GC, Huang TJ. Comparison of breast mammography, sonography and physical examination for screening women at high risk of breast cancer in Taiwan. Ultrasound Med Biol 2002; 28: 415-420.
28.Sim LS, Hendriks JH, Fook-Chong SM. Breast ultrasound in women with familial risk of breast cancer. Ann Acad Med Singapore 2004; 33: 600-606.
29.Kuhl CK, Schrading S, Leutner CC, Morakkabati-Spitz N, Wardelmann E, Fimmers R, Kuhn W, Schild HH. Mammography, breast ultrasound, and magnetic resonance imaging for surveillance of women at high familial risk for breast cancer. J Clin Oncol 2005 Nov 20; 23: 8469-876.
30.Houssami N, Irwig L, Simpson JM, McKessar M, Blome S, Noakes J. The influence of knowledge of mammography findings on the accuracy of breast ultrasound in symptomatic women. Breast J 2005; 11: 167-172