ΥΠΕΡΗΧΟΓΡΑΦΙΑ ΤΟΜ.5, ΤΕΥΧ.2, ΣΕΛ. 81-87, 2008

Κοσμάς Ι., Αντσακλής Π., Αντσακλής Α.
Α Μαιευτική & Γυναικολογική Κλινική Πανεπιστημίου Αθηνών, Τμήμα Εμβρυομητρικής Ιατρικής & Υπερήχων, Νοσοκομείο «Αλεξάνδρα»

Τρίτη κοιλία του εγκεφάλου: υπερηχογραφική εκτίμηση και κλινική σημασία. Ανασκόπηση βιβλιογραφίας.

Περίληψη

Η υπερηχογραφική εξέταση της τρίτης κοιλίας είναι καθοριστικής σημασίας για την διαφορική διάγνωση ανωμαλιών του εμβρυϊκού ΚΝΣ. Συνήθως η υπερηχογραφική απεικόνιση της τρίτης κοιλίας είναι εφικτή στα περισσότερα έμβρυα, από το δεύτερο τρίμηνο της κύησης. Η υπερηχογραφική της εικόνα και το μέγεθος της, θα πρέπει να αξιολογούνται τόσο σε φυσιολογικές όσο και σε παθολογικές καταστάσεις λαμβάνοντας εγκάρσιες τομές, ενώ για μια ακριβέστερη μελέτη απαιτούνται συμπληρωματικές μέσες στεφανιαίες και οβελιαίες τομές. Αύξηση του εύρους της τρίτης κοιλίας πάνω από τα 3.5 mm θεωρείται παθολογική και επιβάλλει περαιτέρω σχολαστικό έλεγχο της ανατομίας του κεντρικού νευρικού συστήματος.

Λέξεις - κλειδιά: Τρίτη κοιλία, κεντρικό νευρικό σύστημα, υπερηχογραφική εξέταση

Αλληλογραφία:
Αντσακλής Πάνος,
Λαμψάκου 11, 11528, Αθήνα
Τηλ.: 210-8133861

e-mail:
panosant@gmail.com

Κατατέθηκε 27/5/08
Έγινε δεκτή 23/6/08

Εισαγωγή

Η αξιολόγηση των πλάγιων κοιλιών του εγκεφάλου, αποτελεί σημαντικό τομέα της προγεννητικής υπερηχογραφικής εξέτασης του εμβρυϊκού κεντρικού νευρικού συστήματος (ΚΝΣ) και η εξέτασή τους αποτελεί απαραίτητο τμήμα του ελέγχου ρουτίνας του εμβρύου, κατά το υπερηχογράφημα

Β' επιπέδου[1-7]. Η διάταση των πλάγιων κοιλιών πολύ συχνά, αποτελεί πρώιμο σημείο διαταραχής του ΚΝΣ, που μπορεί να είναι είτε μεμονωμένη, είτε μέρος μιας γενικότερης ανωμαλίας του εμβρύου. Εφόσον, λοιπόν διαπιστωθεί κάποια διαταραχή, είναι απαραίτητο να εκτελέσουμε συστηματικό έλεγχο του υπόλοιπου ΚΝΣ, ελέγχοντας εκτός από τα τμήματα των πλάγιων κοιλιών[8] (πρόσθια και οπίσθια κέρατα), την τρίτη και τέλος την τέταρτη κοιλία του εγκεφάλου, αποσκοπώντας στην ακριβέστερη περιγραφή της έκτασης και των χαρακτηριστικών της υποκείμενης διαταραχής. Η εξέταση της τρίτης κοιλίας είναι καθοριστικής σημασίας για την διαφορική διάγνωση ανωμαλιών του ΚΝΣ, καθώς και για τον εντοπισμό π.χ. του επιπέδου της απόφραξης σε ένα έμβρυο με υδροκεφαλία. [9-13]

Η απεικόνιση της τρίτης κοιλίας, πολλές φορές, είναι δυνατή, από το τέλος κιόλας του 1ου τριμήνου. Με την πρόοδο της εγκυμοσύνης παρατηρείται αύξηση του μεγέθους της, που συνοδεύεται από ανάλογη ανάπτυξη του χοριοειδούς πλέγματος στο εσωτερικό της. Η υπερηχογραφική της εικόνα και το μέγεθος της, θα πρέπει να αξιολογούνται τόσο σε φυσιολογικές όσο και σε παθολογικές καταστάσεις λαμβάνοντας εγκάρσιες τομές, ενώ όταν απαιτείται ακριβέστερη μελέτη του ΚΝΣ, πρέπει να λαμβάνονται και συμπληρωματικές τομές, μέσες στεφανιαίες και οβελιαίες[14].

Βασική ανατομία-φυσιολογία

Η τρίτη κοιλία είναι ένας χωνοειδής, σχισμοειδής σχηματισμός με την κορυφή προς τα κάτω. Στο πρόσθιο μέρος επικοινωνεί με την εκατέρωθεν πλάγια κοιλία μέσω του τρήματος του Monro, ενώ προς τα πίσω επικοινωνεί μέσω του υδραγωγού του Sylvius με την τέταρτη κοιλία. Το εγκεφαλονωτιαίο υγρό (ΕΝΥ) κυκλοφορεί από τις πλάγιες κοιλίες μέσω των τρημάτων του Monro στην τρίτη κοιλία και στη συνέχεια μέσω του υδραγωγού του Sylvius φτάνει στην τετάρτη κοιλία (σχήμα 1). Τα πλάγια τοιχώματα της τρίτης κοιλίας αποτελούνται κυρίως από την έσω επιφάνεια των θαλάμων και στο κάτω μέρος τους από την πλάγια μοίρα του κυρίως υποθάλαμου. Η ραχιαία επιφάνεια της αποτελείται από το επένδυμα, που απλώνεται μεταξύ των θαλαμικών ταινιών. Πάνω στο επένδυμα εφάπτεται το κάτω πέταλο (=χοριοειδές ιστίο), που αποτελεί αναδίπλωση της χοριοειδούς μήνιγγας. Το προκείμενο χοριοειδές ιστίο προβάλλει μαζί με το επένδυμα μέσα στην τρίτη κοιλία και σχηματίζει το χοριοειδές της πλέγμα.

Τεχνική απεικόνισης

Τεχνική Α

Για την απεικόνιση της 3ης κοιλίας, ξεκινάμε λαμβάνοντας μια εγκάρσια τομή της κεφαλής του εμβρύου. Με την εμφάνιση της μέσης υπερηχογενούς γραμμής σε ορθή γωνία προς την ευρύτερη διάμετρο της εμβρυϊκής κεφαλής, στρέφουμε την κεφαλή των υπερήχων προς την θέση της σπονδυλικής στήλης, μέχρι να εμφανιστεί η κοιλότητα του διαφανούς διαφράγματος. Οδηγά σημεία που πρέπει να αναγνωριστούν κατά μήκος της μέσης γραμμής και με κατεύθυνση από μπροστά προς τα πίσω, είναι το δρέπανο του εγκεφάλου (FC), η κοιλότητα του διαφανούς διαφράγματος (CSP), η τρίτη κοιλία (3V), τα σκέλη του εγκεφάλου (P) και πάλι το δρέπανο του εγκε-

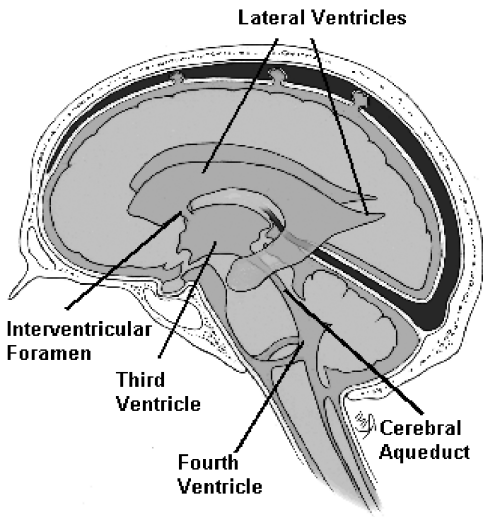

Σχήμα 1: *το σύστημα των κοιλιών του εγκεφάλου*

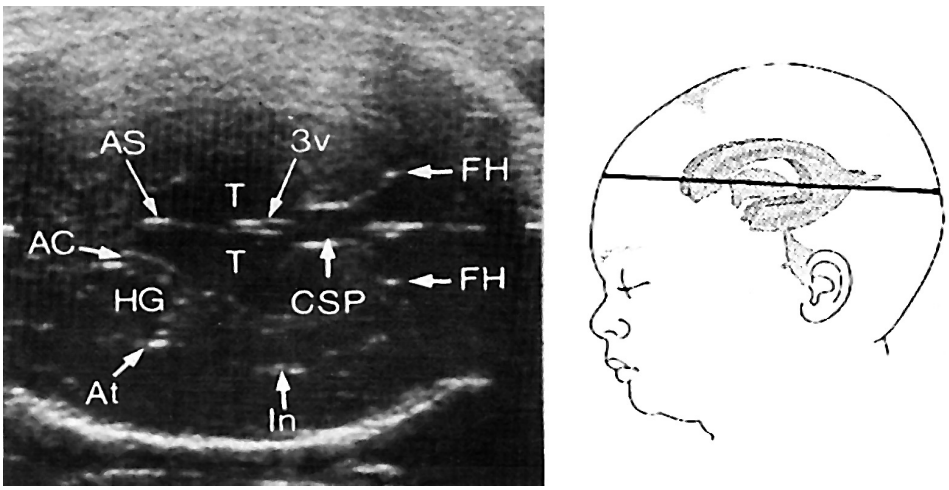

Σχήμα 2: *FH= πρόσθια κέρατα των πλάγιων κοιλιών του εγκεφάλου, CSP= κοιλότητα του διαφανούς διαφράγματος, 3V= τρίτη κοιλία, T= θάλαμοι, At= κόλποι των πλάγιων κοιλιών, HG= ιπποκάμπειος έλικα, In = νήσος, AS= μεσοθαλαμικό διάφραγμα, AC= χοριοειδές πλέγμα.*

φάλου (FC). Πλαγίως της μέσης γραμμής ακολουθώντας την ίδια φορά πρέπει να αναγνωριστούν, τα πρόσθια κέρατα των πλάγιων κοιλιών (AH), οι οπτικοί θάλαμοι (T) και τα χοριοειδή πλέγματα (CP) στο εσωτερικό των κόλπων των πλάγιων κοιλιών, αλλά αυτά τα ευρήματα εξαρτώνται και από την ηλικία κύησης. Στο μέσο της απόστασης μεταξύ θαλάμου και βρεγματικού οστού εμφανίζεται μια υπερηχογενής γραμμή η οποία αντιστοιχεί στη νήσο του Reil, επιβεβαιωτικό δε σημείο αποτελεί η ανεύρεση της σφύζουσας μέσης εγκεφαλικής αρτηρίας εντός αυτής. Θα πρέπει τέλος να γίνεται κατάλληλη ρύθμιση του φωτεινότητας (gain) έτσι ώστε το εύρος της σκιάς του βρεγματικού οστού, που βρίσκεται στο πάνω μέρος της εικόνας (πλησιέστερα στην υπερηχογραφική κεφαλή), να είναι μεταξύ 3 και 5mm. (Σχήμα 2)

Η λήψη της παραπάνω τομής, η οποία αντιστοιχεί στην τομή μέτρησης της αμφιβρεγματικής διαμέτρου (BPD), είναι αυτή που συνήθως χρησιμοποιείται για να αξιολογηθεί τόσο η μορφολογία όσο και οι διαστάσεις της τρίτης κοιλίας, εστιάζοντας την προσοχή μας μεταξύ των δυο οπτικών θαλάμων.

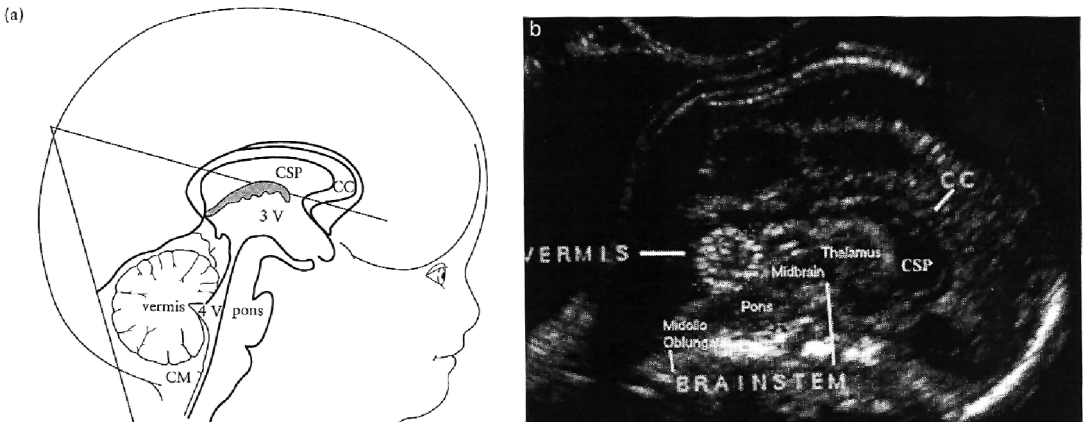

Σχήμα 3: *CSP= κοιλότητα του διαφανούς διαφράγματος, 3V= τρίτη κοιλία, 4V= τετάρτη κοιλία, Vermis = σκώληκας, Pons= γέφυρα, CM = μεγάλη δεξαμενή, CC = μεσολόβιο, CSP = ΕΝΥ*

Σχήμα 4: *ανεύρυσμα της φλέβας του Γαληνού.*

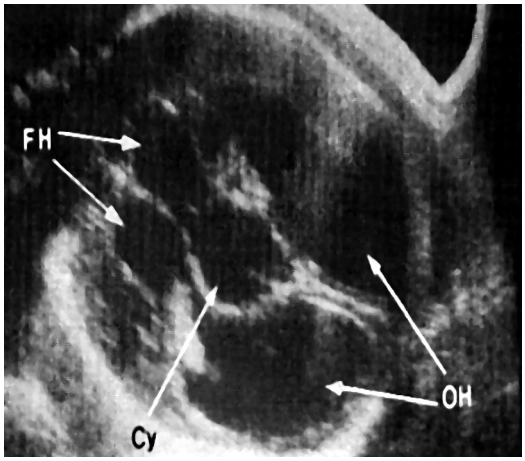

Σχήμα 5: *Cy= Αραχνοειδής κύστη, OH= οπίσθια κέρατα, FH= πρόσθια κέρατα.*

Τεχνική Β

Ξεκινάμε λαμβάνοντας μια μέση οβελιαία τομή, διακοιλιακά ή διακολπικά, δίνοντας ιδιαίτερη προσοχή στην απεικόνιση του μεσολοβίου, του διαφανούς διαφράγματος καθώς και του εγκεφαλικού στελέχους. Στην συνέχεια μετακινούμε την υπερηχογραφική κεφαλή από την μεγάλη πηγή προς την μικρή πηγή ακολουθώντας την οβελιαία ραφή. Στο σημείο αυτό, κατευθύνοντας την δέσμη των υπερήχων κατά μήκος της γραμμής που συνδέει την μικρή πηγή με την κάτω γνάθο, πετυχαίνουμε την καλύτερη δυνατή απεικόνιση των παρακάτω δομών: μεσολόβιο, κοιλότητα διαφανούς διαφράγματος, τρίτη κοιλία, τετάρτη κοιλία, μεγάλη δεξαμενή, σκώληκας παρεγκεφαλίδας και γέφυρα. (Σχήμα 3)

Τεχνική Γ

Λαμβάνεται μια μέση στεφανιαία τομή με την δέσμη των υπερήχων να κατευθύνεται μέσω της μεγάλης πηγής προς την τρίτη κοιλία. Στην τομή αυτή απεικονίζεται εκτός της τρίτης κοιλίας μεταξύ των δυο οπτικών θαλάμων οι πλάγιες κοιλίες (σώμα) με τα χοριοειδή πλέγματα και η κοιλότητα του διαφανούς διαφράγματος.

Σχόλια

Σύμφωνα με τους Hertzberg και συν.[15] το μέσο εύρος της τρίτης κοιλίας στις 12-16 εβδομάδες ανέρχεται στο 1.0mm, με ανώτερη φυσιολογική τιμή (+2SD) 1.2mm. Στις 32-40 εβδομάδες το μέγεθος της 3ης κοιλίας μπορεί να φτάσει στα 1.9mm με ανώτερη φυσιολογική τιμή (+2SD) 3.5mm. Πάντως το μέσο εύρος της τρίτης κοιλίας παραμένει σχετικά σταθερό, περίπου 1mm, μεταξύ 12-28 εβδομάδων. Μετά την 28η εβδομάδα το μέγεθός της τείνει να αυξάνεται ανάλογα με την ηλικία κύησης, φτάνοντας περίπου τα 2mm μετά την 32η εβδομάδα. Οι ίδιοι ερευνητές μελέτησαν την υπερηχογραφική εικόνα της 3ης κοιλίας στην διάρκεια της κύησης και κατέληξαν στο συμπεράσμα ότι στο β' τρίμηνο απεικονίζεται συνήθως ως μια υπερηχογενής γραμμή, διότι λόγω του σχετικά μικρού μεγέθους της δεν είναι δυνατόν να απεικονιστεί ο αυλός. Με την εξέλιξη της κύησης λόγω αύξησης του μεγέθους της λαμβάνει είτε την εικόνα κοιλότητας, η οποία οριοθετείται από δυο παράλληλες υπερηχογενείς γραμμές, είτε την εικόνα του σχήματος -V- η οποία οριοθετείται από δυο συγκλείνουσες προς τα πίσω γραμμές (πίνακας 1). Μέτρηση του εύρους της τρίτης κοιλίας με τη βοήθεια μαγνητικής τομογραφίας (MRI) έδειξε ελαφρώς πιο αυξημένες τιμές αλλά ποτέ δεν ξεπερνούσαν τα 4mm σε φυσιολογικές καταστάσεις. Η διαφορά μεταξύ U/S και MRI οφείλεται στην καλύτερη απεικόνιση της τρίτης κοιλίας με τη χρήση του MRI η οποία επιτρέπει ακριβέστερη μέτρηση[24].

Εικόνα 1: *περίπτωση υδροκεφαλίας.*

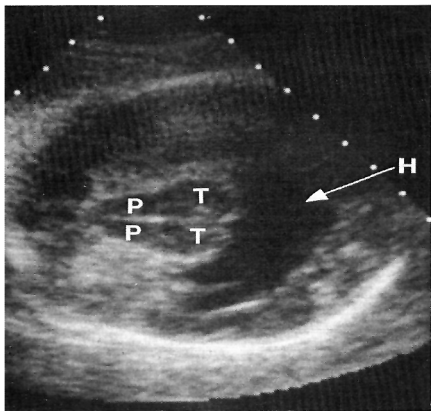

Εικόνα 2: *περίπτωση ολοπροσεγκεφαλίας. P = εγκεφαλικά σκέλη, T = θάλαμοι*

Κατά την μέτρηση του εύρους στην περίπτωση που η τρίτη κοιλία εμφανίζεται ως μία κοιλότητα οι ηλεκτρονικές calipers τοποθετούνται στο μέσο του κάθε πλάγιου τοιχώματος της ενώ στην περίπτωση του - V- σχήματος μετράται το μεγαλύτερο πρόσθιο τμήμα της[15]. Πρέπει να δίνεται ιδιαίτερη προσοχή στην αναγνώριση της καθώς είναι δυνατό να εκληφθούν λανθασμένα ως τρίτη κοιλία άλλες εγκεφαλικές δομές όπως π.χ. η κοιλότητα του διαφανούς διαφράγματος[16-18]. Η γνώση της υπερηχογραφικής εικόνας, της θέσης και του φυσιολογικού μεγέθους της θα βοηθήσει στη διαφορική διάγνωση μεταξύ διάτασης της τρίτης κοιλίας και παθολογικών καταστάσεων με παρόμοια εικόνα, όπως το ανεύρυσμα της φλέβας του Γαληνού και η ύπαρξη αραχνοειδούς κύστης στο άνω μέρος του τουρκικού εφιππίου. Το ανεύρυσμα της φλέβας του Γαληνού (σχήμα 4) τυπικά εντοπίζεται περισσότερο προς τα πίσω από ότι η τρίτη κοιλία. πλησιέστερα στο άνοιγμα του σκηνιδίου. Στην περίπτωση της αραχνοειδούς κύστης (σχήμα 5) είναι χαρακτηριστική η κυκλική ή ωοειδής διαμόρφωση αυτής, η οποία τυπικά δεν παρουσιάζει την σταδιακή προς τα πίσω και κάτω μείωση της διαμέτρου που παρουσιάζει η τρίτη κοιλία καθώς και την -V- διαμόρφωση της που παρατηρείται στο γ' τρίμηνο [19-21]. Ο υπερηχογραφικός έλεγχος της 3ης κοιλίας μπορεί να βοηθήσει στη διαφορική διάγνωση παθολογικών καταστάσεων του ΚΝΣ, όπως υδροκεφαλία, ολοπροσεγκεφαλία, υδρανεγκεφαλία και αγενεσία του μεσολοβίου. Στην υδροκεφαλία η διατεταμένη τρίτη κοιλία απομακρύνει τα πρόσθια τμήματα των θαλάμων, ενώ στην ολοπροσεγκεφαλία η τρίτη κοιλία απουσιάζει πλήρως και οι δυο οπτικοί θάλαμοι εμφανίζονται εφαπτόμενοι μεταξύ τους. Στην υδρανεγκεφαλία εμφανίζεται με φυσιολογικό σχήμα ενώ στην αγενεσία του μεσολοβίου εμφανίζεται διατεταμένη και μετατοπισμένη σε μια υψηλότερη (προς τα επάνω) θέση. Η τρίτη κοιλία μπορεί να αυξηθεί σε μέγεθος λόγω χωροκατακτητικών

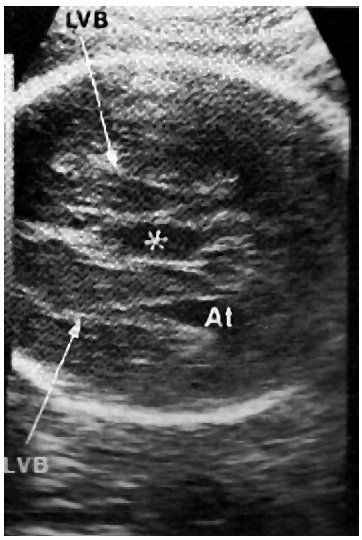

Εικόνα 3: *περίπτωση αγενεσίας μεσολοβίου.LVB = σώμα πλάγιας κοιλίας, At = κόλπος πλάγιας κοιλίας, * τρίτη κοιλία.*

Πίνακας 1: *Σχήμα και μέσω εύρος της κοιλότητας της 3ης κοιλίας ανάλογα με ηλικία κύησης*

		ΣΧΗΜΑ 3ης ΚΟΙΛΙΑΣ				ΚΟΙΛΟΤΗΤΑ	
Ηλικία Κύησης (εβδομάδες)	**Αριθμός Εμβρύων**	**Μονή Γραμμή (%)**	**Παρ/λες Γραμμές (%)**	**Σχήμα "V" (%)**	**Αδύνατη απεικόνιση (%)**	**Μέσω εύρος (mm)**	**Μέσω εύρος + 2SD (mm)**
12-16	25	19 (76)	4 (16)	1 (4)	1 (4)	1.0	1.2
16-20	147	116 (78.9)	30 (20.4)	0 (0)	1(0.7)	1.0	1.6
20-24	64	22 (34.4)	41 (64.1)	1 (1.6)	0 (0)	1.1	1.9
24-28	53	9 (17.0)	43 (81.1)	1 (1.8)	0 (0)	1.1	1.7
28-32	71	1 (1.4)	65 (91.5)	4 (5.6)	1 (1.4)	1.4	2.4
>32	80	4 (5)	60 (75.0)	14 (17.5)	2 (2.5)	1.9	3.5
Σύνολο	440	171(38.9)	243(55.2)	21(4.8)	5(1.1)	1.4	2.6

Πίνακας μεταφρασμένος από Hertzberg και συν.15

εξεργασιών όπως κολλοειδής κύστη[22] ή θήλωμα του χοριοειδούς πλέγματος[23]. Αντίστοιχα διεύρυνση της 3ης κοιλίας παρατηρείται στον αποφρακτικό υδροκέφαλο, όταν η απόφραξη εντοπίζεται στο επίπεδο του υδραγωγού του Sylvius, αλλά και στον επικοινωνούντα υδροκέφαλο τελικού σταδίου, όπου λόγω της αυξημένης ενδοκρανιακής πίεσης αποφράσσεται ο υδραγωγός του Sylvius. Η μεμονωμένη διάταση της τρίτης κοιλίας δεν αποτελεί ευαίσθητο δείκτη διάγνωσης της υδροκεφαλίας[25].

Συμπέρασμα

Η υπερηχογραφική εξέταση της τρίτης κοιλίας είναι δυνατή από την αρχή του β'τριμήνου, είτε διακοιλιακά, είτε διακολπικά και κρίνεται απαραίτητη όταν υποψιαζόμαστε ανωμαλίες του εμβρυϊκού ΚΝΣ, καθώς η συνεισφορά της στην διαφορική διάγνωση αυτών είναι καθοριστική. Αύξηση του εύρους της τρίτης κοιλίας πάνω από 3.5mm κατά την υπερηχογραφική εξέταση θεωρείται παθολογική και επιβάλλει περαιτέρω σχολαστικό έλεγχο της ανατομίας του κεντρικού νευρικού συστήματος του εμβρύου.

Third ventricle: ultrasound examination and significance. Review of the literature

Kosmas Y., Antsaklis P., Antsaklis A.

Department of Fetal & Maternal Medicine, 1st Department of Obstetrics & Gynaecology, "Alexandra" Maternity Hospital, University of Athens, Greece

Correspondence: Antsaklis Panos
Lampsakou 11, Athens, 11528
Email: panosant@gmail.com
Tel: 210 8133861

Summary
The ultrasound evaluation of the third ventricle is very important for the diagnosis of abnormalities of the fetal CNS. The third ventricle can be imaged in most second- and third-trimester fetuses. Its size and configuration evolve through the second and third trimesters. This evolution must be considered in the evaluation of normality. At any gestational age, a third ventricle greater than 3.5 mm in width should be viewed with concern for abnormality and alert for a detailed ultrasound examination of the fetal CNS.

Key words: third ventricle, central nervous system, ultrasound examination

Βιβλιογραφία

1.Filly RA, Goldstein RB, Callen PW. Fetal ventricle: importance in routine obstetric sonografy. Radiology 1991 ; 181:1-7

2.Cardoza JD, Goldstein RB, Filly RA. Exclusion of fetal ventriculomegaly with a single measurement: the width of the lateral ventricular atrium. Radiology 1988;169:711-714.

3.Cardoza JD, Filly RA, Podrasky AE. The dangling choroids plexus: a sonographic observation of value in exclusion ventriculomegaly. AJR 1988;151:767-770.

4.Farrell TA, Hertzberg BS, Kliewer MA, Harris L, Paine SS. Fetal lateral ventricles : reassessment of normal values for atrial diameter at US. Radiology 1994; 193:409-411.

5.Hilpert PL, Hall BE, Kurtz AB. The atria of the fetal lateral ventricles: a sonographic stydy of normal atrial size and choroid plexus volume. AJR 1995;164:731-734.

6.Alagappan R, Browning PD, MC-Gahan JP. Distal lateral ventricular atrium: reevaluation of normal range. Radiology 1994;193:405-408.

7.Filly RA, Goldstein RB. The fetal ventricular atrium. Radiology 1994;193:315-317.

8.Baumeister LA, Hertzberg BS, McNally PJ, Kliewer MA, Bowie JD. Fetal fourth ventricle: US appearance and frequency of visualization. Radiology 1994;192:333-336.

9.Filly RA. US evaluation of the fetal neural axis.In: Callen PW, ed. Ultrasonography in obstetrics and gynecology. Philadelphia, P A: Saunders, 1994;189-234.

10. Blumhagen JD, Mack LA. Abnormalities of the neonatal cerebral ventricles. Radiol Clin North Am 1985;23:13-27.

11. Hilpert PL, Kurtz AB. Prenatal diagnosis of agenesis of the corpus callosum using endovaginal US. J Ultrasound Med 1990;9:363-365.

12. Comstock CH, Culp D, Gonzalez J, Boal DB. Agenesis of the corpus callosum in the fetus: its evolution and significance. J Ultrasound Med 1985;4:613-616.

13. Bertino RE, Nyberg DA, Cyr DR, Mack LA. Prenatal diagnosis of agenesis of the corpus callosum. J Ultrasound Med 1988;7:251-260.

14. R. Achiron, Z. Kivilevitch+, S. Lipitz, R. Gamzu, B. Almog, Y. Zalel.Development of the human fetal pons: in utero ultrasonographic study. Ultrasound Obstet Gynecol 2004;24:506-510.

15. Barbara S. Hertzberg, Kliewer MA, Freed KS, Kay HH. Third ventricle: Size and appeararance in normal fetuses through gestation. Radiology 1997;3:641-644.

16. Hadlock FP, Deter RL, Park SK. Real time sonography: ventricular and vascular anatomy of the fetal brain in utero. AJR 1981;136:133-137.

17. Johnson ML, Dunne MG, Mack LA, Rashbaum CL. Evaluation of fetal intracranial anatomy by static and real time US. JCU 1980;8:311-318.

18. Denkhaus H, Winsberg F. Ultrasonic measurement of the fetal ventricular system. Radiology 1979;131:781-787.

19. Comstock CH, Kirk JS. Arteriovenous malformations: locations and evolution in the fetal brain. J Ultrasound Med 1991;10:361-365.

20. Vandy ZK, Drose JA. Color flow detection of vein of Galen malformation in utero. J Diagn Med Sonography 1992;8:143-145.

21. Diakoumakis EE, Weinberg B, Mollin J. Prenatal sonographic diagnosis of a suprasellar arachnoid cyst. J Ultasound Med 1986;5:529-530.

22. H.-J. Gaertner, B. Prager, G.K. Hinkel. Colloid cyst of the third ventricle with XYY syndrome. J Hirnforsch 1993;35:555-560.

23. HJ, Helfgott AW. Prenatal sonographic diagnosis of a third ventricle choroid plexus papilloma. Prenat Diagn 1994;14:865-867.

24. C. Garel. Eur.Radiol (2005) 15:809-813

25. Roy A. Filly, Ruth B. Goldstein, Peter W. Callen. Fetal Ventricle: Importance in Routine Obstetric sonography. Radiology 1991