ΥΠΕΡΗΧΟΓΡΑΦΙΑ ΤΟΜ.5, ΤΕΥΧ.4, ΣΕΛ. 189-201, 2008

Χριστίνα Καλλιντέρη, Ηλίας Χιντιπάς, Ιωάννης Γραμματικάκης, Δημήτριος Κασσάνος

Μονάδα Υπερήχων και Εμβρυομητρικής Ιατρικής, Γ' Μαιευτική και Γυναικολογική Κλινική Πανεπιστημίου Αθηνών, Νοσοκομείο «Αττικόν»

Ο ρόλος του Υπερηχογραφήματος στη διάγνωση και διερεύνηση της αποβολής στο 1ο τρίμηνο

Περίληψη

Η εφαρμογή του διακολπικού υπερηχογραφήματος (TVS) έφερε επανάσταση στην κατανόηση της παθοφυσιολογίας και της αντιμετώπισης της αποβολής. Η υπερηχογραφική απεικόνιση γρήγορα αντικατέστησε τις τεχνικές που χρησιμοποιήθηκαν στον έλεγχο της φυσιολογικής ανθρώπινης κύησης στο πρώτο τρίμηνο. Η πρώτη δομή που εμφανίζεται είναι η εξωεμβρυϊκή κοιλότητα και ο δευτερογενής λεκιθικός ασκός. Καμμία υπερηχογραφική μέτρηση ανατομικών χαρακτηριστικών δεν έχει υψηλή προγνωστική αξία για να καθορίσει το αποτέλεσμα της κύησης. Όμοια οι Doppler μελέτες έχουν αποτύχει να αναδείξουν ανώμαλους δείκτες ροής στο πρώτο τρίμηνο, ενδεικτικούς μητροπλακουντιακής ανεπάρκειας, στις κυήσεις που θα καταλήξουν σε αποβολή. Πειράματα υπερηχογραφικά και in vitro απέδειξαν ότι η μητρική κυκλοφορία μέσα στον πλακούντα αρχίζει στην περιφέρεια περί την 9η εβδομάδα της κύησης και πυροδοτεί την δημιουργία των πλακουντιακών μεμβρανών. Ανώμαλη ανάπτυξη αυτών των μεμβρανών μπορεί να οδηγήσει σε υποχοριονική αιμορραγία και επαπειλούμενη αποβολή με μακροπρόθεσμες συνέπειες όπως πρόωρη ρήξη των υμένων και πρόωρο τοκετό, ανεξάρτητα από την παρουσία του ευρήματος του αιματώματος στο υπερηχογράφημα. Τόσο σε ευπλοειδικές όσο και σε ανευπλοειδικές αποβολές υπάρχει σαφής υπερηχογραφική απόδειξη για εκτεταμένη είσοδο μητρικού αίματος σε πολύ αρχικό στάδιο στον αναπτυσσόμενο πλακούντα και ακό-

Αλληλογραφία: Ηλίας Ι. Χιντιπάς
Αγίου Αλεξάνδρου 29, 175 16 Π. Φάληρο
Τηλ.: 210 9827162, 210 5832244

e-mail:
eliashintipas@yahoo.gr

Κατατέθηκε 20/11/08
Έγινε δεκτή 25/11/08

λουθη εκφύλιση των λαχνών. Οι αποβολές με αιματική ροή στο μεσολάχνιο χώρο είναι τέσσερεις φορές πιο πιθανό να καταλήξουν σε τελεία αποβολή. Η συντηρητική αναμονή με τη χρήση υπερηχογραφικών παραμέτρων, θα μπορούσε να μειώσει σημαντικά τον αριθμό των περιττών εκκενωτικών επεμβάσεων.

Λέξεις - κλειδιά: Αποβολή - Υπερηχογραφικά ευρήματα

Εισαγωγή

Η πρώτη απόδειξη της πρώιμης ενδομήτριας κύησης με τη χρήση του TVS αναφέρθηκε το 1967 από τον Kratochwil. Η εισαγωγή των υψηλής ευκρίνειας υπερήχων έκανε δυνατό τον έλεγχο της φυσιολογίας του ανθρώπινου εμβρύου in vivo από την 3η εβδομάδα μετά την εμφύτευση. Ειδικότερα το TVS με την ικανότητά του να παρέχει σαφείς εικόνες του σάκου έχει επίσης προσφέρει καινοτόμα στοιχεία στην επιδημιολογία και την παθοφυσιολογία της πρώιμης αποβολής. Ο υπερηχογραφικός έλεγχος δεν άλλαξε μόνο την ιατρική προσέγγιση στις αυτόματες αποβολές αλλά και την αντίληψη των ασθενών για τη φυσιολογική ή παθολογική ενδομήτρια εμβρυϊκή ανάπτυξη.

Μητροπλακουντιακή κυκλοφορία

Το Doppler έχει ευρέως χρησιμοποιηθεί για τη μελέτη της φυσιολογικής ανάπτυξης της κυκλοφορίας του πλακούντα. Οι διάφοροι κλάδοι της μητριαίας κυκλοφορίας μπορούν να αναγνωριστούν με το έγχρωμο Doppler. Στη μη έγκυο γυναίκα και στη διάρκεια του πρώτου μισού της φυσιολογικής κύησης, οι κυματομορφές της ταχύτητας ροής από τις μητριαίες αρτηρίες χαρακτηρίζονται από μία καλά αφοριζόμενη διαστολική κόμβωση (notch) (Εικόνα 1). Οι τελοδιαστολικές συχνότητες αυξάνουν στις μητριαίες αρτηρίες και στους κλάδους τους κατά τη διάρκεια του δεύτερου μισού του κύκλου και η αύξηση αυτή συνεχίζεται καθώς η κύηση εξελίσσεται. Σε 85% των κυήσεων η διαστολική κόμβωση εξαφανίζεται πριν από τις 20 εβδομάδες της κύησης, πιθανώς αντανακλώντας το τέλος της διαδικασίας της εμφύτευσης. Η αιματική ροή στις ακτινωτές και σπειροειδείς αρτηρίες χαρακτηρίζεται στην εγκυμοσύνη από ένα χαμηλής αντίστασης μοντέλο ροής το οποίο δε δείχνει σημαντικές αλλαγές στο σχήμα καθ' όλη την κύηση (Εικόνα 2).

Συνολικά οι αλλαγές του όγκου ροής αντανακλούν μία σταδιακή μείωση της αντίστασης στην αιματική ροή στη μητριαία κυκλοφορία από την εμφύτευση μέχρι το τέλος[1]. Αυτή η ελάττωση μπορεί να παρατηρηθεί σε όλα τα τμήματα της μητριαίας κυκλοφορίας. Η αντίσταση στην αιματική ροή στις σπειροειδείς αρτηρίες στο δεύτερο τρίμηνο είναι χαμηλότερη στην κεντρική περιοχή του πλακούντα από ότι σε περιφερικές περιοχές. Αυτά τα Doppler δεδομένα είναι σε συμφωνία με τα ανατομικά ευρήματα που έχουν αποδείξει ότι το μητριαίο αγγειακό δίκτυο επιμηκύνεται και διαστέλλεται σταθερά κατά τη διάρκεια της κύησης. Αυτές οι αλλαγές απαιτούνται για να επιτρέψουν στις σπειροειδείς αρτηρίες να αυξήσουν την παροχή της ροής τους από μόλις λίγα mls / min στη μη έγκυο κατάσταση σε 700 mls / min στο τέλος της κύησης.

Η πιο σημαντική από τις ανατομικές μεταβολές που συνδέονται με την πλακουντοποίηση παρατηρείται στο επίπεδο των μητρικών σπειροειδών αρτηριών. Αυτή η μεταβολή αφορά την μετατροπή των μικρού διαμετρήματος σπειροειδών αρτηριών σε διατεταμένες μη ικανές να συσπαστούν μητριαίες αρτηρίες. Η αρχιτεκτονική των αρτηριών του φθαρτού και του μυομητρικού τοιχώματος διακόπτεται από την απώλεια των μυοκυττάρων από τη μέση και εσωτερική ελαστική στοιβάδα τα οποία προοδευτικά αντικαθίστανται από ινιδοειδές. Αυτές οι φυσιολογικές αλλαγές συμβαίνουν μόνο επί παρουσίας τροφοβλαστικών κυττάρων[2] και μπορούν πρώτα να ευρεθούν τόσο μέσα όσο και γύρω από τις σπειροειδείς αρτηρίες στην κεντρική περιοχή του πλακούντα. Βαθμιαία επεκτείνονται πλάγια και φτάνουν στην περιφέρεια του πλακούντα περίπου στο μέσο της κύησης σύμφωνα με τα Doppler ευρήματα. Σε ότι αφορά την επέκταση σε βάθος οι αλλαγές εκτείνονται μέχρι το έσω τριτημόριο του μυομητρίου

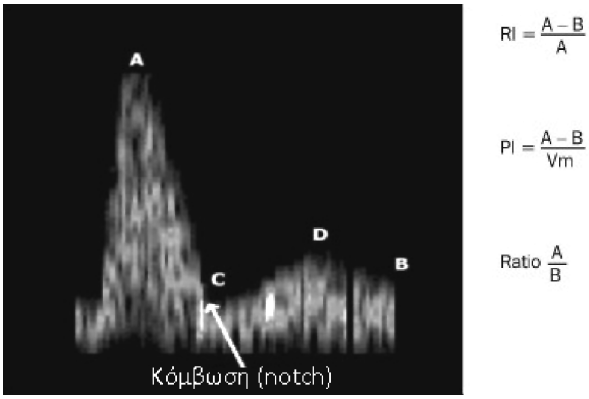

Εικόνα 1: *Πρωτοδιαστολική κόμβωση (notch) σε Doppler μητριαίας αρτηρίας στο πρώτο ήμισυ της κύησης.*

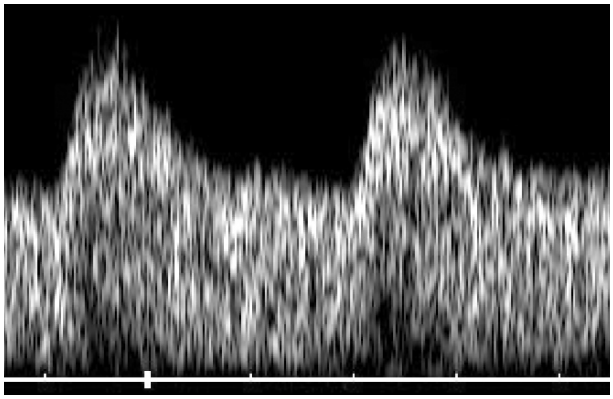

Εικόνα 2: *Φυσιολογική αιματική ροή στις μητριαίες αρτηρίες κατά το δεύτερο ήμισυ της κύησης.*

στην κεντρική περιοχή του πλακουντιακού δικτύου αλλά το βάθος της διείσδυσης γίνεται προοδευτικά πιο επιφανειακό προς την περιφέρεια. Επομένως ακόμη και σε φυσιολογικές κυήσεις δεν μεταβάλλονται πλήρως όλες οι αρτηρίες.

Μεσολάχνια κυκλοφορία

Παραδοσιακά έχει διατυπωθεί η υπόθεση ότι η μητρική διαπλακουντιακή κυκλοφορία εγκαθίσταται μετά την εμφύτευση[3] κάνοντας τον ανθρώπινο πλακούντα αιμοβριθή σε όλη τη διάρκεια της κύησης. Εντούτοις, σημαντική ροή δεν υφίσταται μέχρι το τέλος του πρώτου τριμήνου, περίπου στις 10 εβδομάδες της κύησης. Αυτές οι αλλαγές στην αιματική ροή είναι ουσιαστικά συνδεδεμένες με την εξωλάχνια τροφοβλαστική διείσδυση, όπου κατά τη διάρκεια της αρχόμενης κύησης συσσωρεύσεις κυττάρων καλύπτουν τα στόμια των σπειροειδών αρτηριών δημιουργώντας μία τροφοβλαστική μεμβράνη ανάμεσα στην κορυφή των αρτηριών και τον πλακουντιακό μεσολάχνιο χώρο. Γύρω στις 10 εβδομάδες αυτές οι συσσωρεύσεις αρχίζουν να υποστρέφουν αποκαθιστώντας ελεύθερη επικοινωνία μεταξύ των σπειροειδών αρτηριών και του πλακούντα4. Το γεγονός ότι η μεγαλύτερη τροφοβλαστική διείσδυση συμβαίνει στην κεντρική περιοχή του πλακουντιακού δικτύου, δηλώνει ότι οι συσσωρεύσεις είναι περισσότερο εκτεταμένες και πλήρεις σε αυτή την περιοχή.

Μπορεί να προβλεφτεί επομένως ότι οι συσσωρεύσεις υποστρέφουν πρώτα στην περιφέρεια του πλακούντα και πρόσφατες μελέτες με Doppler έχουν επιβεβαιώσει ότι αυτό συμβαίνει στην πλειοψηφία των φυσιολογικών κυήσεων. Εάν επομένως οι συσσωρεύσεις εμποδίζουν τη συνεχή ροή μητρικού αίματος στο μεσολάχνιο χώρο κατά τη διάρκεια της φυσιολογικής αρχόμενης κύησης, τότε ο ανθρώπινος πλακούντας δεν μπορεί να είναι αιμοβριθής μέχρι το τέλος του 1ου τριμήνου.

Σε σχέση με τον ενήλικα, το ανθρώπινο έμβρυο αναπτύσσεται σε ένα περιβάλλον χαμηλού οξυγόνου (O_2). Υπάρχουν μεγάλες αλλαγές στην πλακουντιακή οξυγόνωση και την έκφραση αντιοξειδωτικών ενζύμων από το 1ο στο 2ο τρίμηνο της κύησης[5]. Η ενδοπλακουντιακή συγκέντρωση O_2 αυξάνει από <20 mmHg στις 10 εβδομάδες, σε > 50 mmHg στις 12 εβδομάδες με την έναρξη της μητρικής μεσολάχνιου κυκλοφορίας. Η διαφορά πίεσης ανάμεσα στους μητρικούς και εμβρυϊκούς ιστούς είναι σημαντική καθώς επηρεάζει την κυτταροτροφοβλαστική ανάπτυξη και διαφοροποίηση, καθώς επίσης βοηθά την αγγειογένεση στις λάχνες. Καθώς η κύηση προχωρεί, μεταξύ 7ης και 16ης εβδομάδας υπάρχει προοδευτική και ανεξάρτητη αύξηση της pO_2 πιθανώς λόγω αύξησης της μητρικής ροής[6]. Όπως έχει περιγραφεί προηγουμένως στις περισσότερες φυσιολογικές κυήσεις (στις 8-9 εβδομάδες) η μεσολάχνια ροή είναι περιορισμένη στις περιφερικές περιοχές του πλακούντα. Σε περιπτώσεις επαπειλούμενης

Πίνακας 1: *Υπερηχογραφική ορολογία που χρησιμοποιείται στη διάγνωση της αποβολής.*

Διάγνωση	Υπερηχογραφική εμφάνιση	Κλινική εικόνα
Τελεία αποβολή	Πάχος ενδομητρίου < 15 mm καμμία απόδειξη παρακρατηθέντων παραγώγων συλλήψεως	Διακοπή της κολπικής αιμόρροιας και του κοιλιακού άλγους
Ατελής αποβολή	Οιοδήποτε πάχος ενδομητρίου ετερογενείς ιστοί (± σάκος) Διαταραχή μέσης γραμμής της ενδομητρικής ηχούς	± κολπική αιμόρροια ή κοιλιακό άλγος
Καθυστερημένη αποβολή (πρώην Ανεμβρυονική ή παλίνδρομη)	Διάμετρος σάκου κύησης ≥ 20 mm χωρίς εμβρυϊκό πόλο ή λεκιθικό ασκό ή (< 20mm χωρίς καμμία αλλαγή σε 7 ημέρες) ή εμβρυϊκός πόλος >6 mm χωρίς καρδιακή λειτουργία (ή < 6 mm χωρίς καμμία αλλαγή 7 ημέρες αργότερα)	Ελάχιστη κολπική αιμοραγία ή πόνος Απώλεια συμπτωμάτων κύησης
Ενδομήτριο αιμάτωμα	Αυξανομένου μεγέθους υποηχογενείς περιοχές ανάμεσα στη χοριονική μεμβράνη και το μυομήτριο	± κολπική αιμόρροια

αποβολής, τα μητρικά συμπτώματα προκύπτουν από υποχοριονική αιμορραγία ή αιμορραγία σε αυτή την περιφερική περιοχή. Σε παλίνδρομες αποβολές η αιμορραγία είναι πιό συχνή σε κεντρικές περιοχές ή σε όλη την έκταση του πλακούντα (Εικόνα 3)[7]. Αυτά τα δεδομένα δηλώνουν ότι στη φυσιολογική εγκυμοσύνη μια συνεχής μεσολάχνια ροή είναι ένα θεμελιώδες φαινόμενο που αρχίζει στην περιφέρεια και επεκτείνεται προοδευτικά στον υπόλοιπο πλακούντα. Αυτά τα υπερηχογραφικά, ανατομικά και φυσιολογικά δεδομένα παρέχουν άμεση απόδειξη ότι η αρχιτεκτονική του σάκου του πρώτου τριμήνου περιορίζει την έκθεση του εμβρύου σε O_2, διατηρώντας τη χημική δραστηριότητα στο επίπεδο που είναι αυστηρά απαραίτητο για την ανάπτυξη.

Υπερηχογράφημα και παθοφυσιολογία της πρώιμης αποβολής

Ανωμαλίες στην πλακουντοποίηση συνοδεύονται από ασθένειες που αφορούν αποκλειστικά το ανθρώπινο είδος όπως η προεκλαμψία, η υδατιδώδης μύλη κύηση ή σπάνια σε άλλα είδη όπως είναι η αποβολή. Παθολογικά υψηλές ή ταχέως κυμαινόμενες συγκεντρώσεις O_2 έχουν βλαπτική επίδραση στους ιστούς και ιδιαίτερα στον τροφοβλαστικό ιστό[8].

Εμφύτευση

Υπάρχει συσχέτιση μεταξύ της αποβολής και μιας διαταραχής που αφορά τα ένζυμα που σχετίζονται με τον μεταβολισμό του οξυγόνου[8]. Αυτά τα ευρήματα υποθέτουν ότι οποιαδήποτε απώλεια κύησης μπορεί να αποδοθεί σε πρόωρη ανεπάρκεια πλακουντοποίησης μέσω ενός γενετικού μηχανισμού ανωμαλιών ενζύμων ή συνενζύμων που ενέχονται στο μεταβολισμό του O_2. Πρόσφατα δεδομένα για το ρόλο των μητρικών αδενίων στην πρώιμη εμβρυική θρέψη δηλώνουν πως ανεπαρκής φθαρτοποίηση μπορεί να έχει αντίκτυπο στη δημιουργία του πλακούντα[9]. Αυτοί οι αδένες παραμένουν λειτουργικοί μέχρι το τέλος της 10ης εβδομάδας και οι εκκρίσεις τους απελευθερώνονται στον πλακουντιακό μεσολάχνιο χώρο. Πάχος ενδομητρίου 8 mm ή περισσότερο θεωρείται ότι είναι ευνοϊκό για την εμβρυϊκή εμφύτευση[10]. Τόσο επαρκούς πάχους ενδομήτριο όσο και αγγείωση απαιτούνται για εμφύτευση και γυναίκες με καλό

Εικόνα 3: *Οπισθοπλακουντιακό αιμάτωμα.*

Εικόνα 4: *Απεικόνιση εμβρυϊκού σάκου (Gestational Sac - GS).*

πάχος ενδομητρίου αλλά φτωχή ενδομητρική αιματική ροή τείνουν να έχουν κακό αναπαραγωγικό αποτέλεσμα[11]. Έχει διατυπωθεί η υπόθεση πως η αντίσταση στη μητριαία αρτηρία παίζει σημαντικό ρόλο στην δεκτικότητα του ενδομητρίου πριν την εμφύτευση. Καθυστέρηση στη φυσιολογική μείωση της αντίστασης των μητριαίων μπορεί να οδηγήσει σε διαταραχή της ενδομητρικής λειτουργίας και καθ έξιν αποβολές[12]. Η χρήση του Doppler στην εκτίμηση της αγγείωσης της μήτρας μπορεί να είναι χρήσιμη στον καθορισμό της βέλτιστης ενδομητρικής δεκτικότητας στους κύκλους υποβοηθούμενης αναπαραγωγής[13].

Αποβολή και πλακουντιακή αιματική ροή

Στην πλειοψηφία των περιπτώσεων οι πιο κοινές επιπλοκές της κύησης (όπως οι αυτόματες αποβολές και η προεκλαμψία) ξεκινούν από κάποια ανεπάρκεια στην πρώιμη τροφοβλαστική διείσδυση και αδυναμία να μετατραπεί το δίκτυο των σπειροειδών αρτηριών σε δίκτυο χαμηλών αντιστάσεων[14]. Περίπου στα 2/3 των πρώιμων αποβολών υπάρχει ελαττωματική πλακουντοποίηση που χαρακτηρίζεται κυρίως από λεπτότερη και διακεκομένη τροφοβλαστική μεμβράνη και ελαττωμένη τροφοβλαστική διείσδυση του αυλού στις κορυφές των σπειροειδών αρτηριών (Σχήμα 1). Αυτό συνοδεύεται στις περισσότερες περιπτώσεις με πρόωρη έναρξη της μητρικής κυκλοφορίας στον πλακούντα στις περισσότερες περιπτώσεις αποβολών.

Αυτές οι αλλαγές είναι όμοιες τόσο στις ευπλοειδικές όσο και στις ανευπλοειδικές αποβολές αλλά είναι πιο έντονες στην τριπλοειδή μύλη κύηση. Στην πλήρη υδατιδώδη μύλη η εξωλάχνια τροφοβλαστική διείσδυση μέσα στο φθαρτό και το επιφανειακό μυομήτριο είναι απούσα. Η συγκυτιοτροφοβλαστική εκφύλιση είναι πιθανώς πιο εκτεταμένη σε περιπτώσεις τέλειων αποβολών στις οποίες η μητρική αιματική ροή είναι πρόωρη και εκτεταμένη. Η εκσεσημασμένη είσοδος του μητρικού αίματος στο μεσολάχνιο χώρο έχει άμεση μηχανική επίδραση στον ιστό των λαχνών. Πλήρης απώλεια της συγκυτιοτροφοβλαστικής λειτουργίας οδηγεί σε πτώση της συγκέντρωσης της χοριακής γοναδοτροπίνης (hCG) και επομένως σε πρώιμη απώλεια της κύησης. Το εξωεμβρυϊκό υγρό σε τέλειες αποβολές έχει επίσης μελετηθεί αλλά έχει δώσει περιορισμένες πληροφορίες για το μηχανισμό της πρώιμης αποβολής. Πρόσφατες εργασίες έδειξαν ότι αν και η Doppler υπερηχογραφία στην αρχόμενη κύηση δεν αποδείχτηκε ότι είναι ωφέλιμη σε περιπτώσεις πλακουντιακών διαταραχών όπως η προεκλαμψία και η καθυστέρηση της ανάπτυξης, μπορεί να διαδραματίζει ένα ρόλο μετά το 1ο τρίμηνο της κύησης. Τα ευρήματα αυτά χρειάζονται περισσότερη διερεύνηση καθώς απο-

τελούν μια μη επεμβατική δοκιμασία πληθυσμιακού ελέγχου για διαταραχές της πλακουντιακής λειτουργίας στην αρχόμενη κύηση.

Επαπειλούμενη αποβολή

Συμβαίνει σε 15-20 % των ζώντων κυήσεων και είναι η πιο συχνή ένδειξη για επείγουσα γυναικολογική εξέταση. Στο παρελθόν έχει δοθεί μεγάλη έμφαση στον όγκο του ενδομητρικού αιματώματος[15] ή στην παρουσία κολπικής αιμορραγίας αλλά όχι στην εντόπιση της αιμορραγίας. Είναι πιθανόν εάν η αιμορραγία συμβαίνει στο επίπεδο του γνήσιου φθαρτού (κάτω από την έκφυση του λώρου) να οδηγήσει σε αποκόλληση του πλακούντα και επακόλουθη αποβολή. Αντίθετα ένα αιμάτωμα που επεκτείνεται στις μεμβράνες μακριά από την έκφυση του λώρου μπορεί να φτάσει σε σημαντικό μέγεθος πριν επηρεάσει τη φυσιολογική εξέλιξη της κύησης. Η παρουσία ενός αιματώματος μπορεί επίσης να συνοδεύεται από χρόνια φλεγμονώδη αντίδραση στο φθαρτό, με αποτέλεσμα την επίμονη μυομητρική δραστηριότητα και την εκβολή της κύησης[16]. Όπως έχει αναφερθεί περίπου στα 2/3 των πρώιμων αποβολών υπάρχει ελαττωματική φθαρτοποίηση η οποία κυρίως χαρακτηρίζεται από μειωμένη κυττοτροφοβλαστική διείσδυση των αυλών των σπειροειδών αρτηριών. Η ανάπτυξη αιματώματος μπορεί να είναι το πρώτο σημείο ανεπαρκούς πλακουντοποίησης.

Υπερηχογραφική διάγνωση της αποβολής

Η χρήση του TVS έφερε επανάσταση στην αντιμετώπιση των προβλημάτων της αρχόμενης κύησης. Η ανάπτυξη υψηλής ευαισθησίας των αντιδραστηρίων της hCG των ούρων και η πληρέστερη κατανόηση του υπερηχογραφήματος από τους επαγγελματίες υγείας έχουν σαν αποτέλεσμα την πιο πρώιμη απεικόνιση της κύησης. Αυτό οδήγησε σε αύξηση του αριθμού των υπερηχογραφημάτων και στην αύξηση της απαίτησης για επαναλαμβανόμενες εκτιμήσεις για τον καθορισμό τόσο της θέσεως όσο και της βιωσιμότητάς της.

Η γνώση της φυσιολογικής απεικόνισης της αρχόμενης κύησης και η καλή κατανόηση των πιθανών τεχνικών σφαλμάτων είναι σημαντική για τη διάγνωση της πρώιμης αποβολής.

Η χρήση κατάλληλης ορολογίας για την περιγραφή κλινικών και υπερηχογραφικών ευρημάτων στην αρχόμενη κύηση είναι σημαντική και η χρήση παρωχημένων όρων όπως blighted ovum, ανεμβρυονικός σάκος και τροφοβλαστική αιμορραγία πρέπει να αντικατασταθούν. Τέτοιες περιγραφές είναι περιορισμένης κλινικής χρησιμότητας και δεν έχουν καμμιά ιστοπαθολογική συσχέτιση και επομένως έχουν αντικατασταθεί από υπερηχογραφική ορολογία (Πίνακας 1).

Αμνιακός Σάκκος

Η φθαρτοπλακουντιακή επιφάνεια και η εξωεμβρυική κοιλότητα είναι οι πρώτες υπερηχογραφικές αποδείξεις κύησης που μπορούν να φανούν με TVS από τις 4.4 -4.6 εβδομάδες μετά την κύηση (32-34 ημέρες) όταν φθάνουν μαζί το μέγεθος των 2-4 mm. Σε φυσιολογικές ενδομήτριες κυήσεις μεταξύ 4ης και 6ης εβδομάδας, ο αμνιακός σάκκος μεγαλώνει με ρυθμό 1 mm/ημέρα σε μέση διάμετρο[17]. Η αύξηση του αμνιακού σάκκου έχει αποδειχτεί με διαδοχικά υπερηχογραφήματα ότι είναι βραδύτερη σε γυναίκες που τελικά πρόκειται να αποβάλουν, ενώ από καιρό έχει δειχθεί ότι υπάρχει ευρεία διακύμανση στον υπολογισμό του όγκου του σάκκου στη φυσιολογική αρχόμενη κύηση[18] (Εικόνα 4). Εφόσον ένας σάκκος κύησης έχει φανεί στο υπερηχογράφημα, η απώλεια της βιωσιμότητας στην εμβρυονική περίοδο παραμένει στο 11%. Ένας μικρότερος από ότι αναμένεται σάκκος μπορεί να είναι προγνωστικό σημείο κακής έκβασης της κύησης τόσο μόνος του ως εύρημα, όσο και σε συνδυασμό με άλλους παράγοντες ακόμη και επί παρουσίας θετικής καρδιακής λειτουργίας[19].

Στην πολύ αρχόμενη κύηση, φαίνεται να μην υπάρχει διαφορά στην διάμετρο του αμνιακού σάκκου (Gestational Sac Diameter-GSD) όταν συγκρίνεται με την έκβαση της κύησης, ενώ η διαφορά γίνεται εμφανής από την 5η εβδομάδα. Δυστυχώς η μεμονωμένη προγνωστική αξία ενός σάκκου μικρότερου από το αναμενόμενο μέγεθος είναι ποικίλη

Εικόνα 5: *Προσδιορισμός κεφαλοουραίου μήκους (CRL) και απεικόνιση λεκιθικού ασκού.*

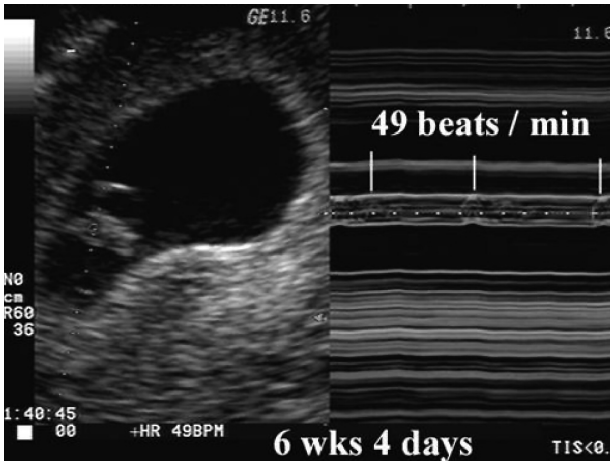

Εικόνα 6: *Υπερηχογραφικός προσδιορισμός εμβρυϊκής βραδυκαρδίας σε κύηση 6+ εβδομάδων.*

και εξαρτάται από άλλους παράγοντες.

Η εκτίμηση της έκβασης της κύησης για κάθε μεταβλητή στην αρχόμενη κύηση παρακωλύεται από σημαντικές διαφορές στο σχεδιασμό της μελέτης και των κριτηρίων εισαγωγής αυτής. Δημοσιευμένες μελέτες πληθυσμού ποικίλουν και περιλαμβάνουν χαμηλού κινδύνου ασυμπτωματικές γυναίκες, γυναίκες με επαπειλούμενη αποβολή και γυναίκες που υπεβλήθησαν σε διαδικασίες υποβοηθούμενης αναπαραγωγής. Δημογραφικά δεδομένα δεν καταγράφονται συνήθως και δεν πρέπει άμεσα να συγκρίνονται και τα ευρήματά τους να εφαρμόζονται σε όλους τους πληθυσμούς.

Οι μελέτες που γίνονται σε γυναίκες στις οποίες εφαρμόστηκε εξωσωματική είναι πιθανώς πιο ακριβείς σε ότι αφορά τον ακριβή καθορισμό της ηλικίας κύησης, ειδικά στο ποσοστό αποβολής αυτών των κυήσεων που φαίνεται να είναι συγκρίσιμο με τον γόνιμο πληθυσμό[20]. Μικρού μεγέθους σάκκος μπορεί να συνδεθεί με χρωμοσωματική ανωμαλία. Τριπλοειδία και τρισωμία 16 είναι οι πιο συχνά συνδεδεμένες με μικρό χοριονικό σάκκο πριν τις 9 εβδομάδες της κύησης παρά άλλες χρωμοσωματικές ανωμαλίες.

Κεφαλοουραίο Μήκος

Η κλασσική μελέτη από τον Robinson και Fleming στο κεφαλοουραίο μήκος (CRL) είναι η κύρια αναφορά για την εκτίμηση της ηλικίας κύησης στην αρχόμενη κύηση (Εικόνα 5). Επειδή το TVS παρέχει υψηλότερη ευκρίνεια και πιο σαφή ταυτοποίηση των εμβρυικών δομών από το διακοιλιακό υπερηχογράφημα, νέα νομογράμματα έχουν αναπτυχθεί για την περίοδο της κύησης πριν από την 7η εβδομάδα[21]. Εάν ένα έμβρυο έχει αναπτυχθεί μέχρι 5 mm σε μήκος, ακόλουθη απώλεια της βιωσιμότητος συμβαίνει σε 7,2% των περιπτώσεων[22]. Το ποσοστό απώλειας πέφτει στο 3,3% για έμβρυα με CRL από 6-10 mm και στο 0,5% για έμβρυα μεγαλύτερα από 10 mm. Υπάρχουν αντικρουόμενα στοιχεία για την συσχέτιση της πρόωρης υπολειπόμενης ανάπτυξης, όπως ορίζεται από διαφορά ανάμεσα στο CRL που μετράται και αυτό που προβλέπεται από την τελευταία περίοδο, με καρυοτυπικές ανωμαλίες[23,24]. Ένα μικρότερο CRL έχει συνδεθεί με επικείμενη αποβολή. Μέσοι λόγοι GSD / CRL έχουν επίσης χρησιμοποιηθεί για να προβλέψουν την έκβαση της κύησης με διάφορους βαθμούς αξιοπιστίας[25,26]. Δυστυχώς αυτή η τεχνική, όπως στην περίπτωση των μετρήσεων του GSD, έχει περιορισμένη κλινική χρησιμότητα, όταν εφαρμόζεται αποκλειστικά.

Δευτερογενής λεκιθικός ασκός

Η πρώτη δομή που μπορεί να φανεί πριν από το ίδιο το έμβρυο είναι ο δευτερογενής λεκιθικός ασκός (secondary yolk sac - SYS) ο οποίος μπορεί να φανεί από την αρχή της 5ης

εβδομάδας ή όταν ο σάκος κύησης φτάνει τα 10 mm[27]. Η διάμετρος του SYS αυξάνει ελαφρά μεταξύ 6 και 10 εβδομάδων και μετά μειώνεται. Η σύγκριση των υπερηχογραφικών χαρακτηριστικών με μορφολογικά ευρήματα δείχνει ότι όταν ο SYS φτάνει στο μεγαλύτερο υπερηχογραφικό του μέγεθος, ήδη υφίσταται σημαντικές εκφυλιστικές μεταβολές. Αυτό δηλώνει πώς η εξαφάνιση του SYS στη φυσιολογική κύηση είναι ένα αυτόματο γεγονός στην εμβρυική ανάπτυξη παρά το αποτέλεσμα μηχανικής συμπίεσης από την επεκτεινόμενη αμνιακή κοιλότητα. Η προγνωστική αξία των μετρήσεων του SYS στον καθορισμό της έκβασης της κύησης στην αρχόμενη κύηση είναι περιορισμένη[28,29]. Οι περισσότερες κυήσεις που αποβάλλονται στο τρίτο μήνα της κύησης έχουν φυσιολογικές μετρήσεις SYS στο αρχικό υπερηχογράφημα πριν από τις 8 εβδομάδες της κύησης. Συνήθως ο SYS παραμένει μέσα στο σάκο κύησης μετά την εμβρυική απώλεια. Αυτό σημαίνει ότι ποικιλομορφία στο μέγεθος του SYS και η υπερηχογραφική του εμφάνιση στις περισσότερες παθολογικές κυήσεις είναι πιθανόν συνέπεια πλημμελούς εμβρυϊκής ανάπτυξης ή εμβρυϊκού θανάτου παρά η πρωταρχική αιτία της πρώιμης απώλειας.

Εμβρυϊκή καρδιακή δραστηριότητα

Έχουν δημοσιευτεί αρκετές μελέτες που εξετάζουν την προγνωστική αξία της εμβρυϊκής καρδιακής δραστηριότητας στην έκβαση της κύησης. Οι μελέτες μπορούν να διαχωριστούν σε αυτές που ελέγχουν την εμβρυϊκή απώλεια μετά από αποδεδειγμένη εμβρυϊκή καρδιακή λειτουργία και αυτές που ελέγχουν τον εμβρυϊκό καρδιακό ρυθμό (fetal heart rate - FHR) σε συσχέτιση με την έκβαση της κύησης. Η εμβρυϊκή καρδιακή λειτουργία είναι το πιο πρώιμο στοιχείο βιωσιμότητας της κύησης και έχει αποδειχτεί ενδομητρίως με τη χρήση του TVS απο την 36η ημέρα μετά την τελευταία έμμηνο ρύση, περίπου κατά το χρόνο που ο καρδιακός σωλήνας αρχίζει να πάλλεται30. Θεωρητικά η καρδιακή δραστηριότητα πρέπει να είναι πάντοτε εμφανής όταν το έμβρυο είναι μεγαλύτερο από 2 mm. Σε περίπου 5-10% των εμβρύων μεταξύ 2 και 4 mm δεν μπορεί να καταδειχτεί, αν και οι συγκεκριμένες κυήσεις θα έχουν καλή έκβαση[31]. Από τις 5 εως τις 9 εβδομάδες της κύησης υπάρχει ταχεία αύξηση του μέσου καρδιακού ρυθμού από 110 σε 175 παλμούς ανά λεπτό (bpm). Ο καρδιακός ρυθμός τότε βαθμιαία ελαττώνεται γύρω στους 160-170 bpm[32,33].

Η ανάπτυξη παθολογικών μοντέλων του FHR και η βραδυκαρδία έχουν συσχετιστεί με επικείμενη αποβολή[34,36]. Συγκεκριμένα ένας μειωμένος FHR στις 6-8 εβδομάδες φαίνεται να συνοδεύεται από επικείμενη εμβρυϊκή απώλεια[37] (Εικόνα 6). Μία μόνο παρατήρηση μειωμένου παθολογικού FHR δεν υποδηλώνει απαραίτητα επικείμενο εμβρυϊκό θάνατο, αλλά μια συνεχής μείωση της εμβρυϊκής καρδιακής δραστηριότητας είναι αναπόφευκτα συνδεδεμένη με αποβολή. Σε γυναίκες με καθ' έξιν αποβολές (καθοριζόμενες σαν τρεις ή περισσότερες διαδοχικές απώλειες πρώτου τριμήνου) υπάρχει μεγάλη αντιγνωμία εάν υπάρχει αυξημένη πιθανότητα αποβολής που να βασίζεται στην εμβρυική καρδιακή παλμικότητα όπως φαίνεται στο TVS σε σύγκριση με ιδιοπαθείς αυτόματες αποβολές[38] δηλώνοντας μια διαφορετική παθολογική φυσιολογία που οδηγεί σε απώλεια σ αυτές τις περιπτώσεις.

Άλλα υπερηχογραφικά χαρακτηριστικά

Το σχήμα του αμνιακού σάκκου, η ηχογένεια του πλακούντα, το πάχος της τροφοβλάστης[39] και η παρουσία ενδομήτριου αιματώματος, έχουν προταθεί σαν υπερηχογραφικοί δείκτες που συσχετίζονται με αυτόματη αποβολή. Τα ενδομήτρια αιματώματα είναι αυξανομένου σχήματος, υποηχογενείς περιοχές ανάμεσα στη χοριονική μεμβράνη και το μυομήτριο. Η κατανόηση της απορρόφησης των αιματωμάτων και η προγνωστική αξία αυτού του υπερηχογραφικού ευρήματος είναι περιορισμένη. Πολλοί συγγραφείς έχουν εστιάσει στη σχέση μεταξύ του μεγέθους του αιματώματος και των υποκείμενων μαιευτικών επιπλοκών. Γενικά η παρουσία ενδομητρίων αιματωμάτων έχει συσχετιστεί με μια συχνότητα αποβολών της τάξης του 4-33%, που

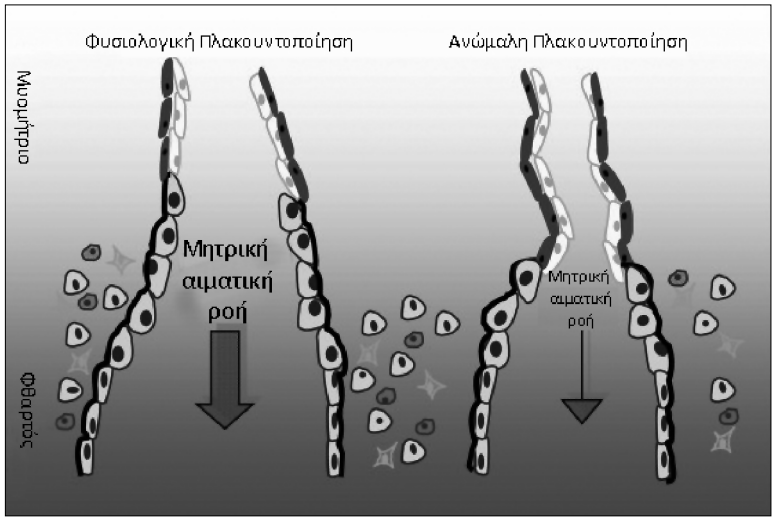

Σχήμα 1: *Φυσιολογική και παθολογική τροφοβλαστική διείσδυση.*

εξαρτάται από την ηλικία της κύησης στην οποία η ανωμαλία αυτή περιγράφεται[40]. Κολπική αιμορραγία στην πολύ αρχόμενη κύηση (πριν τις 6 εβδομάδες) δεν φαίνεται να συσχετίζεται με καμμία άμεση ή μακροπρόθεσμη συνέπεια41. Αντίθετα συμπτώματα επαπειλούμενης αποβολής μεταξύ 7-12 εβδομάδων, ακόμη και επί παρουσίας θετικών καρδιακών παλμών, συνδέεται μόνο με ποσοστό 5-10% αποβολών πριν από τη 14η εβδομάδα αλλά και από κακή έκβαση αργότερα στην κύηση[42,43]. Ειδικότερα γυναίκες με αιμορραγία στο δεύτερο ήμισυ του πρώτου τριμήνου ευρίσκονται σε υψηλότερο κίνδυνο για πρόωρη ρήξη υμένων και πρόωρο τοκετό. Αυτοί οι κίνδυνοι είναι ανεξάρτητοι από την παρουσία ή απουσία ενδομητρίου αιματώματος στην αρχική υπερηχογραφική εκτίμηση και δηλώνουν πως η επαπειλούμενη αποβολή στο πρώτο τρίμηνο είναι παράγοντας κινδύνου για κακή έκβαση ανεξάρτητα από τα υπερηχογραφικά ευρήματα.

Απεικόνιση έγχρωμου Doppler

Η ικανότητα του έγχρωμου Doppler να ανιχνεύει τις κυματομορφές όγκου ροής από μικρά αγγεία όπως τα τερματικά τμήματα της μητροπλακουντιακής κυκλοφορίας, ενθουσίασε τους ερευνητές που εστίαζαν το ενδιαφέρον τους στην ανίχνευση επιπλοκών της αρχόμενης κύησης που οφείλονταν στην κακή πλακουντοποίηση. Παραταύτα η προγνωστική αξία των Doppler στην αρχόμενη κύηση είναι περιορισμένη[44,45].

Όλες οι Doppler μελέτες του πρώτου τριμήνου έχουν αποτύχει να αποδείξουν ανώμαλους δείκτες αντίστασης της αιματικής ροής στην μητροπλακουντιακή κυκλοφορία κυήσεων που κατέληξαν σε αποβολή[46,47].

Μια σύγκριση των μητριαίων και των ενδοπλακουντιακών κυματομορφών με παθολογικούς χαρακτήρες σε τέλειες αποβολές και φυσιολογικές κυήσεις έδειξαν ότι στις πρώτες ο μέσος δείκτης παλμικότητας είναι υψηλότερος και η μεσολάχνια ροή είναι πρωιμότερη και αυξημένη. Αυτά τα ευρήματα συνοδεύονται με παθολογική πλακουντοποίηση και ευρίσκονται μόνο όταν η διαδικασία της αποβολής έχει εγκατασταθεί και είναι μη αναστέψιμη.

Το τρισδιάστατο υπερηχογράφημα (3D)

Η 3D εκτίμηση του όγκου του σάκου στο πρώτο τρίμηνο έχει βρεθεί ότι είναι ένας ευαίσθητος δείκτης της έκβασης της κύησης, με έναν μικρότερο όγκο του αναμενόμενου να είναι προγνωστικός πρώιμης αποβολής[48]. Δεν έχει αποδειχτεί χρήσιμος στον καθορισμό της έκβασης της ακολουθούμενης αντιμετώπισης ή στην πρόγνωση της επιτυχίας της εφαρμοζό-

μενης φαρμακευτικής θεραπείας και φαίνεται να συμβάλλει λίγο στη διαγνωστική ή προγνωστική αξία της 2D απεικόνισης.

Υπερηχογραφική πρόγνωση της πρώιμης αποβολής

Όλες οι ανωτέρω παράμετροι έχουν διερευνηθεί τόσο μόνες τους όσο και σε συνδυασμό, προκειμένου να προβλεφτούν αυτές οι κυήσεις που θα οδηγηθούν σε αποβολή. Υπερηχογραφικές παράμετροι σε συνδυασμό με τα επίπεδα ορμονών του ορού της μητέρας, τη μητρική ηλικία, συνήθειες καπνίσματος και την παρουσία κολπικής αιμορραγίας έχουν όλα συνδυαστεί σε πολυπαραγοντικές αναλύσεις με αμφιλεγόμενα αποτελέσματα. Τελικά παραμένει γεγονός ότι η ευρεία πλειοψηφία των αρχόμενων κυήσεων στις οποίες η βιωσιμότητα ή η έκβαση παραμένουν αβέβαιες θα απαιτήσουν προσεκτική παρακολούθηση με περιορισμένη στην κλινική πράξη δυνατότητα καλής έκβασης.

Υπερηχογραφία και αντιμετώπιση της πρώιμης απώλειας της κύησης

Η κοινή χρήση του TVS στη διερεύνηση και διάγνωση των προβλημάτων οδήγησε σε βελτιώσεις στην αντιμετώπιση της πρώιμης αποβολής. Το 70% των γυναικών θα επέλεγαν συντηρητική αντιμετώπιση της αποβολής εάν είχαν τη δυνατότητα[49]. Η διάγνωση της τέλειας αποβολής βασίζεται στο πάχος του ενδομητρίου <15mm χωρίς ένδειξη παρακρατηθέντων παραγόντων της σύλληψης και το TVS είναι ευαίσθητο εργαλείο στην ανίχνευση υπολειπόμενου τροφοβλαστικού ιστού50. Η ανεύρεση αιματικής ροής στο μεσολάχνιο χώρο σε περιπτώσεις αποβολών του 1ου τριμήνου με τη χρήση του έγχρωμου Doppler, φαίνεται χρήσιμη στην πρόγνωση της επιτυχίας της συντηρητικής αντιμετώπισης. Αποβολές με αιματική ροή στο μεσολάχνιο χώρο είναι 4 φορές πιο πιθανό να γίνουν πλήρεις με πολιτική αναμονής. Η επιτυχία της συντηρητικής αγωγής διαφέρει ανάμεσα στις μελέτες με ποσοστό ολοκλήρωσης 80-96% μέσα σε 2 εβδομάδες από την ατελή αποβολή και με μικρό ποσοστό επιπλοκών. Το ποσοστό της ολοκλήρωσης των παλίνδρομων αποβολών είναι χαμηλότερο (59-62%)[51] και των ανεμβρυονικών κυήσεων 52% στις 2 εβδομάδες και είναι γενικά αποδεκτό ότι η πιθανότητα ολοκλήρωσης της διαδικασίας αποβολής είναι γενικά πολύ μικρή και θα απαιτηθεί εκκένωση των παρακρατηθέντων προιόντων της σύλληψης. Η συντηρητική πολιτική της αναμονής για την πλήρη αποβολή με τη χρήση υπερηχογραφικών κριτηρίων, θα μπορούσε να μειώσει σημαντικά τον αριθμό των εκκενωτικών αποξέσεων.

The role of ultrasound in the diagnosis and evaluation of first trimester pregnancy loss

Ch. Kallinteri, E. Hintipas, I. Grammatikakis, D. Kassanos

Maternal - Fetal Medicine Department, 3rd Department of Obstetrics and Gynecology, University of Athens, "Attikon" Hospital.

Correspondence: E. Hintipas
29 Ag. Alexandrou str. 175 16 P. Faliro
Tel.: +30 210 9827162, +30 210 5832244
E-mail: eliashintipas@yahoo.gr

Summary

The application of transvaginal ultrasound (TVS) has revolutionized our understanding of the pathophysiology and the management of early pregnancy loss. Ultrasound imaging has rapidly replaced all other techniques used to study normal human development in the first trimester, and ultrasound features of the early gestational sac have corroborated anatomical studies showing that the first structures to appear are the celomic cavity and the secondary yolk sac. No single ultrasound measurement of the various anatomical features in the first trimester has been shown to have a high predictive value for determining early pregnancy outcome. Similarly, Doppler studies have failed to demonstrate

abnormal blood flow indices in the first trimester in uteroplacental circulation of pregnancies that subsequently end in miscarriage. Combined ultrasound and in vitro experiments have demonstrated that the maternal circulation inside the placenta starts at the peripheral areas at around 9 weeks of gestation and could be the trigger for the formation of the placental membranes. Abnormal development of these membranes can result in subcorionic hemorrhage and threatened miscarriage with subsequent long term consequences such as preterm rupture of the membranes and preterm labor, irrespective of the finding of a hematoma on ultrasound. In both euploid and aneuploid miscarriages there is clear ultrasound evidence for excessive entry of maternal blood at a very early stage inside the developing placenta resulting in degeneration of villous tissue.

Miscarriages with blood flow in the intravillous space are four times more likely to end up in complete expulsion of the products of conception. Expectant management of miscarriage could significantly reduce the number of unnecessary evacuations of the retained products of conception, depending on the criteria used.

Key words: Early pregnancy loss, ultrasound findings.

Βιβλιογραφία

1.Jauniaux E, Jurkovits D, Campell S. Current topic: in vivo investigation of the placental circulations by Doppler echography. Placenta 1995; 16: 323-31.

2.Kam EPY, Gardner L, Loke YW, et al. The role of trophoblast in the physiological change in decidual spiral arteries. Hum Reprod 1999; 14: 2131-8.

3.Larsen WJ. Human Embryology. Churhill Livingston: New York, NY, 1997.

4.Burton CJ, Jauniaux ER, Watson AL: Maternal arterial connections to the placental intervillous space during the first trimester of Pregnancy: The Boyd Collection revisited. Am J Obstet Gynecol 1999; 181: 718-724.

5.Jauniaux E, Watson AL, Hempstock J, et al. Onset of maternal arterial blood flow and placental oxidative stress - a possible factor in human early pregnancy failure. Am J Pathol 2000; 157: 2111-22.

6.Jauniaux E, Watson AL, Butron GJ. Evaluation of respiratory gases and acid -base gradients in human fetal fluids and uteroplacental tissue between 7 and 16 weeks gestation. Am J Obstet Gynecol 2001; 184: 998-1003.

7.Wiznitzer A, Furman B, Mazor M, et al. The role of prostanoids in the development of diabetic embryopathy. Sem Reprod Endocrinol 2004; 17:175-81.

8.Parman T, Willey MJ, Wells PG. Free radical mediated oxidative damage in the mechanism of thalidomide teratogenicity .Nat Med 1999; 5: 582-585.

9.Burton GJ, Watson AL, Hempstock J, et al. Uterine glands provide histiotrophic nutrition for the human fetus during the first trimester of pregnancy. J Clin Endocrinol Metab 2002; 86: 2954-9.

10. Jauniaux E, Hempstock J, Teng C, et al. Polyol concentrations in the fluid compartments of the human conceptus during the first trimester of pregnancy; maintenance of redox potential in a low oxygen environment. J Clin Endocrinol Metab 2005; 90: 1171-5.

11. Basir GS, O WS, So WW, et al. Evaluation of cycle to cycle variation of endometrial responsiveness using transvaginal sonography in women undergoing assisted reproduction. Ultrasound Obstet Gynecol 2002; 19: 484-9.

12. Yang HJ, Wu MY, Chen CD, et al. Association of endometrial blood flow as determined by a modified colour Doppler technique with subsequent outcome of in -vitro fertilization. Hum Reprod 1999; 14: 1606-10.

13. Habara T, Nakatsuka M, Konishi H, et al. Elevated blood flow resistance in uterine arteries of women with unexplained recurrent pregnancy loss. Hum Reprod 2002; 17: 190-4.

14. Nakatsuka M, Habara T, Noghuschi S, et al. Impaired uterine arterial blood flow in pregnant women with recurrent pregnancy loss. J Ultrasound Med 2003; 22: 27-31.

15. Hempstock J, Bao YP, Bar-Issac M, et al. Intralobular differences in antioxidant enzyme expression and activity reflect the pattern of maternal arterial bloodflow within the human placenta. Placenta 2003; 24: 517-23.

16. Hollis B, Prefumo F, Bhide A, et al. First trimester uterine artery blood flow and birth weight. Ultrasound Obstet Gynecol 2003; 22: 376.

17. Salafia CM, Lopez Zeno JA, Sherer DM, et al. Histo-

logic evidence of old intrauterine bleeding is more frequent inprematurity. Am J Obstet Gynecol 1995; 173: 1065-70.
18. Anonymoys. The Management of early pregnancy loss (Clinical Green Top Guidelines 25). Royal College of Obstetricians and Gynecologists Press: London UK, 2000.
19. Goldstein SR. Embryonic death in early pregnancy: a new look at the first trimester. Obstet Gynecol 1994; 84: 294-7.
20. Elson J, Salim R, Tailor A, et al. Prediction of early pregnancy viability in the absence of an ultrasonically detectable embryo. Ultrasound Obstet Gynecol 2003; 21: 57-61.
21. Makrydimas G, Sebire N, Lolis D, et al. Fetal loss following ultrasound diagnosis of alive fetus at 6-10 weeks of gestation. Ultrasound Obstet Gynecol 2003; 22: 368-72.
22. Oh JS, Wright G, Coulam CB. Gestational sac diameter in very early pregnancy as a predictor of fetal outcome. Ultrasound Obstet Gynecol 2002; 20: 267.
23. Bahado-Sing RO, Lynch L, Deren O, et al. First trimester growth restriction and fetal aneuploidy: the effect of type of aneuploidy and gestational age. Am J Obstet Gynecol 1997; 176: 976-80.
24. Choong S, Rombauts L, Ugoni A, et al. Ultrasound prediction of risk of spontaneous miscarriage in live embryos from assisted conception. Ultrasound Obstet Gynecol 2003; 22: 571-7.
25. Stamptone C, Nikotra M, Mutinelli C, et al. Transvaginal sonography of the yolk sac in normal and abnormal pregnancy. J Clin Ultrasound 1996; 24: 3-9.
26. Reljic M. The significance of crown rump length measurement for predicting adverse pregnancy outcome of threatened abortion. Ultrasound Obstet Gynecol 2004; 17: 510-2.
27. Kucuk T, Duru NK, Yenen MC, et al. Yolk sac size and shape as predictors of poor pregnancy outcome. J Perinat Med 1999; 27: 316-20.
28. Goldstein SR. Significance of cardiac activity on endovaginal ultrasound in very early embryos. Obstet Gynecol 1992; 80: 670-2.
29. Stefos TI, Lolis DE, Sotiriadis AJ, et al. Embryonic heart rate in early pregnancy. J Ultrasound 1998; 26: 33-6.
30. Achiron R, Tadmor O, Mashiach S. Heart rate as a predictor of first trimester spontaneous abortion after ultrasound proven viability. Obstet Gynecol 1991; 78: 330-4.
31. Yapar EG, Ekiki E, Gokmen O. First trimester fetal heart rate measurements by transvaginal ultrasound combined with pulsed Doppler: an evaluation of 1331 cases. Eur J Obstet Gynecol Reprod Biol 1995; 60: 133-7.
32. Qasim SM, Sandev R, Trias A, et al. The predictive value of first trimester embryonic heart rates in infertility patients. Obstet Gynecol 1997; 89: 934-6.
33. Chitacharoen A, Herabutya Y. Slow fetal heart rate may predict pregnancy outcome in first trimester threatened abortion. Fertil Steril 2004; 82: 227-9.
34. Brigham SA, Conlon C, Farquharson RG. A longitudinal study of pregnancy outcome following idiopathic recurrent miscarriage. Hum Reprod 2002; 14: 2868-71.
35. Harville EW, Wilcox AJ, Baird DD, et al. Vaginal bleeding in very early pregnancy. Hum Reprod 2003; 18: 1944.
36. Bajo J, Moreno Calvo FJ, Martinez -Cortes L, et al. Is trophoblastic thickness at the embryonic implantation site a new sing of negative evolution in first trimester pregnancy? Hum Reprod 2004; 15: 1629-31.
37. Yang J, Hartmann KE, Savitz DA, et al. Vaginal bleeding during pregnancy and preterm birth. Am J Epidemiol 2004; 160: 118-25.
38. Weiss Jl, Malone FD, Vidaver J, et al. Threatened abortion: a risk factor of poor pregnancy outcome, a population-based screening study. Am J Obstet Gynecol 2004; 190: 745-50.
39. Pellizari P, Pozzan C, Marchiori S, et al. Assessment of uterine artery blood flow in normal first trimester pregnancies and in those complicated by uterine bleeding. Ultrasound Obstet Gynecol 2002; 19: 366-70.
40. Makikallio K, Tekay A, Joupilla P. Effects of bleeding on uteroplacental, umbilicoplacental and yolk sac hemodynamics in early pregnancy. Ultrasound Obstet Gynecol 2001; 18: 352-6.
41. Alkazar JL, Ruis Perez ML. Uteroplacental circulation in patients with first trimester threatened abortion Fertil Steril 2000; 73: 130-5.
42. Babinzki A, Nyari T, Jordan S, et al. Three dimensional measurement of gestational and yolk sac volumes as predictors of pregnancy outcome in the first trimester. Am J Perinatol 2001; 18: 203-12.
43. Prefumo F, Sebire N, Thilaganathan B. Decreased endovascular trophoblastic invasion in first trimester

pregnancies with high resistance uterine artery indices. Hum Reprod 2004; 19: 206-9.
44. Acharya G, Morgan H. Does gestational sac volume predict the outcome of missed miscarriage managed expectantly? J Clin Ultrasound 2002; 30: 526-31.
45. Muller T, Sutterlin M, Pohls U, et al. Transvaginal volumetry of first trimester gestational sac: a comparison of conventional with three-dimensional ultrasound. J Perinat Med 2000; 19: 575-9.
46. Figueras F, Torrents M, Munoz A, et al. Three dimensional yolk and gestational sac volume. A prospective study of prognostic value. J Reprod Med 2003; 48: 252-6.
47. Achaya G, Morgan H. First trimester, three dimensional transvaginal ultrasound volumetry in normal pregnancies and spontaneous miscarriages. Ultrasound Obstet Gynecol 2002; 19: 575-9.
48. Luisse C, Jermy K, May C, et al. Outcome of expectant management of spontaneous first trimester miscarriage: observational study. BJM 2002; 324: 873-5.
49. Alkazar JL, Baldonado C, Laparte C. The reliability of transvaginal ultrasonography to detect retained tissue after spontaneous first trimester abortion, clinically thought to be complete. Ultrasound Obstet Gynecol 1995; 6: 126-9.
50. Schwazler P, Holden D, Nielsen S, et al. The conservative management of first trimester miscarriages and the use of colour Doppler sonography for patient selection. Hum Reprod 1999; 14: 1341-5.
51. Sairam S, Khare M, Michailidis G, et al. The role of ultrasound in the expectant management of early pregnancy loss. Ultrasound Obstet Gynecol 2001; 17: 509.