ΥΠΕΡΗΧΟΓΡΑΦΙΑ ΤΟΜ.5, ΤΕΥΧ.4, ΣΕΛ. 203-209, 2008

Σειρηνομελία και ανεγκεφαλία: Παρουσίαση Περιστατικού

Παναγιώτης Μπελίτσος, Δημήτρης Παπουτσής, Μιχάλης Σύνδος, Γεώργιος Δασκαλάκης, Νικόλαος Παπαντωνίου, Σπυρίδων Μεσογίτης, Αριστείδης Αντσακλής

Α' Μαιευτική-Γυναικολογική Κλινική Πανεπιστημίου Αθηνών,
Νοσοκομείο Αλεξάνδρα

Περίληψη

Η σειρηνομελία είναι μια διαταραχή της ανάπτυξης του ουραίου τμήματος του εμβρύου που συνδυάζεται με πληθώρα άλλων ανατομικών ανωμαλιών. Έχει περιγραφεί από την αρχαιότητα και μέχρι πρόσφατα θεωρούνταν ανεξαιρέτως θανατηφόρα.

Η ανεγκεφαλία είναι μια σοβαρή διαταραχή της ανάπτυξης του κρανίου και του εγκεφάλου και είναι θανατηφόρα.

Ο συνδυασμός αυτών των δύο καταστάσεων είναι εξαιρετικά σπάνιος και έχει περιγραφεί ελάχιστες φορές στη διεθνή βιβλιογραφία.

Στο άρθρο αυτό παρουσιάζεται η περίπτωση ενός εμβρύου που γεννήθηκε στο Νοσοκομείο μας και έφερε συνδυασμό σειρηνομελίας, ανεγκεφαλίας και θωρακοαυχενικής δισχιδούς ράχης.

Επίσης παρουσιάζεται μια ανασκόπηση της βιβλιογραφίας κυρίως για την σειρηνομελία, και ειδικά σε ότι αφορά τη συσχέτισή της με άλλες ανατομικές ανωμαλίες.

Λέξεις - κλειδιά: Σειρηνομελία, σύνδρομο γοργόνας, σύνδρομο υποστροφής ουραίου τμήματος, ανεγκεφαλία

Αλληλογραφία:
Παναγιώτης Μπελίτσος
Μαικήνα 150, Ζωγράφου, Αθήνα 15771
Τηλ.: 210-7489393

e-mail:
panbelitsos@yahoo.com

Κατατέθηκε 1/12/08
Έγινε δεκτή 1/12/08

Εισαγωγή

Η σειρηνομελία είναι μια σοβαρή μορφή ανωμαλίας του ουραίου τμήματος του εμβρύου.

Έχει οριστεί ως ένα σύνδρομο συνένωσης, διαταραγμένης στροφής και δυσγενεσίας των κάτω άκρων[1] και έχουν περιγραφεί διάφορες μορφολογικές παραλλαγές του σκελετού και των άκρων[2] που χαρακτηρίζονται από πλήρη ή ατελή

συνένωση των κάτω άκρων.

Η συχνότητα της σειρηνομελίας είναι 1.5-4.2 ανά 100 000 γεννήσεις[3]. Είναι αξιοσημείωτο ότι σε μονοζυγωτικά δίδυμα η συχνότητα της σειρηνομελίας παρουσιάζει αύξηση κατά 100-150 φορές[3] σε σχέση με τις μονές κυήσεις ή τα διζυγωτικά δίδυμα.

Στις διάφορες περιπτώσεις που έχουν περιγραφεί (πάνω από 300 στη διεθνή βιβλιογραφία), διαπιστώθηκε η απουσία χρωμοσωμικών ανωμαλιών και οικογενούς προδιάθεσης για την εμφάνιση αυτής της κατάστασης. Εξαιτίας αυτού του γεγονότος και του γεγονότος ότι η λήψη αμνιοκυττάρων παρουσία ολιγαμνίου (που συνήθως συνοδεύει τη σειρηνομελία) είναι δύσκολη, η καρυοτυπική ανάλυση δεν ενδείκνυται ως μέθοδος ρουτίνας.

Αιτιολογικά, η χορήγηση ρετινοϊκού οξέος[4] και κυκλοφωσφαμίδης[5] σε ποντίκια και ινδικά χοιρίδια κατά την κύηση και η καταστροφή του κεντρικού τμήματος του ουραίου μεσοδέρματος σε έμβρυα κότας[6], έχουν συσχετιστεί με την εμφάνιση ανωμαλιών των κάτω άκρων συμπεριλαμβανομένης και της σειρηνομελίας.

Επίσης η ύπαρξη μητρικού διαβήτη φαίνεται να σχετίζεται στο 2% των περιπτώσεων σειρηνομελίας [7]. Η χρήση κοκαΐνης από τη μητέρα αυξάνει και αυτή τον κίνδυνο για σειρηνομελία[8].

Η σειρηνομελία σχετίζεται συχνά με μεγάλη ποικιλία άλλων ανωμαλιών οι συχνότερες από τις οποίες είναι: υποπλασία σπονδυλικών σωμάτων, δισχιδής ράχη, μηνιγγοκήλη, δυσμορφίες της λεκάνης, μονή ομφαλική αρτηρία, ανωμαλίες των έσω και έξω γεννητικών οργάνων, ανωμαλίες του ουροποιητικού συστήματος και ατρησία πρωκτού, υποπλασία των πνευμόνων, τραχειοοισοφαγικά συρίγγια και ανωμαλίες διάπλασης του καρδιαγγειακού συστήματος [3].

Ανωμαλίες του κεντρικού νευρικού συστήματος συμβαίνουν σε λιγότερο από 10% των ασθενών με σειρηνομελία. Στη βιβλιογραφία υπάρχουν αναφορές περιστατικών σειρηνομελίας που συνδυάζονται με πλήρη κρανιοραχιόσχιση[9,10,11], ανεγκεφαλία[12,13,14] και υψηλή (θωρακοαυχενική) δισχιδή ράχη.[15,16]

Παρουσίαση περιστατικού

Ασθενής 20 ετών G2P0 προσήλθε στο τμήμα προγεννητικού ελέγχου του Νοσοκομείου Αλεξάνδρα για προγραμματισμένο υπερηχογράφημα β' τριμήνου. Βάσει ημερομηνίας τε-

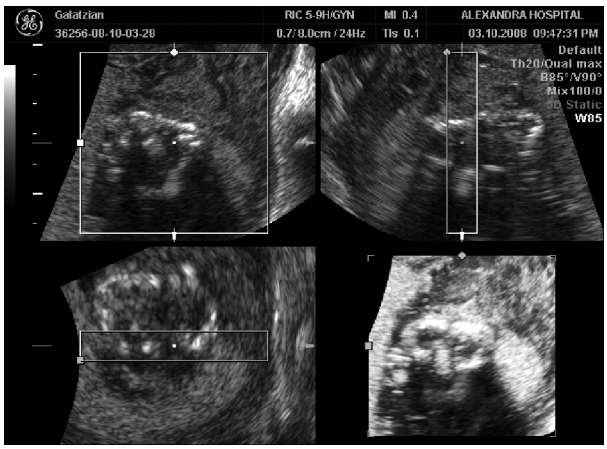

Εικόνα 1: *Υπερηχογραφική απεικόνιση της ακρανίας-ανεγκεφαλίας του εμβρύου και τρισδιάστατη απεικόνιση της κεφαλής του εμβρύου. Κατά τον υπερηχογραφικό έλεγχο του εμβρύου αυτού δεν κατέστη δυνατό να τεθεί η διάγνωση της σειρηνομελίας.*

Εικόνα 2: *Στην εικόνα φαίνεται το έμβρυο που φέρει πολλαπλές μορφολογικές ανωμαλίες: ακρανία, σειρηνομελία τύπου άποδης συμμελίας (symelia apus), συνδακτυλία άνω άκρων.*

Εικόνα 3: *Στην εικόνα αυτή φαίνεται επιπλέον και η εκτεταμένη θωρακοαυχενική δισχιδής ράχη.*

λευταίας εμμήνου ρύσεως, η ασθενής ήταν στην 23η εβδομάδα της κύησης. Μέχρι τότε δεν είχε κάνει άλλο υπερηχογράφημα σε αυτή την κύηση. Το υπερηχογράφημα που έγινε ανέδειξε μονήρη κύηση που αντιστοιχούσε σε υπερηχογραφική ηλικία κύησης 16^{+2} εβδομάδων. Από τον αναλυτικό έλεγχο της ανατομίας του εμβρύου διαπιστώθηκε ακρανία και ανεγκεφαλία (Εικόνα 1). Ο λοιπός έλεγχος της ανατομίας του εμβρύου δεν κατέστη δυνατός λόγω εκσεσημασμένου ολιγαμνίου.

Η ασθενής παρεπέμφθη στα εξωτερικά μαιευτικά ιατρεία όπου αποφασίστηκε από κοινού με την ίδια, η διακοπή της κύησης. Μετά την εισαγωγή της, έγινε διακοπή της κύησης με τη χρήση μισοπροστόλης σύμφωνα με το ακολουθούμενο από την κλινική πρωτόκολλο και γεννήθηκε θνησιγενές έμβρυο, αδιευκρίνιστου φύλου με σωματικό βάρος 103 γραμμαρίων (Εικόνες 2 και 3).

Οι γονείς δεν συγκατέθεσαν για τη νεκροτομή του εμβρύου ή το χρωμοσωμικό έλεγχο του κυήματος.

Συζήτηση

Σειρηνομελία

Η σειρηνομελία ή σύνδρομο της γοργόνας (mermaid syndrome) έχει καταγραφεί από την Ελληνορωμαϊκή εποχή. Η πρώτη αναφορά στη βιβλιογραφία έγινε το 1542 από τον Rocheus[17]. Η κατάσταση αυτή χαρακτηρίζεται από ένα και μόνο κάτω άκρο με συνοδό παρουσία σοβαρών ανωμαλιών στο ουρογεννητικό και γαστρεντερικό σύστημα.

Το 1961 ο Duhamel πρότεινε τον όρο σύνδρομο ουραίας υποστροφής (caudal regression syndrome) στο οποίο συνυπάρχει σειρηνομελία με άλλες ανωμαλίες των κάτω άκρων καθώς και ατρησία πρωκτού, νεφρική αγενεσία, μονήρης ομφαλική αρτηρία και αμφίβολα γεννητικά όργανα [6].

Αν και οι μυθολογικές αναφορές παρουσιάζουν τις σειρήνες και γοργόνες ως θήλεα άτομα, η πλειοψηφία των ασθενών με σειρηνομελία είναι άρρενα άτομα (2,7:1) [18].

Αυτό μάλλον οφείλεται στο γεγονός ότι οι περισσότεροι ασθενείς με σειρηνομελία δεν έχουν εμφανή εξωτερικά γεννητικά όργανα.

Ταξινόμηση

Ο Forster ταξινόμησε τη σειρηνομελία σε τρεις κατηγορίες ανάλογα με τον αριθμό των ποδιών που είναι παρόντα[19]:

- την άποδη σειρηνομελία (symelia apus) στην οποία τα δύο πόδια είναι ενωμένα πλήρως σε ένα κάτω άκρο και οι δύο άκροι πόδες είναι υπολειμματικοί ή απόντες. Ακτινολογικά απεικονίζεται μόνο ένα μηριαίο.
- Στη μονόποδη συμμελία (symelia unipus) όπου μόνο ένας άκρος πόδας είναι παρόντας με μέχρι 10 δάκτυλα, και
- στη δίποδη συμμελία (symelia dipus) στην οποία είναι παρόντες και δύο άκροι πόδες αν και συχνότατα ανώμαλα συστραμμένοι μεταξύ τους.

Παθογένεση

Η σειρηνομελία πιστεύεται ότι συμβαίνει πριν από τις πρώτες 30 ημέρες της εμβρυϊκής ζωής λόγω μιας αποτυχίας της προς τα πλάγια ανάπτυξης του ουραίου τμήματος του εμβρύου. [20]

Οι θεωρίες που έχουν προταθεί για την παθογένεση της σειρηνομελίας μπορούν να συνοψισθούν[3,21,22,23]:

1. στην υπόθεση της αγγειακής βλάβης που προκαλεί ελαττωμένη αιματική παροχή στην ουραία περιοχή και την περιοχή των κάτω άκρων του εμβρύου. (Σε μια σειρά από 52 πε-

ριπτώσεις με σειρηνομελία βρέθηκε μονήρης ομφαλική αρτηρία[24]).
2. στην υπόθεση της βλάβης του ουραίου τμήματος του εμβρύου με συνοδό έλλειψη στο ουραίο μεσόδερμα.

Το 1982 οι Opitz και Gilbert[10] πρότειναν το μοντέλο του πεδίου ανάπτυξης της μέσης γραμμής. Υπέθεσαν ότι νωρίς κατά την εμβρυογένεση η περιοχή της μέσης γραμμής του εμβρύου είναι μια περιοχή ευάλωτη, με μειωμένη ικανότητα αυτορρύθμισης. Έτσι δυσκολίες κατά την πρώιμη εμβρυογένεση που αφορούν σε αυτή την περιοχή, μπορεί να έχουν ως αποτέλεσμα το διπλασιασμό ή ελλείψεις[25]. Η ακρανία , η δισχιδής ράχη και η σειρηνομελία ανήκουν όλες στις ανωμαλίες της μέσης γραμμής.
Το 1981 ο Russel πρότεινε τον όρο αξονική μεσοδερματική δυσπλασία για να περιγράψει μια διαταραχή κατά την πρώιμη εμβρυογένεση που αφορά τη μετανάστευση των μεσοδερματικών κυττάρων.
Συνδυασμένες ανωμαλίες και στην κεφαλική και στην ουραία περιοχή έχουν προταθεί ως παραδείγματα της αξονικής μεσοδερματικής δυσπλασίας[11].
Μια εκτεταμένη διαταραχή του αξονικού μεσοδέρματος μπορεί από την άλλη να προκαλέσει και ταυτόχρονη διαταραχή του νευροεκτοδέρματος με αποτέλεσμα να συμβούν ανωμαλίες του νωτιαίου σωλήνα[11].
Όποια υπόθεση όμως προταθεί για την σειρηνομελία πρέπει να εξηγεί και τη συσχέτιση αυτής της κατάστασης με τα μονοζυγωτικά δίδυμα[26] στα οποία είναι 100 με 150 φορές πιο συχνή σε σχέση με τις μονήρεις κυήσεις.
Οι Morichon-Delvallez et al.[27] κατέληξαν στο συμπέρασμα ότι το τελικό τμήμα του 7q χρωμοσώματος περιέχει γονίδια που εμπλέκονται στην ανάπτυξη του κεντρικού νευρικού συστήματος και της ουραίας περιοχής

Διάγνωση
Υπερηχογραφικά η διάγνωση της σειρηνομελίας μπορεί να γίνει δύσκολη από την ύπαρξη σοβαρού ολιγουδράμνιου που εμφανίζεται κατά τη διάρκεια του δεύτερου ή τρίτου τριμήνου (όπως συνέβη και στην περίπτωση που παρουσιάστηκε). Το ολιγουδράμνιο, η ενδομήτρια καθυστέρηση της ανάπτυξης, η μεγάλη μονήρης ομφαλική αρτηρία και αμφοτερόπλευρη νεφρική αγενεσία είναι χαρακτηριστικά της διάγνωσης. Επίσης στη symmelia apus υπάρχει μονήρες μηριαίο οστό
Η διαπίστωση με έγχρωμο Doppler δύο νεφρικών αρτηριών κάνει τη διάγνωση της σειρηνομελίας μη πιθανή.
Η διάγνωση της σειρηνομελίας έχει περιγραφεί ήδη από τις 14 εβδομάδες κύησης με τη χρήση διακολπικού υπερήχου [18].
Επίσης προγεννητικά σκόπιμο είναι σε περίπτωση που υπάρχει υπόνοια διάγνωσης σειρηνομελίας να ληφθεί μια ακτινογραφία του εμβρύου ώστε να διαπιστωθούν οι οστικές ανωμαλίες των κάτω άκρων[28].

Πρόγνωση
Σε ότι αφορά την πρόγνωση των εμβρύων με σειρηνομελία, στο παρελθόν θεωρούνταν θανατηφόρα, κυρίως λόγω τη συσχέτισής της με άλλες ανωμαλίες όπως η αμφοτερόπλευρη νεφρική αγενεσία. Από το 1989 όμως αναφέρθηκαν περιπτώσεις στις οποίες τα έμβρυα επιβίωσαν μετά τη γέννησή τους[17, 29].
Στη σπάνια περίπτωση της επιβίωσης κάποιου νεογνού με σειρηνομελία θα χρειαστεί εκτίμηση του ουροποιογεννητικού και γαστρεντερικού συστήματος. Οι περισσότεροι ασθενείς θα χρειαστούν κολοστομία λόγω ατρησίας του πρωκτού.

Ανεγκεφαλία
Σε ότι αφορά την ανεγκεφαλία, αυτή αποτελεί την πιο κοινή μεμονωμένη ανωμαλία του νωτιαίου σωλήνα που διαγιγνώσκεται πριν τη γέννηση[30]. Η ανεγκεφαλία περιλαμβάνει τη συγγενή έλλειψη μεγάλου μέρους του εγκεφάλου και του κρανίου. Αν και τα εγκεφαλικά ημισφαίρια μπορούν να αναπτυχθούν σε αυτή την κατάσταση, όποιο τμήμα του εγκέφαλου είναι εκτεθειμένο λόγω κρανιακού ελλείμματος τελικά καταστρέφεται. Το εγκεφαλικό στέλεχος και η παρεγκεφαλίδα μπορούν να διατηρηθούν. Παρά τις σοβαρές ανωμαλίες του εγκεφάλου τα οστά του προσωπικού

κρανίου και της βάσης του κρανίου είναι σχεδόν φυσιολογικά με την εξαίρεση του μετωπιαίου οστού το οποίο πάντα λείπει.
Η συχνότητα της ανεγκεφαλίας είναι περίπου 3 ανά 10000 γεννήσεις.[31]
Σχετίζεται με τη μητρική υποθερμία, αλλά και έλλειψη στη μητέρα φολικού οξέως, χαλκού, και ψευδαργύρου.
Επίσης γενετικά σύνδρομα όπως η τρισωμία 13 και 18, η τριπλοειδία, το σύνδρομο Turner, το σύνδρομο Walker-Warburg και το σύνδρομο των αμνιακών ταινιών έχουν συσχετιστεί με αυτήν.

Διάγνωση

Η διάγνωση της ανεγκεφαλίας γίνεται υπερηχογραφικά με διαπίστωση έλλειψης του άνω μέρους του κρανιακού θόλου. Πάνω από το επίπεδο των οφθαλμικών κόγχων όπου κανονικά φαίνονται τα εγκεφαλικά ημισφαίρια, δεν υπάρχει ιστός ή υπάρχει μια ασαφής περιοχή με ανομοιογενή ηχοδομή. Η μητρική αφετοπρωτεΐνη είναι επίσης αυξημένη στο 90% των περιπτώσεων[31].
Το 13-33% των ανεγκεφαλικών εμβρύων έχουν επίσης μείζονες συγγενείς ανωμαλίες οι οποίες περιλαμβάνουν καρδιακές ανωμαλίες (4-15%), υποπλαστικούς πνεύμονες (5-34%), συγγενή διαφραγματοκήλη (2-6%), διαταραχή στη στροφή του εντέρου (1-9%), νεφρικές ανωμαλίες (25%) συμπεριλαμβανομένων των πολυκυστικών ή δυσπλαστικών νεφρών (1-3%), υποπλασία των επινεφριδίων (94%) και ομφαλοκήλη (16%)[31, 32].
Επίσης έχουν παρατηρηθεί ελάσσονες ανωμαλίες σε έμβρυα που πάσχουν από ανεγκεφαλία και περιλαμβάνουν μονήρη ομφαλική αρτηρία, διαβατό αρτηριακό πόρο και ωοειδές τρήμα (2-31%).

Παθογένεση

Σε ότι αφορά την αιτιολογία ο Van Allen [33] το 1993 πρότεινε την υπόθεση της σύγκλεισης του νωτιαίου σωλήνα σε πολλές περιοχές. Τα σημεία σύγκλεισης ελέγχονται από ξεχωριστά γονίδια που εκφράζονται κατά την διάρκεια της εμβρυογένεσης. Αδυναμία σύγκλεισης σε μία από αυτές τις περιοχές οδηγεί σε αυτές τις ανωμαλίες σύγκλεισης. Αυτή η υπόθεση επιβεβαιώθηκε στους ανθρώπους με περισσότερες από μία θέσεις με προβληματική σύγκλειση του νωτιαίου σωλήνα[34].
Η πολυπαραγοντική παθογένεια της ανεγκεφαλίας φαίνεται επίσης πιθανή. Αυξημένη συχνότητα ανωμαλιών του νωτιαίου σωλήνα παρατηρείται σε μητέρες που έχουν διαβήτη κατά την κύηση. Επίσης η λήψη βαλπροικού οξέως για επιληψία πριν την κύηση ή κατά τη διάρκεια του πρώτου τριμήνου της κύησης έχει ενοχοποιηθεί για την εμφάνιση ανεγκεφαλίας[35].
Αν και στη διεθνή και ελληνική βιβλιογραφία[36] έχουν υπάρξει δημοσιεύσεις περιστατικών σειρηνομελίας, φαίνεται ότι η συνύπαρξη σειρηνομελίας και ανεγκεφαλίας καθώς και θωρακοαυχενικής δισχιδούς ράχης είναι μια εξαιρετικά σπάνια κατάσταση που έχει περιγραφεί στη διεθνή βιβλιογραφία ελάχιστες φορές.[11, 14, 12]
Φαίνεται πιθανό ότι παραπάνω από ένας παθογενετικοί μηχανισμοί πρέπει να συμπράξουν ώστε να δημιουργηθεί αυτή η φαινοτυπική εικόνα.
Η καταγραφή και μελέτη τέτοιων περιστατικών σε συνδυασμό με την πλήρη κατανόηση της εμβρυογένεσης των τμημάτων του εμβρύου που αφορούν αυτές οι καταστάσεις, ιδιαίτερα των γονιδίων που εμπλέκονται σε συγκεκριμένες περιοχές συγκεκριμένες χρονικές στιγμές κατά την εμβρυογένεση, θα διαφωτίσει το μηχανισμό αυτό.

Sirenomelia and anencephaly: a case report

P. Belitsos, D. Papoutsis, M. Sindos, G. Daskalakis, N. Papantoniou, S. Mesogitis, A. Antsaklis

1st Department of Obstetrics and Gynecology, University of Athens, Alexandra Hospital

Correspondence: P. Belitsos
150 Maikina Str, Zografou, 15771, Greece
Tel. + 30 210 7489393, +30 6932 278896
E-mail: panbelitsos@yahoo.com

Summary

Sirenomelia is a distortion of the development of the fetal caudal part and can be accompanied by numerous other structural abnormalities. It was first described in the ancient times and until recently it was considered unexceptionally fatal.

Anencephaly is a serious form of distorted development of the skull and the brain, and is fatal too.

The combination of these two abnormalities is extremely rare and has been described in literature only a few times.

In this article we present the case of a fetus born in our hospital who had a combination of sirenomelia, anencephaly and thoracocervical spina bifida.

We also present a literature review mainly aboout sirenomelia, and especially its association with other anatomical abnormalities.

Key words: Sirenomelia, mermaid syndrome, caudal regression syndrome, anencephaly.

Βιβλιογραφία

1. Kapur RP, Mahony BS, Nyberg DA, Resta RG, Shepard TH. Sirenomelia associated with a “vanishing twin.” Teratology 1991;43:103-108.
2. Stocker JT, Heifetz SA. Sirenomelia: a morphological study of 33 cases and review of the literature. Perspect Pediatr Pathol 1987 lO:7-50.
3. Escobar LF, Weaver DD, Winn J. Sirenomelia sequence. In: Buyse ML, ed. Birth defects enscyclopedia. Cambridge: Blackwell Scientific Publications, 1990:1541 -2.
4. Shenefelt RE. Morphogenesis of malformation in hamsters caused by retinoic acid: relation to dose and stage at treatment. Teratology 1972;5:103-18.
5. Manson JM, Smith CC. Influence of cyclophosphamide and 4-ketocyclophosphamide on mouse limb development. Teratology, 1977;15:291-9.
6. Duhamel B. From the mermaid to anal imperforation: the syndrome of caudal regression. Arch Dis Child 1961,36: 152-5.
7. Twickler D, Budorick N, Pretorius D, et al. Caudal regression versus sirenomelia: sonographic clues. Ultrasoutnd Med 1993;12:323-30.
8. Sarpong S, Headings V. Sirenomelia accompanying exposure of the embryo to cocaine. South Med J 1992;85:545-547.
9. Battaglia S, Fraccaro M. Anencefalia in sirenide. Fol Hered Pathol 1954;III:197-204.
10. Opitz JM, Gilbert EF. Editorial comment: CNS anomalies and the midline as a "developmental field". An, 7 Med Geniet 1982;12:443-55.
11. Rodriguez JI, Palacios J. Craniorachischisis totalis and sirenomelia. Ani Y Med Genet 1992;43:732-6.
12. Schwaibold H, Oehler U, Helpap R, Bohm N. Sirenomelia and anencephaly in one of dizygotic twins. Teratology, 1986; 34:243-7.
13 Pfeiffer RA, Becker V. Comments on Schwaibold’s "sirenomelia and anencephaly in one of dizygotic twins". Teratology 1988;38:497-8.
14. Rodriguez JI, Palacios J, Razquin S. Sirenomelia and anencephaly. Ani Y Med Genet 1991;39:25-7.
15. Kallen B, Castilla EE, Lancaster PAL, et al. The cyclops and the mermaid: an epidemiological study of two types of rare malformation. 7 Med Geniet 1992;29:30-5.
16. Kulkarni ML, Sureshkumar C, Sindhur PS. Sirenomelia with spina bifida. Indian J Pediatr 1994;31:51-5.
17. Murphy JJ, Fraser GC, Blair GK. Sirenomelia: case of the surviving mermaid. J Pediatr Surg 1992;27:1265-1268.
18. deJonge HJ, Los JA, Knipscheer RJ, Frensdorf EL. Sirenomelia (“mermaid”). Eur J Obstet Gynecol Reprod Biol 1984;18:85-93.
19. van Zalen-Sprock MM, Van Vugt JMG, Van Der Harten JJ, Van Geijn HP. Early second-trimester diagnosis of sirenomelia. Prenat Diagn 1995;15:171-177
20. O’Rahilly R, Muller F. Interpretation of some median anomalies as illustrated by cyclopia and symmelia. Teratology 1989;40:409-2 1.
21. Stevenson RE, Jones KL, Phelan MC, et al. Vascular steal: the pathogenetic mechanism producing sirenomelia and associated defects of the viscera and soft tissues. Pediatrics 1986;78:451-7.

22. McCoy MC, Chescheir NC, Kuller JA, et al. A fetus with sirenomelia, omphalocele, and meningomyelocele, but normal kidneys. Teratology 1994;50:168-71.
23. Langer B, Stoll C, Nicolau R, et al. Sirenomelia and situs inversus: case report and review of the literature. Fetal Diagn Ther 1996;11:79-84.
24. Kampmeier OF. On sireniform monsters, with a consideration of the causation and the predominance of the male sex among them. Anat Rec 1927;34:365-388.
25. Lubinsky MS. Midline developmental "weakness" as a consequence of determinative field properties. Am Med Getnet Suippl 1987;3:23-8.
26. Young ID, O'Reilly KM, Kendall CH. Etiological heterogeneity in sirenomelia. Pediatr Pathol 1986;5:31-43.
27. Morichon-Delvallez N, Delezoide AL, Vekemans M. Holoprosencephaly and sacral agenesis in a fetus with a terminal deletion 7q36-*7qter. 7 Med Gentet 1993;30:521-4.
28. Wright JC Jr, Christopher CR. Sirenomelia, Potter's syndrome and their relationship to monozygotic twinning: a case report and discussion. J Reprod Med 1982;27:291-294.
29. Savader SJ, Savader BL, Clark RA. Sirenomelia without Potter syndrome: MR characteristics. J Comput Assist Tomogr 1989;13:689-691.
30. Goldstein RB, Filly RA. Prenatal diagnosis of anencephaly: spectrum of sonographic appearances and distinction from the amniotic band syndrome. AJR Am J Roentgenol 1988;151: 547-550.
31. Medical Task Force on Anencephaly. The infant with anencephaly. N Engl J Med 1990;332:669-674.
32. Melnick M, Myrianthopoulos NC. Studies in neural tube defects. II. Pathologic findings in a prospectively collected series of anencephalics. Am J Med Genet 1987;26:797-810.
33. Van Allen MI, Kalousek DK, Chernoff GF, Zlotogora J. Evidence for multi-site closure of the neural tube in humans. Am J Med Genet 1993;47:723-743.
34. Pantzar J, Ritchie S, Hall JG. Evidence for multi-site closure of the neural tube in humans. Am J Med Genet 1993;47:723-743.
35. Main DM, Mennuti MT. Neural tube defects: issues in prenatal diagnosis and counseling. Obstet Gynecol 1986;67:1-16.
36. Σ. Μιχαλάς, Α. Αντσακλής, Κ. Πρεβεδουράκης, Δ. Κασκαρέλης. Σειρηνομελές μονομελές άπουν τέρας. Minerva Medica Greca 1974;2(4):445-447.