ΥΠΕΡΗΧΟΓΡΑΦΙΑ ΤΟΜ.5, ΤΕΥΧ.4, ΣΕΛ. 211-217, 2008

Σ. Σηφάκης[1], Α. Κωνσταντινίδου[2], Μ. Μπάρμπας[3], Ε. Αυγουστινάκης[1], Ο. Κούκουρα[1], Ε. Παπαδοπούλου[4], Β. Βελισσαρίου[5]

[1]Μαιευτική-Γυναικολογική Κλινική & [4]Παιδιατρική Κλινική Παν/μίου Κρήτης, [2]Α' Κλινική Παθολογικής Ανατομίας & [3]Α' Μαιευτική-Γυναικολογική Κλινική Παν/μίου Αθηνών, [5]Τμήμα Γενετικής & Μοριακής Βιολογίας, Κλινική Μητέρα Αθηνών

Προγεννητικός έλεγχος μωσαϊκισμού τρισωμίας 22 σε έμβρυο με ενδομήτρια καθυστέρηση της ανάπτυξης, υπερηχογενές έντερο και παθολογικούς βιοχημικούς δείκτες

Περίληψη

Η πλήρης τρισωμία 22 συναντάται σπανίως σε ζώντα νεογνά, ενώ είναι συχνό εύρημα σε αυτόματες εκτρώσεις. Η προγεννητική ανίχνευση μωσαϊκισμού τρισωμίας 22 συνεπάγεται μια δύσκολη περίπτωση συμβουλευτικής προς το ζευγάρι, αφού στη βιβλιογραφία έχει τεκμηριωθεί μικρός αριθμός περιστατικών που να επιτρέπει την ασφαλή παροχή πληροφόρησης. Παρουσιάζουμε περίπτωση τρισωμίας 22 που διαγνώσθηκε με βιοψία τροφοβλάστης και η διάγνωση επιβεβαιώθηκε με αμνιοπαρακέντηση αλλά ως χαμηλού βαθμού μωσαικισμός (9%). Η έγκυος γυναίκα είχε παραπεμφθεί για έλεγχο του καρυοτύπου του εμβρύου λόγω αυξημένου κινδύνου για τρισωμία 21 που προέκυπτε από υψηλές τιμές της β-hCG (6 MoMs) και χαμηλές συγκεντρώσεις της PAPP-A (0.36 MoM) κατά τον βιοχημικό έλεγχο του πρώτου τριμήνου. Τα υπερηχογραφικά ευρήματα στις 17 εβδομάδες κύησης περιελάμβαναν ενδομήτρια καθυστέρηση της ανάπτυξης και υπερηχογενές έντερο. Την 21η εβδομάδα έγινε διακοπή της κύησης λόγω του αληθούς μωσαικισμού τρισωμίας 22 του εμβρύου. Η παθολογοανατομική εξέταση του εμβρύου έδειξε ασύμμετρη υπολειπόμενη ανάπτυξη καθώς επίσης μικρό πλακούντα για την ηλικία κύησης με παρουσία λαχνών

Αλληλογραφία:
Σταύρος Σηφάκης, Ούλαφ Πάλμε 228
71410, Ηράκλειο Κρήτης
Τηλ. & Fax: 2810 212915

e-mail:
stavros.sifakis@yahoo.com

Κατατέθηκε 11/11/08
Έγινε δεκτή 24/11/08

καθυστερημένης ωρίμανσης. Αναγνωρίσθηκαν εξωτερικά γεννητικά όργανα άρρενος με πέος μικρών διαστάσεων και υποσπαδία. Το χαρακτηριστικό προφίλ των βιοχημικών δεικτών πρώτου τριμήνου και ο συνδυασμός τους με τα υπερηχογραφικά ευρήματα του δευτέρου τριμήνου μπορεί να αξιοποιηθεί για την προγεννητική ανίχνευση εμβρύων με μωσαϊκισμό τρισωμίας 22.

Λέξεις - κλειδιά: τρισωμία 22, μωσαικισμός τρισωμίας 22, β-hCG, PAPP-A, ενδομήτρια υπολειπόμενη ανάπτυξη, υπερηχογενές έντερο, υποσπαδίας.

Εισαγωγή

Η τρισωμία 22 είναι σπάνια με συχνότητα 1/30.000-50.000 γεννήσεις[1,2], αλλά η συχνότητά της φτάνει περίπου στο 2,9% στις αυτόματες εκτρώσεις[3]. Συσχετίζεται με σοβαρές φαινοτυπικές εκδηλώσεις και πολύ χαμηλό προσδόκιμο επιβίωσης - που μπορεί να φτάνει μέχρι τα τρία 3 χρόνια ζωής[4,5]. Ο μωσαικισμός τρισωμίας 22 είναι συμβατός με μεγαλύτερη διάρκεια ζωής και ο φαινότυπός της - που χαρακτηρίζεται κυρίως από διαταραχή ανάπτυξης - επικαλύπτεται σημαντικά με αυτόν της πλήρους τρισωμίας 22[5,6]. Κοινά χαρακτηριστικά της πλήρους και με μωσαϊκισμό τρισωμίας 22 αποτελούν το χαμηλό βάρος γέννησης, τα δυσπλαστικά και με χαμηλή πρόσφυση ώτα, ο βραχύς και παχύς αυχένας και η κλινοδακτυλία[5-8]. Τα υπερηχογραφικά ευρήματα στην πλήρη τρισωμία 22 κατά τη διάρκεια του τέλους του πρώτου και του δευτέρου-τρίτου τριμήνου περιλαμβάνουν ενδομήτρια καθυστέρηση ανάπτυξης που συνοδεύεται συνήθως από δομικές ανωμαλίες της καρδιάς, του προσώπου, των νεφρών και του γαστρεντερικού σωλήνα[9-11]. Πρέπει να σημειωθεί ότι και η τρισωμία 22 που εντοπίζεται μόνο στον πλακούντα (confined placenta mosaicism, CPM) συνδέεται με δυσμενή έκβαση της κύησης, και ειδικότερα με ενδομήτρια υπολειπόμενη ανάπτυξη[12-14]. Τέλος τόσο η πατρικής όσο και η μητρικής προέλευσης μονογονεική ισοδισωμία (uniparental disomy, UPD) για το χρωμόσωμα 22 έχει αποδειχθεί να σχετίζεται με φαινοτυπικές ανωμαλίες[12]. Παρουσιάζουμε περίπτωση κύησης με εικόνα πλήρους τρισωμίας 22 κατά τη βιοψία τροφοβλάστης (CVS) και χαμηλού βαθμού μωσαϊκισμό μετά την αμνιοπαρακέντηση, που συσχετίζεται με αυξημένη β-hCG, ελαττωμένη PAPP-A, ενδομήτρια υπολειπόμενη ανάπτυξη, υπερηχογενές έντερο και υποσπαδία.

Περιγραφή Περίπτωσης

Δευτεροτόκος, 31 ετών, παραπέμφθηκε για CVS τις 13+5 εβδομάδες κύησης λόγω αυξημένου κινδύνου για τρισωμία 21 (1:42) μετά από τον προγεννητικό έλεγχο του πρώτου τριμήνου για ανευπλοειδία. Ειδικότερα είχαν ανιχνευθεί πολύ υψηλά επίπεδα β-hCG (6 MoMs) και χαμηλά επίπεδα PAPP-A (0.36 MoM), ενώ η αυχενική διαφάνεια (ΑΔ) ήταν ενδεικτική χαμηλού κινδύνου (1 χιλ). Δεν υπήρχε συγγένεια εξ αίματος στους γονείς και το οικογενειακό ιστορικό ήταν ελεύθερο ιδίως για νοητική καθυστέρηση, συγγενείς ανωμαλίες ή κληρονομικές παθήσεις. Εξετάστηκαν δέκα κύτταρα στο άμεσο παρασκεύασμα χοριακών λαχνών και είκοσι κύτταρα μετά από καλλιέργεια, με GTG banding και καθιερωμένες τεχνικές κυτταρογενετικής. Τρισωμία 22 (47,XY,+22) παρατηρήθηκε σε όλα τα κύτταρα του άμεσου παρασκευάσματος αλλά και της καλλιέργειας. Στις 17 εβδομάδες κύησης έγινε αμνιοπαρακέντηση με σκοπό να διερευνηθεί περαιτέρω η πιθανή παρουσία αληθούς μωσαϊκισμού τρισωμίας 22 του εμβρύου. Τρισωμία 22 αναγνωρίσθηκε σε 3 από τα 33 κύτταρα (9%) σε δύο καλλιέργειες (mos 47,XY,+22[3]46,XY[30]). Ο έλεγχος των γονέων έδειξε φυσιολογικό καρυότυπο. Ο υπερηχογραφικός έλεγχος κατέδειξε υπολειπόμενη ανάπτυξη του εμβρύου (<5η ΕΘ) και υπερηχογενές έντερο (Εικόνα 1). Μετά από γενετική συμβουλευτική οι γονείς αποφάσισαν την διακοπή της κύησης που έγινε την 21η εβδομάδα με ενδοκολπική χορήγηση μισοπροστόλης. Η παθολογοανατομική εξέταση του εμβρύου έδειξε ασύμμετρη υπολει-

Εικόνα 1: *υπερηχογενές έντερο κατά την υπερηχογραφική εξέταση εμβρύου με μωσαϊκισμό τρισωμίας 22 (17η εβδομάδα κύησης).*

Εικόνα 2: *εξωτερικά γεννητικά όργανα άρρενος, με πέος μικρών διαστάσεων και απλό υποσπαδία, σε έμβρυο με μωσαϊκισμό τρισωμίας 22. Έγινε διακοπή κύησης την 21η εβδομάδα.*

πόμενη ανάπτυξη, με σωματικό βάρος που ευρισκόταν κάτω από την 1η ΕΘ και με σχέση βάρους εγκεφάλου/ήπατος 4/1 (περίμετρος κεφαλής >95η ΕΘ, περίμετρος κοιλιάς <1η ΕΘ, μακρά οστά <3η ΕΘ). Το κεφάλι ήταν μεγαλύτερων διαστάσεων (μετωποινιακή διάμετρος 17 εκ. με ΦΤ 14.8 εκ για την ηλικία κύησης), με χαρακτηριστική στρογγυλοκεφαλία και διευρυμένη μεγάλη πηγή.

Ο έλεγχος των οργάνων δεν έδειξε παρουσία ανωμαλιών εκτός από τις έλικες της νήστιδας πού ήταν διατεταμένες χωρίς όμως ένδειξη στένωσης ή ατρησίας. Τα εξωτερικά γεννητικά όργανα ήταν άρρενος με πέος μικρών διαστάσεων και απλό υποσπαδία (Εικόνα 2).

Η μικροσκοπική εξέταση όλων των οργάνων, συμπεριλαμβανομένων των οφθαλμών, δεν ανέδειξε ιστοπαθολογικές βλάβες. Ο πλακούντας ήταν λιποβαρής (105 γραμ. με αναμενόμενο βάρος για την ηλικία κύησης 175 γραμ.) και δυσώριμος όπου περιοχές με καθυστερημένη ωρίμανση μεγάλων και οιδηματωδών χοριονικών λαχνών εναλλάσσονταν με άλλες με εικόνα ισχαιμίας (Εικόνα 3).

Συζήτηση

Η τρισωμία 22 είναι μια από τις πιο συχνές τρισωμίες που ανευρίσκονται στις αποβολές των πρώτων εβδομάδων της κύησης, αλλά είναι εξαιρετικά σπάνια σε ζωντανά νεογνά, γεγονός που υποδηλώνει την υψηλή πιθανότητα ενδομήτριου θανάτου στη διάρκεια της κύησης[1-3]. Σε μορφή μωσαϊκισμού είναι συμβατή με μεγαλύτερο προσδόκιμο επιβίωσης με φαινότυπο που περιλαμβάνει μικροκεφαλία, ανώμαλη μορφή και πρόσφυση αυτιών, κοντό και πλατύ λαιμό, ανωμαλίες καρδιάς και νεφρών, μακριά δάκτυλα και καθυστέρηση ανάπτυξης[5]. Η εκτιμούμενη συχνότητα της τρισωμίας 22 (πλήρους ή σε μωσαϊκισμό) σε αυτόματες εκτρώσεις και σε δείγματα χοριακών λαχνών στο πρώτο τρίμηνο της κύησης κυμαίνεται από 9-20 / 100.000 κυήσεις[13].

Οι Wolstenholme και συν (2001)14 παρουσίασαν στοιχεία από δώδεκα περιπτώσεις μωσαϊκισμού τρισωμίας 22, υψηλού βαθμού κατά την εκτέλεση CVS και χαμηλότερου κατά την αμνιοπαρακέντηση. Σε όλες τις περιπτώσεις, ακόμη και σε έμβρυα με μωσαϊκισμό περιορισμένο στον πλακούντα και φυσιολογικά χρωμοσώματα, η υπολειπόμενη ανάπτυξη ήταν ένα κοινό εύρημα και αυτό πιθανά αποτελεί εκδήλωση ανεπαρκούς λειτουργίας του πλακούντα[14]. Στην περίπτωση που παρουσιάζουμε η απουσία βιοψιών από εμβρυϊκούς ιστούς για κυτταρογενετικό έλεγχο μετά τη διακοπή της κύησης δεν επιτρέπει

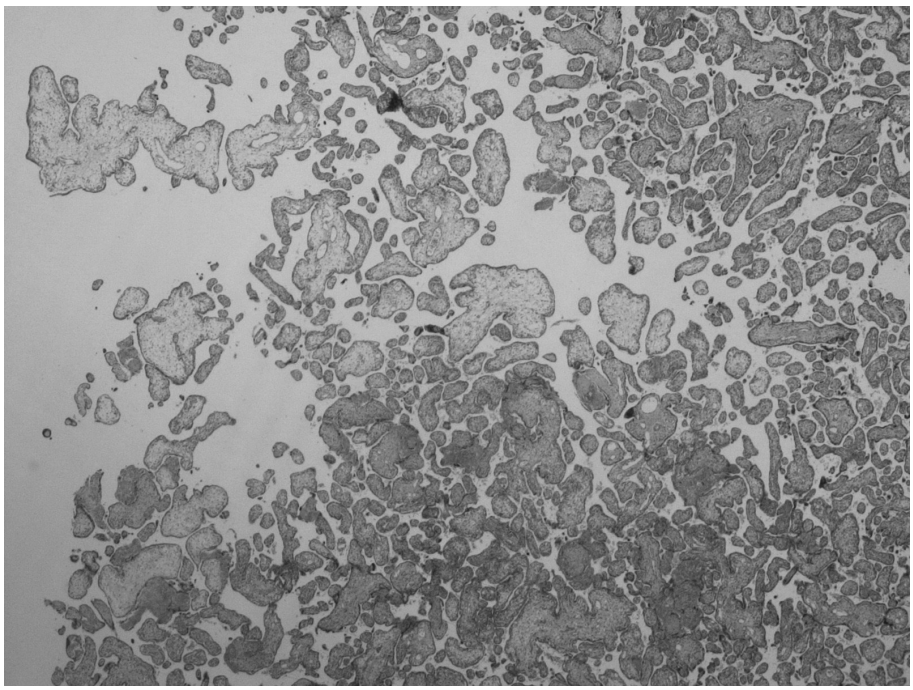

Εικόνα 3: *Δυσώριμος πλακούντας σε κύηση με μωσαικισμό τρισωμίας 22. Ευμεγέθεις άωρες μεσεγχυματικές χοριακές λάχνες εναλλάσσονται με συνωστισμένες μικρομεγέθεις ινώδεις λάχνες.*

την αναγνώριση της προέλευσης των τρισωμικών κυττάρων που βρέθηκαν στο αμνιακό υγρό - αν δηλαδή αυτά προέρχονται από το έμβρυο (αληθής μωσαικισμός του εμβρύου - true fetal mosaicism) ή τον πλακούντα. (μωσαικισμός περιορισμένος στον πλακούντα - confined placental mosaicism). Η απουσία σημαντικών υπερηχογραφικών ή νεκροτομικών ευρημάτων χαρακτηριστικών της τρισωμίας 22 ενισχύει την πιθανότητα τα τρισωμικά κύτταρα στο αμνιακό υγρό να προέρχονται από τον πλακούντα.

Ένα σχετικά συχνό εύρημα της προγεννητικής υπερηχογραφικής εξέτασης είναι το υπερηχογενές έντερο. Η ανεύρεσή του συσχετίζεται με αυξημένο κίνδυνο για τρισωμία 21 αν και συνηθέστερα δεν έχει παθολογική σημασία[15]. Έχει δειχθεί ότι συνδέεται αρκετά συχνά με υψηλότερα επίπεδα β-hCG στο δεύτερο τρίμηνο της κύησης[16]. Και οι δύο δείκτες σχετίζονται με υψηλότερο κίνδυνο για ενδομήτρια καθυστέρηση της ανάπτυξης, πιθανώς λόγω πλακουντιακής δυσλειτουργίας[16-18]. Στην περίπτωση που περιγράφουμε μπορεί να σχετίζεται με την παρουσία των διατεταμένων ελίκων της νήστιδας, υποδεικνύοντας δυσλειτουργία του εντέρου. Σύμφωνα με τα στοιχεία που διαθέτουμε είναι η πρώτη αναφορά υπερηχογενούς εντέρου σε κύηση με τρισωμία 22.

Τα πιο συχνά υπερηχογραφικά ευρήματα στην τρισωμία 22 περιλαμβάνουν ενδομήτρια υπολειπόμενη ανάπτυξη, υποπλασία μηριαίων οστών, πάχυνση του αυχένα και γενικευμένο οίδημα του δέρματος, ελλείμματα του κολποκοιλιακού διαφράγματος της καρδιάς, ανωμαλίες της παρεγκεφαλίδας και των νεφρών καθώς και ολιγάμνιο[10-11]. Το μόνο εύρημα στην περίπτωση που αναφέρουμε που θα μπορούσε να υποστηρίξει τη διάγνωση αληθούς (εμβρυϊκού) μωσαϊκισμού τρισωμίας 22 είναι η ασύμμετρη υπολειπόμενη ανάπτυξη, όπως έδειξε η υπερηχογραφική εξέταση και τα νεκροτομικά ευρήματα - εύρημα όμως που

μπορεί να αποδοθεί και σε μωσαϊκισμό περιορισμένο στον πλακούντα[5]. Πρέπει να σημειωθεί ότι ο υποσπαδίας, που επίσης βρέθηκε κατά την παθολογοανατομική εξέταση έχει επίσης περιγραφεί και σε άλλο ένα έμβρυο κύησης με πλήρη τρισωμία 22 στον πλακούντα αλλά με φυσιολογικό καρυότυπο άρρενος στην καλλιέργεια των λεμφοκυττάρων[19].

Μέχρι σήμερα πολύ λίγα στοιχεία είναι γνωστά για τη σχέση μεταξύ των βιοχημικών δεικτών από τον ορό της μητέρας και της τρισωμίας 22. Έχουν δημοσιευθεί παθολογικά αποτελέσματα μετά από τις συνήθεις δοκιμασίες ανίχνευσης ανευπλοειδίας πρώτου και δευτέρου τριμήνου - όπως σε περίπτωση πλήρους τρισωμίας 22 στον πλακούντα χωρίς όμως να αναφέρονται τα αποτελέσματα των βιοχημικών δεικτών[19]. Σε άλλη περίπτωση κύησης 8ης εβδομάδας τα επίπεδα της β-hCG και PAPP-A ήταν σημαντικά μειωμένα[20]. Οι Scott και συν (2004) δημοσίευσαν τρεις περιπτώσεις τρισωμίας 22 που ανιχνεύθηκαν μετά τη δοκιμασία screening ελέγχου με ΑΔ και βιοχημικούς δείκτες[21]. Η ΑΔ και η β-hCG ήταν αυξημένες σε δύο περιπτώσεις, ενώ η PAPP-A ήταν ελαττωμένη και στις τρεις περιπτώσεις. Στην κύηση που περιγράφουμε το προφίλ των βιοχημικών δεικτών στις 13 εβδομάδες κύησης ήταν αξιοσημείωτα χαρακτηριστικό, με υψηλά επίπεδα β-hCG και χαμηλά επίπεδα PAPP-A. Από την άλλη πλευρά η ΑΔ ήταν εντός φυσιολογικών ορίων - όπως και στις δύο από τις τρεις περιπτώσεις που δημοσιεύθηκαν από τους Scott και συν (2004)[21]. Πρέπει να αναφερθεί ότι το χαρακτηριστικό αυτό προφίλ βιοχημικών δεικτών ορού της μητέρας (πολύ υψηλές τιμές β-hCG και χαμηλές τιμές PAPP-A) έχει βρεθεί σε έξι περιπτώσεις τρισωμίας 22 (πλήρους ή με μωσαϊκισμό) που έχουμε πρόσφατα μελετήσει (Sifakis και συν., 2008)[22]. Είναι πιθανό ότι το χαρακτηριστικό αυτό βιοχημικό προφίλ κατά την screening εξέταση του πρώτου τριμήνου σε συνδυασμό με το σοβαρού βαθμού IUGR κατά το δεύτερο τρίμηνο αποτελούν χρήσιμους δείκτες για την προγεννητική ανίχνευση τρισωμίας 22 - πλήρους ή σε μωσαϊκισμό. Τέλος, περισσότερες μελέτες και αναφορές είναι αναγκαίες για να αξιολογηθεί η σχέση και η πιθανή διαγνωστική αξία του υπερηχογενούς εντέρου με την τρισωμία 22.

Prenatal diagnosis of Trisomy 22 low Mosaicism in a fetus with IUGR, Echogenic Bowel, and abnormal Biochemical Markers

Sifakis S.[1], Konstantinidou A.[2], Barmpas M.[3], Avgoustinakis E.[1], Koukoura O.[1], Papadopoulou E.[4], Velissariou V.[5]

[1]Departments of Obstetrics-Gynecology & Pediatrics[4], University Hospital of Heraklion, Crete, Greece;
[2]First Department of Pathology
[3]First Department of Obstetrics-Gynecology, University of Athens, Greece
[5]Department of Cytogenetics and Molecular Biology, Mitera Hospital, Athens, Greece.

Correspondence: Sifakis Stavros, MD
228 Oulaf Palme Street,
Heraklion, Crete, 71410, Greece.
Tel/fax: +302810212915
E-mail: stavros.sifakis@yahoo.com

Summary

Non-mosaic trisomy 22 is rare in live-born babies but is a common finding in spontaneous abortions. The antenatal identification of mosaic trisomy 22 can present a difficult counseling situation as very few cases have been documented for comparison. Here, we report a case of trisomy 22 (T22) diagnosed initially as complete T22 with CVS, and later further confirmed by amniocentesis, however as a low-rate mosaicism (9%). The patient was referred for karyotyping due to high β-hCG (6 MoM) and low levels of PAPP-A (0.36 MoM) during first trimester biochemical screening. Sonographic findings at 17 weeks' gestation

included IUGR and echogenic bowel. A termination of the pregnancy was performed at 21 weeks' gestation. Autopsy revealed asymmetrical growth retardation of the fetus corresponding to the 18th week of gestation. Male external genitalia were detected with a small penis and hypospadias. The placenta was small for dates and immature. To our knowledge, this is the first case reported in the literature of a low mosaic trisomy 22 fetus with a characteristic first trimester maternal serum biochemical profile and echogenic bowel. Further studies are needed to evaluate the role of biochemical and sonographic markers in the antenatal detection of low mosaicism trisomy 22.

Key words: trisomy 22, trisomy 22 mosaicism, β-hCG, PAPP-A, IUGR, echogenic bowel, hypospadias.

Βιβλιογραφία

1.Punnett HH, Kistenmacher ML, Toro-Sola MA, Kohn G. Quinacrine fluorescence and giemsa banding in trisomy 22. Theor Appl Genet 1973;43:134-8.

2.Wertelecki W. Chromosome 22, trisomy mosaicism. In: Birth Defects Encyclopedia. Editor: Buyse ML. Blackwell Science, Malden MA, USA, 1990:395.

3.Hassold T, Chen N, Funkhouser J, Jooss T, Manuel B, Matsuura J, Matsuyama A, Wilson C, Yamane JA, Jacobs PA. A cytogenetic study of 1000 spontaneous abortions. Ann Hum Genet 1980;44:151-78

4.Kukolich MK, Kulharya A, Jalal SM, Drummond-Borg M.. Trisomy 22: no longer an enigma. Am J Med Genet 1989;34:541-4.

5.Schinzel A. Catalogue of unbalanced chromosome aberrations in man. Walter de Gruyter, New York, USA, 2001:883-5

6.Crowe CA, Shwartz S, Black CJ, Jaswaney V. Mosaic trisomy 22: A case presentation and literature review of trisomy 22 phenotypes. Am J Med Genet 1997;71:406-13.

7.De Pater JM, Schuring-Blom GH, van den Bogaard R, van der Sijs-Bos CJ, Christiaens GC, Stoutenbeek P, Leschot NJ. Maternal uniparental disomy for chromosome 22 in a child with generalized mosaicism for trisomy 22. Prenat Diagn 1997;17:81-6

8.Berghella V, Wapner RJ, Yang-Feng T, Mahoney M. Prenatal confirmation of true fetal trisomy 22 mosaicism by fetal skin biopsy following normal fetal blood sampling. Prenat Diagn 1998;18:384-9.

9.Benacerraf BR. Ultrasound of fetal syndromes. Churhill Livingstone, New York, USA, 1998:339-40

10. Sepulveda W, Be C, Schnapp C, Roy M, Wimalasundera R. Second-trimester sonographic findings in trisomy 22: report of 3 cases and review of the literature. J Ultrasound Med 2003;22:1271-5.

11. Stressig R, Kortge-Jung S, Hickmann G, Kozlowski P. Prenatal sonographic findings in trisomy 22: five case reports and review of the literature. J Ultrasound Med 2005;24:1547-53.

12. Balmer D, Baumer A, Rothlisberger B, Schinzel A. Severe intra-uterine growth retardation in a patient with maternal uniparental disomy 22 and a 22-trisomic placenta. Prenat Diagn 1999;19:1061-4.

13. Wolstenholme J. Confined placental mosaicism for trisomies 2,3,7,8,9,16 and 22: their incidence, likely origins, and mechanisms for cell lineage compartmentalization. Prenat Diagn 1996;16:511-24

14. Wolstenholme J, Webb AL, English CJ, Evans J. Prenatal diagnosis of chromosome 22 mosaicism with extensive investigation of placental and fetal tissues. Ann Genet 2001;44: s142

15. Snijders RJM, Nicolaides KH. Ultrasound markers for fetal chromosomal defects. Parthenon Publishing Group, New York, USA, 1996.

16. Souter VL, Nyberg DA, Benn PA, Zebelman A, Luthardt F, Luthy DA. Correlation of second-trimester sonographic and biochemical markers. J Ultrasound Med 2004;23:505-11.

17. Yaron Y, Cherry M, Kramer RL, O'Brien JE, Hallak M, Johnson MP, Evans MI. Second-trimester maternal serum marker screening: maternal serum alpha-fetoprotein, beta-human chorionic gonadotropin, estriol, and their various combinations as predictors of pregnancy outcome. Am J Obstet Gynecol 1999;181:968-74.

18. Benacerraf BR. The role of the second trimester genetic sonogram in screening for fetal Down syndrome. Semin Perinatol 2005;29:386-94

19. Bryan J, Peters M, Pritchard G, Healey S, Payton D. A second case of intrauterine growth retardation and primary hypospadias associated with a trisomy 22 placenta but with biparental inheritance of chromosome

22 in the fetus. Prenat Diagn 2002;22:137-40.
20. Wheeler DM, Edirisinghe WR, Petchell F, Yovich JL, Murch AR, Saunders DM, Sinosich MJ. Trophoblast antigen levels in the first trimester of a trisomy 22 pregnancy. Eur J Obstet Gynecol Reprod Biol 1996;66:197-9.
21. Scott F, Peters H, Bonifacio M, McLennan A, Boogert A, Kesby G, Anderson J. Prospective evaluation of a first trimester screening program for Down syndrome and other chromosomal abnormalities using maternal age, nuchal translucency and biochemistry in an Australian population. Aust N Z J Obstet Gynaecol 2004;44:205-9
22. Sifakis S, Karkaletsi M, Christopoulou S, Donoghue J, Kaminopetros P, Konstantinidou T, Velissariou V. Distinctive pattern of first trimester maternal serum biochemical markers in trisomy 22 pregnancies. Prenat Diagn 2008.