ΤΟΜΟΣ 6 • ΤΕΥΧΟΣ 2 • ΑΠΡΙΛΙΟΣ - **ΙΟΥΝΙΟΣ 2009**

Ελληνικη Εταιρεια Υπερηχων Στη Μαιευτικη & Γυναικολογια
Hellenic Society For Ultrasound In Obstetrics & Gynecology

ΥΠΕΡΗΧΟΓΡΑΦΙΑ

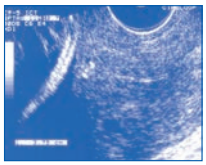

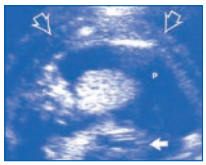


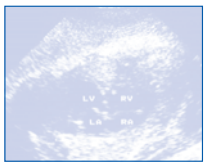

Περιεχόμενα

Ραιβοποδία: Πρέπει να γίνεται αμνιοπαρακέντηση;

Doppler μητριαίων αρτηριών στο πρώτοτρίμηνο και έκβαση της κύησης

Προγεννητική διάγνωση συγγενούς εμβρυικού αιμαγγειώματος κοιλιακού τοιχώματος

Prune-belly syndrome: Παρουσίαση περιστατικού και ανασκόπηση βιβλιογραφίας

Διευθυντής Σύνταξης:
Α. Αντσακλής

Αν. Διευθυντής Σύνταξης:
Α. Αθανασιάδης

ΠΛΗΡΩΜΕΝΟ ΤΕΛΟΣ
Ταχ. Γραφείο ΚΕΜΠ.ΑΘ
Αριθμός Αδειας 4763
ΕΛΤΑ Hellenic Post
MDcommunications
ΕΝΤΥΠΟ ΚΛΕΙΣΤΟ ΑΡ. ΑΔΕΙΑΣ 1672/02 ΚΔΑ
ΑΛ. ΠΑΝΑΓΟΥΛΗ 118, ΑΓ. ΠΑΡΑΣΚΕΥΗ 153 43
ΚΩΔΙΚΟΣ ΜΜΕ 7216

ISSN 1109-9267

FlyingColours

δεσμοί αίματος...

Legofer®

Πρωτεϊνοπλεκτρικός σίδηρος

Δοκιμασμένα πρώτο!

LG 05/06

Product marketed under license of Italfarmaco SpA-Italy

ELPEN

ELPEN Α.Ε. Φαρμακευτική Βιομηχανία

Γραφεία Επιστημονικής Ενημέρωσης, Σεβαστείας 11, 115 28 Αθήνα, Τηλ.: 210 74 88 711

Εθνικής Αντιστάσεως 114, 551 34 Θεσσαλονίκη, Τηλ.: 2310 459 920-1

www.elpen.gr

ELOT ISO 9002

ΥΠΕΡΗΧΟΓΡΑΦΙΑ

ISSN 1109-9267

ΤΡΙΜΗΝΙΑΙΑ ΕΚΔΟΣΗ

ΠΕΡΙΟΔΙΚΟ ΤΗΣ ΕΛΛΗΝΙΚΗΣ ΕΤΑΙΡΕΙΑΣ ΥΠΕΡΗΧΩΝ ΣΤΗ ΜΑΙΕΥΤΙΚΗ & ΓΥΝΑΙΚΟΛΟΓΙΑ

ΔΙΟΙΚΗΤΙΚΟ ΣΥΜΒΟΥΛΙΟ

ΠΡΟΕΔΡΟΣ :
Αντσακλής Αριστείδης
ΑΝΤΙΠΡΟΕΔΡΟΣ:
Μπότσης Δημήτριος
ΓΡΑΜΜΑΤΕΑΣ:
Αθανασιάδης Απόστολος
ΤΑΜΙΑΣ:
Δασκαλάκης Γεώργιος
ΜΕΛΟΣ:
Κοραντζής Αστέριος

ΣΥΝΤΑΞΗ

ΔΙΕΥΘΥΝΤΗΣ ΣΥΝΤΑΞΗΣ
Αριστείδης Αντσακλής

ΑΝΑΠΛΗΡΩΤΗΣ ΔΙΕΥΘΥΝΤΗΣ
Απόστολος Αθανασιάδης

ΥΠΕΥΘΥΝΟΙ ΥΛΗΣ
Αστέριος Κοραντζής
Σπυρίδων Μεσογίτης
Νικόλαος Παπαντωνίου

ΣΥΝΤΑΚΤΙΚΗ ΕΠΙΤΡΟΠΗ
Ασημακόπουλος Ευστράτιος
Γαλάζιος Γεώργιος
Γεωργαδάκης Γεώργιος
Δασκαλάκης Γεώργιος
Κασσάνος Δημήτριος
Μακρυδήμας Γεώργιος
Μαλλιγιάνης Παντελής
Μπότσης Δημήτρης
Σηφάκης Σταύρος
Σκέντου Χαρά
Σούκα Αθηνά
Τζίωτης Ιωάννης
Τσάπανος Βασίλειος
Χαριτάτος Γεώργιος
Ψαρρά Αναστασία

ΙΔΙΟΚΤΗΣΙΑ ΚΑΙ ΣΥΝΤΑΞΗ

ΕΛΛΗΝΙΚΗ ΕΤΑΙΡΕΙΑ ΥΠΕΡΗΧΩΝ ΣΤΗΝ ΜΑΙΕΥΤΙΚΗ ΚΑΙ ΓΥΝΑΙΚΟΛΟΓΙΑ

ΕΚΔΟΤΗΣ

Αριστείδης Αντσακλής,
Καθηγητής Μαιευτικής και Γυναικολογίας Πανεπιστημίου Αθηνών
Νοσοκομείο «ΑΛΕΞΑΝΔΡΑ», Βασ. Σοφίας 80, 11528 Αθήνα
Τηλ.: 210-7708749 Fax: 210-7787317
E-mail: aantsak@med.uoa.gr

Copyright:

ΕΛΛΗΝΙΚΗ ΕΤΑΙΡΕΙΑ ΥΠΕΡΗΧΩΝ ΣΤΗΝ ΜΑΙΕΥΤΙΚΗ ΚΑΙ ΓΥΝΑΙΚΟΛΟΓΙΑ

ΣΥΝΤΟΜΟΣ ΤΙΤΛΟΣ:

Υπερηχ.

Η «ΥΠΕΡΗΧΟΓΡΑΦΙΑ» είναι τριμηνιαία έκδοση της Ελληνικής Εταιρείας Υπερήχων στη Μαιευτική και Γυναικολογία. Αποτελεί επίσημο όργανο της Εταιρείας και έχει σκοπό την ενημέρωση των ιατρών Μαιευτήρων-Γυναικολόγων επί θεμάτων Υπερηχογραφίας.

Τα δημοσιευμένα άρθρα είναι ιδιοκτησία του περιοδικού «ΥΠΕΡΗΧΟΓΡΑΦΙΑ» και απαγορεύεται η μερική ή/και ολική αναδημοσίευση τους, χωρίς την έγγραφη συγκατάθεση της Συντακτικής Επιτροπής.

Οι απόψεις των συντακτών των δημοσιευμάτων δεν αποτελούν αναγκαία τις απόψεις του εκδότη και του ιδιοκτήτη του περιοδικού (Ελληνική Εταιρεία Υπερήχων στη Μαιευτική & Γυναικολογία)

ΣΥΝΔΡΟΜΕΣ

Το περιοδικό διανέμεται δωρεάν στα μέλη της Εταιρείας.
Η ετήσια συνδρομή για μη μέλη ανέρχεται σε 40€.
Το ποσό αυτό καλύπτει και τα ταχυδρομικά έξοδα αποστολής των 4 ετησίων τευχών.
Συνδρομές βιβλιοθηκών : 60€ ετησίως
Συνδρομές εξωτερικού : 80€ ετησίως

ΓΡΑΜΜΑΤΕΙΑ

Ελληνική Εταιρεία Υπερήχων στην Μαιευτική και Γυναικολογία,
Λαμψάκου 11, 11528 Αθήνα.
Τηλ/Fax: 210-7787317
e-mail: hellenicultrasound@yahoo.gr

ΕΠΙΜΕΛΕΙΑ ΕΚΔΟΣΗΣ

MD communications
Αλ. Παναγούλη 118, Αγ. Παρασκευή 153 43. Τηλ: 210-6835999, Fax: 210-6836077
e-mail: md@mdcom.gr

ULTRASOUND

ISSN 1109-9267

PUBLISH FOUR TIMES EACH YEAR

OFFICIAL JOURNAL OF HELLENIC SOCIETY FOR ULTRASOUND IN OBSTETRICS & GYNECOLOGY

EXECUTIVE COMMITEE

PRESIDENT
Antsaklis Aristidis
VICE PRESIDENT
Botsis Dimitrios
SECRETARY
Athanasiadis Apostolos
TREASURER
Daskalakis Georgios
MEMBER
Korantzis Asterios

EDITORIAL BOARD

EDITOR-IN-CHIEF
Aristidis Antsaklis

ASSOCIATE EDITOR
Apostolos Athanasiadis

ASSISTANT EDITORS
Asterios Korantzis
Spiridon Messogitis
Nikolaos Papantoniou

MEMBERS
Asimakopoulos Efstratios
Galazios Georgios
Georgadakis Georgios
Daskalakis Georgios
Kassanos Dimitrios
Makridimas Georgios
Malligianis Pantelis
Mpotsis Dimitris
Sifakis Stavros
Skentou Xara
Souka Athina
Tziotis Ioannis
Tsapanos Vasilios
Xaritatos Georgios
Psara Anastasia

PROPERTY AND EDITING

HELLENIC SOCIETY FOR ULTRASOUND IN OBSTETRICS & GYNECOLOGY

PUBLISHER

Prof. Aristidis Antsaklis,
Department of Obstetrics and Gynaecology, University of Athens
"ALEXANDRA" Hospital, Vas. Sofias 80, 11528 Athens
Tel. +30210.7708749 Fax.+30210.7787317
E-mail: aantsak@med.uoa.gr

Copyright:

HELLENIC SOCIETY FOR ULTRASOUND IN OBSTETRICS & GYNECOLOGY

SHORT TITLE

Hel. Ultras.

The "ULTRASOUND" publishes four times each year by HELLENIC SOCIETY FOR ULTRASOUND IN OBSTETRICS & GYNECOLOGY. It is an official implement of this society and its goal to inform Obstetricians and Gynecologists about Ultrasound topics.

The published articles is property of the "ULTRASOUND" journal and partial or total republishing is forbidden without written assent of the Editorial Board.

The opinions of the author's publications do not constitute necessarily the opinions of the publisher and owner of the journal (Hellenic Society for Ultrasound in Obstetrics & Gynecology)

SUBSCRIPTIONS

The journal is distributed free to the members of the society.
The annual subscription for non-members is 40€.
The postage of the 4 annual issues are included to this amount.
Library subscriptions: 60€ annual
Abroad subscriptions: 80€ annual

SECRETARIAR

HELLENIC SOCIETY FOR ULTRASOUND IN OBSTETRICS & GYNECOLOGY
Lampsakou 11, 11528 Athens
Tel/Fax: +30210.7787317
E-mail: hellenicultrasound@yahoo.gr

RENSPONSIBLE FOR EDITION

MD communications
118 Al. Panagouli str., 153 43 Ag. Paraskevi, Athens, Greece
Tel.+30210.6835999, Fax:+30210.6836077, E-mail: md@mdcom.gr

Med.Tec.
MEDICAL EQUIPMENT

ΙΑΤΡΙΚΑ ΜΗΧΑΝΗΜΑΤΑ

Πλήρης Εξοπλισμός
Γυναικολογικού/Μαιευτικού Ιατρείου
Υπερηχοτομογράφοι Καινούργιοι
Ανακατασκευασμένοι/Μεταχειρισμένοι

- Κολποσκόπια
- Boom
- Κλίβανους Αποστείρωσης
- Καρδιοτοκογράφους
- Φορητά Doppler Κύησης
- Γυναικολογικά Εργαλεία
- Έλεγχος & επισκευή ηχοβολέων

ΚΡΙΤΩΝΟΣ 9 • 54 639 ΘΕΣΣΑΛΟΝΙΚΗ • ΤΗΛ. 2310.86.1000 • ΤΗΛ. & FAX. 2310.888845
www.medtec.gr • e-mail: info@medtec.gr

Α' ΜΑΙΕΥΤΙΚΗ ΚΑΙ ΓΥΝΑΙΚΟΛΟΓΙΚΗ ΚΛΙΝΙΚΗ ΠΑΝΕΠΙΣΤΗΜΙΟΥ ΑΘΗΝΩΝ
Διευθυντής: ΚΑΘΗΓΗΤΗΣ Α. ΑΝΤΣΑΚΛΗΣ

ΜΟΝΑΔΑ ΥΣΤΕΡΟΣΚΟΠΗΣΗΣ
Υπεύθυνος: ΑΝ. ΚΑΘΗΓΗΤΗΣ Ν. ΜΑΚΡΗΣ

Νεότερες εξελίξεις στην

Υστεροσκόπηση

Πρακτικό Σεμινάριο
(live demonstration & Hands-on)

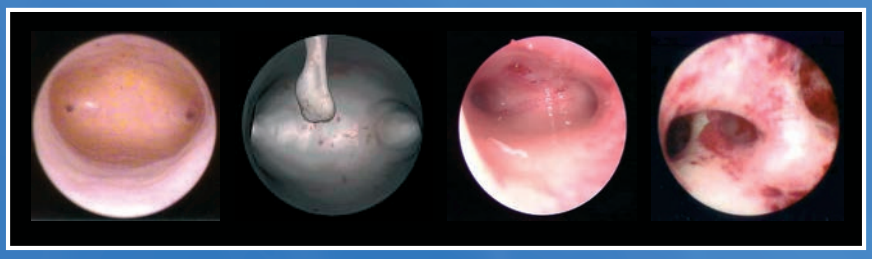

ΑΘΗΝΑ 17-19 ΟΚΤΩΒΡΙΟΥ 2009
ΑΜΦΙΘΕΑΤΡΟ Νοσοκομείου Αλεξάνδρα

Περιορισμένος αριθμός θέσεων στο πρακτικό μέρος

ΟΡΓΑΝΩΣΗ MD congress
Αλ. Παναγούλη 118, 153 43 Αγ. Παρασκευή Τηλ.: 210.60.74.200, Fax.: 210.60.74.222 e-mail.: md@mdcongress.gr

ΥΠΕΡΗΧΟΓΡΑΦΙΑ

Τόμος 6, Τεύχος 2, Απρίλιος - Ιούνιος 2009

Π Ε Ρ Ι Ε Χ Ο Μ Ε Ν Α

69 ***Ραιβοποδία: Πρέπει να γίνεται αμνιοπαρακέντηση;***
Αθάνατος Δ., Ταμπακούδης Π.Γ., Τσακαλίδης Χ., Παπαστεργίου Ν.Μ., Τζεβελέκης Φ., Πάντος Γ., Ασημακόπουλος Α. Ε.

75 ***Doppler μητριαίων αρτηριών στο πρώτοτρίμηνο και έκβαση της κύησης***
Ψαρρά Α., Σωτηριάδης Α., Σεβαστοπούλου Ε., Μαμόπουλος Α., Καραγιάννης Β.

89 ***Προγεννητική διάγνωση συγγενούς εμβρυικού αιμαγγειώματος κοιλιακού τοιχώματος***
Αρναούτογλου Χ., Τζιούφα Β., Σταματόπουλος Χ., Σόρτσης Α., Ασημακόπουλος Ε.

97 ***Prune-belly syndrome: Παρουσίαση περιστατικού και ανασκόπηση βιβλιογραφίας***
Παπουτσής Δ., Παπαντωνίου Ν., Χατζηπαπάς Ι., Σύνδος Μ., Δασκαλάκης Γ., Μεσογίτης Σ., Αντσακλής Α.

107 ***Προσεχή συνέδρια***

ULTRASOUND

Volume 6, No 2, April - June 2009

CONTENTS

69 ***Talipes Equinovarus (clubfoot): recommendation for amniocentesis?***
Athanatos D., Tampakoudis P.G., Tsakalidis C., Papastergiou N.M., Tzevelekis F., Pados G., Assimakopoulos A.E.

75 ***First-trimester uterine Doppler velocimetry and pregnancy outcome***
Psara A., Sotiriadis A., Sevastopoulou E., Mamopoulos A., Karagiannis V.

89 ***Prenatal Diagnosis of Anterior Abdominal Wall Congenital Hemangioma***
Arnaoutoglou C., Tzioufa V., Stamatopoulos C., Sortsis A., Asimakopoulos E.

97 ***Prune-belly syndrome: Case report and review of literature***
Papoutsis D., Papantoniou N., Hatzipapas I., Syndos M., Daskalakis G., Mesogitis S., Antsaklis A.

107 ***Forthcoming congresses***

G-SCAN DEDICATED MRI

S·scan Esaote Dedicated MRI

esaote

Opera E-scan Dedicated MRI

C-SCAN DEDICATED MRI

Esaote's Ultrasound technologies

- AppleProbes - Innovation in Ergonomics
- **IQLine Probes** - With Adaptive Matrix Composite Technology
- Complete Range of Linear Probes up to **18MHz** Imaging Frequency
- **X-View** Image Processing
- **M-View** Multi-Angle Image Processing
- **X3D/X4D Imaging** with Linear - Convex - Endovaginal Volumetric Probes
- **elaXto** - Elastography

Διαγνωστικός Εξοπλισμός Ιατρείου

edomed ΙΑΤΡΙΚΑ ΣΥΣΤΗΜΑΤΑ

ΕΤΑΙΡΕΙΑ ΜΕ ΣΥΣΤΗΜΑ ΠΟΙΟΤΗΤΑΣ EN ISO 9001 ΕΚΕΒΥΛ

ΑΝΤΙΠΡΟΣΩΠΟΙ ΤΗΣ ESAOTE ΓΙΑ ΤΗΝ ΕΛΛΑΔΑ:

EDOMED Ε.Π.Ε.

Λ. Μεσογείων 20, 11527 Αθήνα
Τηλ.: 210 7799288 Fax: 210 7718179 E-mail: sales@edomed.gr
www.edomed.gr

MATERNAL PRO

ΓΥΝΑΙΚΟΛΟΓΙΚΟ / ΜΑΙΕΥΤΙΚΟ

Ολοκληρωμένο σύστημα αρχειοθέτησης

Πλήρως Ανανεωμένη & Εύχρηστη Παραμετρική Εφαρμογή

Νέα έκδοση 6.0

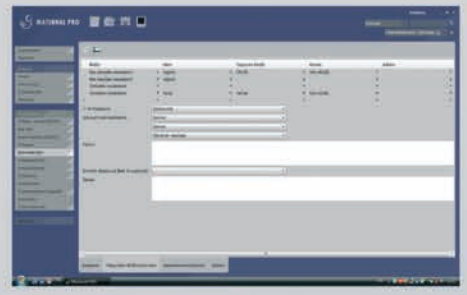

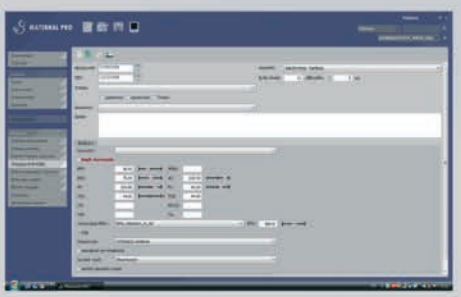

Το **Maternal Pro 6.0** είναι ένα σύγχρονο ειδικό πρόγραμμα Ηλεκτρονικών Υπολογιστών που δημιουργήθηκε μετά από μακροχρόνια προσπάθεια και μελέτη.

- **Δυνατότητα παρακολούθησης τεχνητής Γονιμοποίησης (IVF)**
- **Δυνατότητα παρακολούθησης και Ελέγχου Μαστού**
- **Δυνατότητα σύνδεσης πολλαπλών Ιατρικών Μηχανημάτων**
- **Προσαρμοσμένες εκτυπώσεις στις ανάγκες του εργασιακού περιβάλλοντος**
- **Παραμετροποίηση Απαντήσεων-Γνωματεύσεων**

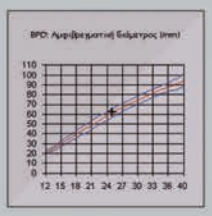



DESIGN AND DEVELOPMENT IN MOTION

GYNOFONE PRO

Υπενθύμιση τοκετού...
... σε διαστάσεις κινητού

Εφαρμογή συμβατή με απλά κινητά, ειδικά σχεδιασμένη για Γυναικολόγους/Μαιευτήρες

- Υπολογισμός Πιθανής Ημερομηνίας Τοκετού
- Αναμενόμενοι Τοκετοί
- Δημογραφικά Στοιχεία
- Ατομικό/Κληρονομικό Ιστορικό
- Μαιευτικό Ιστορικό
- Γυναικολογικό Ιστορικό
- Προειδοποιήσεις για Coombs και Καισαρικές Τομές
- Ελεύθερο Κείμενο

NOON

NOON ΠΛΗΡΟΦΟΡΙΚΗ Α.Ε.
Αχαρνών 276, 112 53 Αθήνα, Tel.: 210 9312801(2), Fax: 210 9329621, E-mail: info@noon.gr, URL: www.noon.gr

The meeting of the year!

3rd INTERNATIONAL MEETING
Laparoscopic Complications:
Prevention and if things go wrong what next?

www.complications2010Athens.com

14th - 16th May 2010 Athens, Greece

Organized by:

Athens Centre of Endoscopic Training (A.C.E.T.)
The organization that aims to bring laparoscopic surgery to a wider audience by teaching the safe application of techniques with emphasis on the avoidance and management of complications.

Under the Auspices of:

American Association of Gynecologic Laparoscopists

European Society for Gynaecological Endoscopy

Hellenic Society of Endoscopic Surgery

Hellenic Endometriosis Society

SECRETARIAT MD congress

118 Al. Panagouli Str., Ag. Paraskevi 153 43, Tel +30 2106074200, Fax +302106074222, e-mail: md@mdcongress.gr

Vincent Anaf	*Belgium*
Masaaki Andou	*Japan*
Stavros Athanasiou	*Greece*
Karen Ballard	*UK*
Fabrizio Barbieri	*Italy*
Ioannis Bramis	*Greece*
Rudi Campo	*Belgium*
Michel Canis	*France*
Charles Chapron	*France*
Alfred Cutner	*UK*
Rudy de Wilde	*Germany*
Gere diZerega	*USA*
Ellis Downes	*UK*
Ray Garry	*UK*
Bhaskar Goolab	*South Africa*
Grigor Gortchev	*Bulgaria*
Nicholas Kadar	*USA*
Joerg Keckstein	*Austria*
Philippe Koninckx	*Belgium*
Konstantinos Konstantinidis	*Greece*
Stefano Landi	*Italy*
C.Y. Liu	*USA*
Thomas Lyons	*USA*
Adam Magos	*UK*
Javier Magrina	*USA*
Mario Malzoni	*Italy*
Prashant Mangeshikar	*India*
Angus McIndoe	*UK*
Liselotte Mettler	*Germany*
Luca Minelli	*Italy*
Ceana Nezhat	*USA*
Farr Nezhat	*USA*
George Pados	*Greece*
Theodoros Panoskaltsis	*Greece*
Cristo Papasakelariou	*USA*
Resad Pasic	*USA*
Marco Pelosi	*USA*
George Pistofidis	*Greece*
Christophe Pomel	*France*
Marc Possover	*Germany*
David Redwine	*USA*
Harry Reich	*USA*
Martina Ribic	*Slovenia*
Lukas Rob	*Czech Republic*
Tim Rockall	*UK*
Giovanni Scambia	*Italy*
Tony Smith	*UK*
Richard Soderstrom	*USA*
Christopher Sutton	*UK*
Bulent Tiras	*Turkey*
Geoffrey Trew	*UK*
Togas Tulandi	*Canada*
Catalin Vasilescu	*Romania*
Neil Warren	*UK*
Jeremy Wright	*UK*

"Love at first sight"

ALOKA
illuminate the change

www.aloka-europe.com

ΕΛΛΗΝΙΚΗ ΜΑΙΕΥΤΙΚΗ & ΓΥΝΑΙΚΟΛΟΓΙΚΗ ΕΤΑΙΡΕΙΑ

ΙΑΤΡΙΚΗ ΣΧΟΛΗ ΠΑΝΕΠΙΣΤΗΜΙΟΥ ΚΡΗΤΗΣ

ΠΑΝΕΠΙΣΤΗΜΙΑΚΟ ΝΟΣΟΚΟΜΕΙΟ ΗΡΑΚΛΕΙΟΥ

3ο ΔΙΑΠΑΝΕΠΙΣΤΗΜΙΑΚΟ ΔΙΑΝΟΣΟΚΟΜΕΙΑΚΟ ΣΥΝΕΔΡΙΟ ΜΑΙΕΥΤΙΚΗΣ ΓΥΝΑΙΚΟΛΟΓΙΑΣ

ΕΠΕΤΕΙΑΚΟ ΣΥΝΕΔΡΙΟ | *1989 - 2009, Είκοσι χρόνια λειτουργίας της Μαιευτικής - Γυναικολογικής Κλινικής Πανεπιστημίου Κρήτης»*

Με Διεθνή Συμμετοχή

ΟΡΓΑΝΩΣΗ:
- ΜΑΙΕΥΤΙΚΗ & ΓΥΝΑΙΚΟΛΟΓΙΚΗ ΚΛΙΝΙΚΗ ΠΑΝΕΠΙΣΤΗΜΙΟΥ ΚΡΗΤΗΣ

ΥΠΟ ΤΗΝ ΑΙΓΙΔΑ:
- ΙΑΤΡΙΚΟΥ ΤΜΗΜΑΤΟΣ ΠΑΝΕΠΙΣΤΗΜΙΟΥ ΚΡΗΤΗΣ
- ΕΛΛΗΝΙΚΗ ΜΑΙΕΥΤΙΚΗ ΚΑΙ ΓΥΝΑΙΚΟΛΟΓΙΚΗ ΕΤΑΙΡΙΑ

16-18 ΟΚΤΩΒΡΙΟΥ 2009

ΗΡΑΚΛΕΙΟ ΚΡΗΤΗΣ

ΞΕΝΟΔΟΧΕΙΟ

Moevenpick Resort & Thalasso Crete

www.3diapanepistimiako.mdcongress.gr

ΟΡΓΑΝΩΣΗ MD congress Αλ. Παναγούλη 118, 153 43 Αγ. Παρασκευή Τηλ.: 210.60.74.200, Fax.: 210.60.74.222 e-mail.: md@mdcongress.gr

ΥΠΕΡΗΧΟΓΡΑΦΙΑ ΤΟΜ.6, ΤΕΥΧ.2, ΣΕΛ. 69-73, 2009

Ραιβοποδία: Πρέπει να γίνεται αμνιοπαρακέντηση;

Δ. Αθάνατος[1], Γ.Π. Ταμπακούδης[1], Χ. Τσακαλίδης[2], Μ.Ν. Παπαστεργίου[1], Φ. Τζεβελέκης[1], Γ. Πάντος[1], Ε.Α. Ασημακόπουλος[1]

[1]Α' Μαιευτική-Γυναικολογική Κλινική Α.Π.Θ, Νοσοκομείο «Παπαγεωργίου»

[2]Β' Μ.Ε.Ν.Ν. Α.Π.Θ., Νοσοκομείο «Παπαγεωργίου»

Περίληψη

Η ραιβοποδία αποτελεί μία σκελετική παραμόρφωση των οστών των κάτω άκρων, με συχνότητα εμφάνισης 1-3:1000 γεννήσεις ζώντων νεογνών. Εμφανίζεται είτε ανεξάρτητη, ως απλή σκελετική ανωμαλία, είτε ως μέρος συνδρόμου με συνοδές νευρομυικές και χρωμοσωμικές ανωμαλίες.

Το σύνδρομο 47, XYY αποτελεί μία σχετικά σπάνια χρωμοσωμική ανωμαλία (εμφανίζεται σε συχνότητα 1:1000 γεννήσεις ζώντων νεογνών) κατά την οποία ανιχνεύεται ένα επιπλέον χρωμόσωμα Y (καρυότυπος 47, XYY). Η προγεννητική διάγνωση του συνδρόμου είναι συνήθως τυχαία, καθώς αυτό δεν συνδυάζεται με ειδικά υπερηχογραφικά ευρήματα. Συνύπαρξη σκελετικών ανωμαλιών και καρυοτύπου 47, XYY αποτελεί ένα πραγματικά σπάνιο συνδυασμό, με ελάχιστες βιβλιογραφικές αναφορές.

Παρουσιάζουμε περιστατικό εμβρύου, το οποίο υπεβλήθη σε αμνιοπαρακέντηση λόγω ανίχνευσης ραιβοποδίας στο υπερηχογράφημα του δευτέρου τριμήνου, και το οποίο ευρέθη να έχει καρυότυπο 47, XYY. Αναλύονται επίσης οι σύγχρονες απόψεις σχετικά με το σύνδρομο και οι προβληματισμοί σε σχέση με το χειρισμό αντίστοιχων περιστατικών.

Λέξεις - κλειδιά: 47 XYY, ραιβοποδία (talipes equinovarus)

Αλληλογραφία:
Δημήτριος Αθάνατος
Παπαδιαμάντη 1
55133, Καλαμαριά Θεσσαλονίκης
Τηλ.: 2310 488051, 6977 078819

e-mail:
dimitriosathanatos@hotmail.com

Κατατέθηκε 6.2.2009
Έγινε δεκτή 23.3.2009

Εισαγωγή

Η ραιβοποδία αποτελεί μία σκελετική παραμόρφωση των κάτω άκρων με συχνότητα εμφάνισης 1-3:1000 γεννήσεις ζώντων νεογνών1. Εμφανίζεται είτε ως ανεξάρτητη βλάβη (ιδιοπαθής ραιβοποδία), είτε ως μέρος συνδρόμου με συνοδές νευρομυικές και χρωμοσωμικές ανωμαλίες. Η σοβαρότητα της ραιβοποδίας ποικίλει και η θεραπευτική αντιμετώπιση εξατομικεύεται. Το εάν η ανίχνευση ραιβοποδίας, ως μοναδικού υπερηχογραφικού ευρήματος, δικαιολογεί τη σύσταση και διενέργεια αμνιοπαρακέντησης, δεν είναι ξεκάθαρο στην διεθνή βιβλιογραφία.

Ο καρυότυπος 47, XYY εμφανίζεται σε συχνότητα 1:1000 γεννήσεις ζώντων νεογνών, αποτελώντας μία από τις σχετικά σπάνιες χρωμοσωμικές ανωμαλίες του φύλου. Η προγεννητική διάγνωση του συνδρόμου είναι συνήθως τυχαία, καθώς αυτό δεν συνδυάζεται με ειδικά υπερηχογραφικά ευρήματα. Οι περισσότερες περιπτώσεις που διαγιγνώσκονται πριν τη γέννηση αφορούν σε περιστατικά κυήσεων που υποβάλλονται σε αμνιοπαρακέντηση για άλλους λόγους (υπερηχογραφικοί δείκτες, ύποπτα βιοχημικά τεστ, ηλικία, ιστορικό, επιθυμία των γονέων). Τα άτομα με καρυότυπο 47, XYY γενικά παραμένουν αδιάγνωστα κατά τη διάρκεια της ζωής τους, καθώς δεν εμφανίζουν ειδικά χαρακτηριστικά ή σοβαρές ανωμαλίες.

Παρουσιάζουμε περίπτωση εμβρύου με ραιβοποδία στο δεύτερο τρίμηνο της κύησης και καρυότυπο 47, XYY όπως έδειξε ο έλεγχος για χρωμοσωμικές ανωμαλίες του αμνιακού υγρού μετά από αμνιοπαρακέντηση της εγκύου.

Παρουσίαση περιστατικού

Γυναίκα 29 ετών, διανύουσα την 24η εβδομάδα της κυήσεώς της, προσήλθε στην Αæ Μαιευτική και Γυναικολογική Κλινική για φαρμακευτική διακοπή της κυήσεώς της λόγω διάγνωσης χρωμοσωμικής ανωμαλίας του φύλου 47, XYY, σε αμνιοπαρακέντηση που διενεργήθη λόγω εύρεσης σκελετικών ανωμαλιών του εμβρύου στο υπερηχογράφημα του δευτέρου τριμήνου.

Κατά το υπερηχογράφημα δευτέρου τριμήνου διαπιστώθηκε αμφοτερόπλευρη ραιβοποδία (Εικόνα 1) και ακολούθησε αμνιοπαρακέντηση λόγω επιθυμίας του ζευγαριού, αφού προηγήθηκε εκτενής συμβουλευτική ενημέρωση σε σχέση με το υπερηχογραφικό εύρημα και αφού εξηγήθηκαν εκτενώς οι κίνδυνοι που προκύπτουν από την πράξη αυτή. Τα αποτελέσματα της αμνιοπαρακέντησης έδειξαν παθολογικό καρυότυπο εμβρύου 47, XYY (Εικόνα 2).

Εικόνα 1: *Υπερηχογραφική εικόνα ραιβοποδίας*

Κατόπιν συζητήθηκαν αναλυτικά με το ζευγάρι τα δεδομένα που προέκυψαν με βάση τη διεθνή βιβλιογραφία, και οι γονείς αποφάσισαν να προχωρήσουν σε άμεση διακοπή της κυήσεως, στα προβλεπόμενα από το νόμο περιθώρια. Το έμβρυο είχε βάρος 730 γρ., ενώ η παθολογοανατομική εξέταση επιβεβαίωσε τα υπερηχογραφικά ευρήματα.

Συζήτηση

Η ραιβοποδία αποτελεί μία σκελετική παραμόρφωση των οστών των κάτω άκρων, με συχνότητα εμφάνισης 1-3:1000 γεννήσεις ζώντων νεογνών[1]. Εμφανίζεται είτε ανεξάρτητη, ως απλή σκελετική ανωμαλία (ιδιοπαθής ραιβοποδία), είτε ως μέρος συνδρόμου με συνοδές νευρομυικές και χρωμοσωμικές ανωμαλίες. Ειδικά στις περιπτώσεις μη συγγενούς ραιβοποδίας σε ποσοστό έως 54% συνοδεύεται από διαταραχές του νευρικού συστήματος, ως το τελικό κοινό μονοπάτι σε σύνολο ανωμαλιών του νευρομυικού συστήματος[2]. Πάντως, η σοβαρότητα της παραμόρφωσης ποικίλει και η θεραπευτική αντιμετώπιση διαφέρει, ανάλογα με την περίπτωση, από απλή παρακολούθηση έως χρήση ειδικού νάρθηκα και χειρουργική αποκατάσταση με καλά γενικά αποτελέσματα.

Η ευρεία χρήση των υπερήχων από το σύνολο των μαιευτήρων, αλλά και η ολοένα και αυξανόμενη υπερηχογραφική εκτίμηση των κυήσεων από εξειδικευμένους ιατρούς, έχει αυξήσει τη δυνατότητα προγεννητικής διάγνωσης αυτού του είδους των σκελετικών παραμορφώσεων, παρέχοντας ταυτόχρονα τη δυνατότητα έγκαιρης συμβουλευτικής ενημέρωσης των γονέων. Το ζήτημα που ανακύπτει, στην περίπτωση διαπίστωσης ραιβοποδίας, ως μοναδικού ευρήματος, κατά τη διάρκεια του υπερηχογραφήματος δευτέρου τριμήνου, είναι το κατά πόσο το εύρημα αυτό συνδυάζεται με χρωμοσωμικές ανωμαλίες, οπότε η ανάγκη για αμνιοπαρακέντηση συστήνεται ή τελικά αποτελεί ένα ανεξάρτητο δείκτη χωρίς συνοδές βλάβες[3,4].

Γονιδιακή συμμετοχή στην αιτιοπαθογένεια της ιδιοπαθούς ραιβοποδίας καταδείχθηκε για πρώτη φορά το 2005 με τη μελέτη των Heck και συν., όπου έλλειψη στην χρωμοσωμική περιοχή 2q31-33 βρέθηκε να συνυπάρχει σε οικογένειες με ιδιοπαθή ραιβοποδία5. Νεότερες μελέτες επιβεβαίωσαν την αρχική διαπίστωση και μάλιστα οδήγησαν στο συμπέρασμα πως η γονιδιακή συμμετοχή στην αιτιολογία και την ανάπτυξη της ιδιοπαθούς ραιβοποδίας είναι σημαντική[6].

Κατά την ανασκόπηση της βιβλιογραφίας φαίνεται πως οι απόψεις των ειδικών διίστανται. Σύμφωνα με τον Canto και συν.[7] ποσοστό έως 7,1% των εμβρύων με μοναδικό υπερηχογραφικό εύρημα τη ραιβοποδία ευρέθησαν να έχουν κάποια χρωμοσωμική ανωμαλία, ενώ κατά άλλους ερευνητές το ποσοστό συνδυασμένης ραιβοποδίας και χρωμοσωμικής ανωμαλίας είναι πολύ μικρότερο, οπότε η αμνιοπαρακέντηση δεν ενδείκνυται[8,9,10].

Εικόνα 2: *Αποτελέσματα καρυοτύπου αμνιοπαρακέντησης (47,XYY)*

Ο καρυότυπος XYY αποτελεί μία γενικά σπάνια παραλλαγή του φυσιολογικού, απαντώντας σε ποσοστό περίπου 1:1000 γεννήσεις ζώντων νεογνών. Ο φαινότυπος των ατόμων αυτών είναι γενικά φυσιολογικός, οπότε, η προγεννητική διάγνωση του συνδρόμου είναι συνήθως τυχαίο γεγονός.

Τα γενικά χαρακτηριστικά του συνδρόμου, που εμφανίζονται κατά τη διάρκεια της ζωής του φορέα, είναι ποικίλα και σίγουρα όχι σταθερά, θέτοντας την υποψία του συνδρόμου. Αναφέρεται μία σχετικά αυξημένη πιθανότητα εμφάνισης υποσπαδία, μικρών όρχεων και κρυψορχίας, καθώς επίσης και μικρή συσχέτιση με αγενεσία ή κυστική δυσπλασία

των νεφρών[11]. Τα άτομα αυτά εμφανίζουν συνήθως αυξημένο ύψος και χαμηλό δείκτη μάζας σώματος (Body Mass Index-BMI)[12].
Ο δείκτης ευφυΐας είναι γενικά 10-15 μονάδες χαμηλότερος του φυσιολογικού με μέσο όρο τις 105 μονάδες[13]. Επίσης παρατηρείται καθυστέρηση λόγου και ομιλίας στο 50% των αρρένων, υπερδραστηριότητα κατά την παιδική και εφηβική ηλικία, καθώς και μαθησιακές δυσκολίες[14]. Η επιθετικότητα ως κομμάτι της συμπεριφοράς τους, παρότι παλαιότερα θεωρούνταν χαρακτηριστικό του συνδρόμου, πλέον φαίνεται πως δεν είναι περισσότερο συχνή ως φαινόμενο κατά την παιδική ηλικία σε σχέση με το γενικό πληθυσμό, ενώ κατά την εφηβεία έχει διαπιστωθεί μια μικρή ροπή προς εγκληματικές πράξεις, ελάσσονος όμως σημασίας.
Όσον αφορά στο συσχετισμό ραιβοποδίας και καρυοτύπου 47, XYY, αυτός μάλλον δεν μπορεί να στοιχειοθετηθεί, καθώς εκτός από το δικό μας περιστατικό στη διεθνή βιβλιογραφία καταφέραμε να εντοπίσουμε μόνο δύο αντίστοιχες περίπτωσεις[7, 15].
Στην περίπτωσή μας, παρότι η ραιβοποδία αποτέλεσε το μοναδικό υπερηχογραφικό εύρημα, το ζευγάρι επέλεξε να υποβληθεί σε αμνιοπαρακέντηση. Ακολούθως με την ανακοίνωση των αποτελεσμάτων οι γονείς αποφάσισαν να προχωρήσουν σε φαρμακευτική διακοπή της κυήσεως στα προβλεπόμενα από το νόμο χρονικά περιθώρια, κυρίως λόγω του γενικότερου φόβου για ένα σύνδρομο γενικά άγνωστο.
Συμπερασματικά, εμφάνιση ραιβοποδίας σε έμβρυα με καρυότυπο 47, XYY αποτελεί ένα σπανιότατο συνδυασμό. Η διενέργεια αμνιοπαρακέντησης σε περιπτώσεις εμβρύων με μοναδικό υπερηχογραφικό εύρημα τη ραιβοποδία αποτελεί μία αμφιλεγόμενη ιατρική πράξη, ενώ το σύνδρομο 47, XYY αποτελεί μία σχετικά σπάνια χρωμοσωμική ανωμαλία του φύλου, χωρίς αυξημένη, σε σχέση με το γενικό πληθυσμό, νοσηρότητα και θνησιμότητα. Κρίσιμη κρίνεται η ενημέρωση των ζευγαριών που κυοφορούν έμβρυα με ραιβοποδία για την ενδεχόμενη συνύπαρξη και χρωμοσωμικών ανωμαλιών, ώστε η απόφαση για αμνιοπαρακέντηση να λαμβάνεται με πλήρη επίγνωση των βιβλιογραφικών δεδομένων.

Talipes Equinovarus (clubfoot): recommendation for amniocentesis?

D. Athanatos[1], G.P. Tampakoudis[1], C. Tsakalidis[2], M.N. Papastergiou[1], F. Tzevelekis[1], G. Pados[1], E.A. Assimakopoulos[1]

[1]1st Dept. of Obstetrics and Gynaecology, Aristotle University of Thessaloniki

[2]2nd Neonatal Intensive Unit, Aristotle University of Thessaloniki

Correspondense: Dimitrios Athanatos
1 Papadiamanti str., 55133, Thessaloniki
Tel: 6977 078819
E-mail: dimitriosathanatos@hotmail.com

Summary

Talipes equinovarus (clubfoot) is a skeletal anomaly of the embryo's legs, with a frequency of 1-3:1000 living born babies. It may occur as an independent anomaly, or as part of syndrome with concomitant chromosomal abnormalities.
XYY syndrome is a quite rare sex chromosomal abnormality with 47, XYY karyotype. Prenatal diagnosis is usually accidental because the syndrome is not associated with increased prevalence of sonographically detectable defects. The possibility of co-existance of skeletal anomalies in embryos with 47, XYY karyotype is scant, with only a few cases reported in the literature.
An amniocentesis was performed in an embryo at the 21st week of gestation, because clubfoot was detected in the 2nd trimester scan, and the embryo was found to have abnormal karyotype of 47, XYY. Current opinions and management dilemmas are discussed.

Key words: XYY, clubfoot (talipes equinovarus).

Βιβλιογραφία

1.Barker S, Chesney D, Miedzybrodzka Z, et al. Genetics and epidemiology of idiopathic congenital talipes equinovirus. J Pediatr Orthop 2003; 23: 265-72.
2.Gurnett A, Boehm S, Connolly A, Reimschisel T, Dobbs MB. Impact of congenital talipes equinovarus

etiology on treatment outcomes. Dev Med Child Neurol 2008; 50(7): 498-502.

3.Foster BK, Gurness ME, Mulrupi K. Prenatal ultrasonography in antenatal orthopaedics: a new subspecialty. J Pediatr Orthop 2002; 22:404-9.

4.Burgan HE, Margaret EF, Foster BK. Prenatal ultrasound diagnosis of clubfoot. J Pediatr Orthop 1999; 19: 11-13.

5.Heck AL, Bray MS, Scott A, Blanton SH, Hecht JT. Variation in ASP 10 gene is associated with idiopathic talipes equinovarus. J Pediatr Orthop 2005; 25(5): 598-602.

6.Ester AR, Tyerman G, Wise CA, Blanto SH, Hecht JT. Apoptotic gene analysis in idiopathic talipes equinovarus(clubfoot). Clin Orthop Relat Res 2007; 462: 32-7.

7.Canto MJ, Cano S, Palau J and Ojeda F. Prenatal diagnosis of clubfoot in low-risk population: associated anomalies and long-term outcome. Penat Diagn 2008; 28: 343-346.

8.Woodrow N, Tran T, Umstad M, et al. Mid-trimester ultasound diagnosis of isolated talipes equinovarus: accuracy and outcome for infants. Aust NZJ Obstet Gynaecol 1998; 38: 301-5.

9.Malone FD, Marino T, Bianchi DW, et al. Isolated clubfoot diagnosed prenatally : is karyotyping indicated ? Obstet Gynecol 2000; 95: 437-40.

10. Mammen L, Benson CB. Outcome of fetuses with clubfoot diagnosed by prenatal sonography. J Ultrasound Med 2003; 23: 479-500.

11. Rudnik-Schoneborn S, Schuler HM, Schwanitz G, et al. Further arguments for non-fortuitus association of Potter sequence with XYY males. Ann Genet 1996; 39: 43-46.

12. Linden MG, Bender BG, Robinson A. Intrauterine diagnosis of sex chromosome aneuploidy. Obstet Gynecol 1996; 87: 468-475.

13. Firth Helen V, Hurst Jane A, Hall Judith G. Oxford Desk Reference: Clinical genetics. Oxford: Oxford University Press, 2005; 498-499.

14. Geerts M, Steyaert J, Fryns JP. The XYY syndrome: a follow-up study of 38 boys. Genet Couns 2003; 14(3): 267-79.

15. Bar-On E, Mashiach R, Inbar O, et al. Prenatal ultrasound diagnosis of clubfoot. The Journal of Bone & Joint Surgery (Br). 2005; 87-B: 990-993.

ΥΠΕΡΗΧΟΓΡΑΦΙΑ ΤΟΜ.6, ΤΕΥΧ.2, ΣΕΛ. 75-87, 2009

Α. Ψαρρά, Α. Σωτηριάδης, Ε. Σεβαστοπούλου, Α. Μαμόπουλος, Β. Καραγιάννης
Γ' Μαιευτική-Γυναικολογική Κλινική ΑΠΘ

Doppler μητριαίων αρτηριών στο πρώτο τρίμηνο και έκβαση της κύησης

Περίληψη

Στόχος της προοπτικής αυτής μελέτης αυτής ήταν να καθορίσει τις τιμές αναφοράς για τους δείκτες αντίστασης στη ροή των μητριαίων αρτηριών στο πρώτο τρίμηνο της κύησης και να εξετάσει την πιθανή κλινική αξία της ροομετρίας Doppler στην πρώιμη πρόβλεψη επιπλοκών της κύησης.

Οι αντιστάσεις των μητριαίων αρτηριών εξετάσθηκαν διακοιλιακά με ροομετρία Doppler στις 11-14 εβδομάδες της κύησης σε 1168 γυναίκες με μονήρεις κυήσεις. Υπολογίσθηκε η μέση τιμή του δείκτη παλμικότητας (PI) των μητριαίων αρτηριών και η προγνωστική αξία της τιμής του PI > 95η εκατοστιαία αναλογία για την πρόβλεψη προεκλαμψίας, βραδύτητας ενδομήτριας ανάπτυξης, διαβήτη της κύησης, αποκόλλησης πλακούντα και ενδομήτριου - νεογνικού θανάτου.

Η έκβαση της κύησης καταγράφηκε σε 1081 γυναίκες (follow up 92.6%). Οι 949 (87.8%) από αυτές δεν εμφάνισαν μαιευτικές επιπλοκές και αποτέλεσαν την ομάδα ελέγχου. Τα ποσοστά εμφάνισης προεκλαμψίας, βραδύτητας της ενδομήτριας ανάπτυξης < 5η και <3η εκατοστιαία αναλογία, διαβήτη της κύησης, αποκόλλησης πλακούντα και ενδομήτριου ή νεογνικού θανάτου ήταν 1.4% ,4.3%, 6.6%, 1.6%, 0,9%, 0.5% αντίστοιχα.

Η ευαισθησία της μέσης τιμής PI>95η εκατοσταία αναλογία για πρόβλεψη προεκλαμψίας σοβαρής προεκλαμψίας, βραδύτητας της ενδομήτριας ανάπτυξης <5η και <3η εκατοστιαία αναλογία ήταν 20%, 40%, 21.3% και 30.8% αντίστοιχα. Η εξέταση

Αλληλογραφία:
Α. Ψαρρά, Παύλου Μελά 10
54622 Θεσσαλονίκη

Τηλ.: 2310-274800, Fax: 2310-240997

e-mail:
nat@kie.gr

Κατατέθηκε 1.4.2009
Έγινε δεκτή 22.4.2009

με ροομετρία Doppler δεν εμφάνισε υψηλή προγνωστική αξία για διαβήτη της κύησης, αποκόλληση του πλακούντα, νεογνικό θάνατο και μη πρωτεϊνουρική υπέρταση της κύησης.
Η ροομετρία Doppler των μητριαίων αγγείων στις 11-14 εβδομάδες της κύησης ανιχνεύει το 40% και 30.8% των περιπτώσεων σοβαρής προεκλαμψίας και βραδύτητας της ενδομήτριας ανάπτυξης και μπορεί να προσδιορίσει την ομάδα εκείνη υψηλού κινδύνου στην οποία η έγκυρη προφυλακτική θεραπεία είναι πιθανό να αποδειχθεί αποτελεσματική. Η αποτελεσματικότητα του πληθυσμιακού ελέγχου στο πρώτο τρίμηνο της κύησης μπορεί μελλοντικά να βελτιωθεί με το συνδυασμό του με τα δημογραφικά χαρακτηριστικά, το ιστορικό της μητέρας, και με βιοφυσικούς παράγοντες και βιοχημικούς δείκτες.

Λέξεις - κλειδιά: Βραδύτητα ενδομήτριας ανάπτυξης, Επιπλοκές κύησης, Προεκλαμψία, Πρώτο τρίμηνο, Ροομετρία Doppler

Εισαγωγή

Η ροομετρία Doppler των μητριαίων αρτηριών έχει χρησιμοποιηθεί σαν μέθοδος πληθυσμιακού ελέγχου για την εμφάνιση προεκλαμψίας και βραδύτητας της ενδομήτριας ανάπτυξης. Παρόλο που πολυάριθμες μελέτες έχουν καταδείξει την αξία της εξέτασης με Doppler των μητριαίων αρτηριών στις 20-24 εβδομάδες της κύησης[1], ο ρόλος της στο πρώτο τρίμηνο της κύησης δεν έχει προσδιορισθεί με σαφήνεια. Τα τελευταία χρόνια η επιστημονική έρευνα έχει στραφεί στο πρώτο τρίμηνο της κύησης[2-7] καθώς υπάρχουν στοιχεία ότι ο προσδιορισμός της κατηγορίας των γυναικών υψηλού κινδύνου μπορεί να οδηγήσει στην εκτίμηση της αποτελεσματικότητας διάφορων προφυλακτικών στρατηγικών. Σκοπός της μελέτης αυτής είναι ο καθορισμός τιμών αναφοράς για το δείκτη παλμικότητας (Pulsatility index, PI) των μητριαίων αρτηριών στο πρώτο τρίμηνο της κύησης σε υγιείς γυναίκες με μονήρεις, μη επιπλεγμένες κυήσεις και η εξέταση της σχέσης τους με την έκβαση της κύησης και συγκεκριμένα με την ανάπτυξη επιπλοκών σχετιζομένων με μητροπλακουντιακή ανεπάρκεια (όπως προεκλαμψία, χαμηλό βάρος κατά τη γέννηση και αποκόλληση πλακούντα).

ΥΛΙΚΟ ΚΑΙ ΜΕΘΟΔΟΣ ΤΗΣ ΕΡΕΥΝΑΣ

1. Ασθενείς

Πρόκειται για μια προοπτική μελέτη η οποία άρχισε τον Ιούλιο του 2002 και ολοκληρώθηκε τον Σεπτέμβριο του 2006. Περιλαμβάνει έγκυες γυναίκες οι οποίες παρακολουθούνταν κατά τη διάρκεια της κύησης τους στη Γæ Μαιευτική-Γυναικολογική Κλινική του Αριστοτέλειου Πανεπιστημίου Θεσσαλονίκης. Στα πλαίσια του προγράμματος πληθυσμιακού ελέγχου για χρωματοσωμικές ανωμαλίες της κλινικής, οι γυναίκες προσέρχονταν για υπερηχογραφικό έλεγχο στις 11-14 εβδομάδες της κύησης για μέτρηση της αυχενικής διαφάνειας. Η ηλικία κύησης καθοριζόταν με βάση την ημερομηνία της τελευταίας έμμηνου ρύσης, την ημερομηνία ωοληψίας σε περιπτώσεις εξωσωματικής γονιμοποίησης ή το κεφαλοουραίο μήκος του εμβρύου σε περιπτώσεις ασταθούς κύκλου ή όταν η διαφορά στην υπολογιζόμενη ηλικία κύησης με βάση την τελευταία εμμηνορρυσία ξεπερνούσε τις 7 ημέρες. Στο διάστημα της μελέτης υποβλήθηκαν σε υπερηχογραφικό έλεγχο πρώτου τριμήνου συνολικά 1168 γυναίκες με μονήρεις κυήσεις και κεφαλοουραίο μήκος εμβρύου 45-84 mm. Οι γυναίκες αυτές έδωσαν την προφορική συγκατάθεση τους να συμμετάσχουν στη μελέτη που περιελάμβανε διακοιλιακή, έγχρωμη ροομετρία Doppler των μητριαίων αρτηριών.

Τα δημογραφικά στοιχεία καταγράφονταν πριν την έναρξη της υπερηχογραφικής εξέτασης. Οι γυναίκες συμπλήρωναν ερωτηματολόγιο σχετικά με την ηλικία τους, την εθνικότητά τους, το κάπνισμα κατά την κύηση, τη χρήση αλκοόλ, το ιστορικό τους (συμπεριλαμβάνονταν χρόνια υπέρταση, σακχαρώδης διαβήτης, αντιφωσφωλιπιδικό σύνδρομο και θρομβοφιλία), τη χρήση φαρμάκων (συμπεριλαμβάνονταν αντιϋπερτασικά, αντικαταθλιπτικά, αντιεπιληπτικά, αντιφλεγμονώδη, αντιθυρεοειδικά, ασπιρίνη, βητα-συμπαθητικομι-

Πίνακας 1. Περιγραφικά στοιχεία των γυναικών της μελέτης.

ΟΜΑΔΑ	Ηλικία (y) μ (SD)	Βάρος (kg) μ (SD)	Ύψος (cm) μ (SD)	CRL(mm) μ (SD)	Διάρκεια κύησης (w)μ (SD)	Βάρος νεογνού (gr) μ (SD)	Τόκος >1 % (95%CI)	Κάπνισμα % (95%CI)
Γυναίκες ελέγχου (N=949)	31.0(9.6)	63.3 (11.4)	166(8)	65(10)	38.8(1.7)	3333(398)	61(58-64)	2(1-3)
Προεκλαμψία (N=15)	31.7(5.0)	75.3**(16.7)	156(47)	64(13)	36.0#(3.8)	2653† (769)	40(17-67)	0(0-27)
FGR <10 εκ. θέση (N=72)	31.5(4.3)	61.2(10.4)	165(6)	64(9)	38.6(2.3)	2587# (435)	54(39-69)	6(2-15)
FGR <5 εκ. θέση (N=47)	31.4(4.5)	62.6(11.0)	165(6)	63(9)	38.6(2.6)	2523# (499)	54(39-69)	9(3-21)
FGR <3 εκ. θέση (N=13)	32.7(4.3)	61.9(11.6)	165(6)	63(7)	38.1(3.4)	2212# (623)	54(26-80)	15§§ (3-46)
Διαβήτης κύησης (N=17)	33.8*(9.9)	64.9(9.8)	163(6)	64(9)	38.1(1.6)	3350(366)	47(24-71)	12(2-38)
Αποκόλληση πλακούντα (N=10)	31.8(4.2)	61.3(6.1)	164(6)	69(11)	36.0# (2.3)	2803£(655)	67(31-91)	11(0-49)
Ενδομήτριος/ νεογνικός θάνατος (N=5)	28.9(1.7)	61.5(9.8)	163(4)	67(9)	32.4(7.8)	1990§ (1298)	80(30-99)	0(0-54)
Λοιπές επιπλοκές (N=13)	33.9$ (4.4)	73.5$$ (15.4)	170(8)	66(10)	32.5†(8.8)	2860(1083)	61(32-85)	0(0-28)

μ: μέση τιμή, SD: σταθερά απόκλισης, 95% CI: 95% διάστημα εμπιστοσύνης

*Συγκρίσεις με την ομάδα ελέγχου: Mann-Whitney test: *p=0.012, $p=0.027, $$p=0.005 **p=0.006, #p<0.0001, †p=0.001, £p=0.004, §p=0.024, §§Fisher's exact test, p=0.035,*

μητικά, ινσουλίνη, λίθιο, στεροειδή και θυροξίνη), τον τόκο τους (θεωρούνταν πρωτοτόκες εφόσον δεν είχαν προηγούμενη κύηση που να ξεπέρασε τις 23 εβδομάδες), το μαιευτικό ιστορικό τους (συμπεριλαμβάνονταν προηγούμενη κύηση με προεκλαμψία) και το οικογενειακό ιστορικό τους για προεκλαμψία (εμφάνιση προεκλαμψίας στην αδελφή ή στη μητέρα τους). Στη συνέχεια καταγραφόταν το βάρος και το ύψος της μητέρας και υπολογιζόταν ο δείκτης μάζας σώματος (body mass index, BMI) σε kg/m^2.

2. Μέθοδος

Ο υπερηχογραφικός έλεγχος πραγματοποιούνταν με υπερηχοτομογράφο Aloka SSD-1700, Dynaview II (Aloka Co, Ltd, Tokyo, Japan) με διακοιλιακό ηχοβολέα 3 - 5 MHz. Για την εφαρμογή της ροομετρίας Doppler λαμβάνονταν αρχικά διακοιλιακά μια επιμήκης τομή της μήτρας και εντοπιζόταν ο τραχηλικός αυλός και το έσω τραχηλικό στόμιο. Στη συνέχεια ο ηχοβολέας στρέφονταν ήπια από τη μια πλευρά στην άλλη και εφαρμοζόταν έγχρωμη χαρτογράφηση για να εντοπισθούν η δεξιά και η αριστερή μητριαία αρτηρία στο σημείο ανόδου τους από την παρατραχηλική περιοχή προς το σώμα της μήτρας στο επίπεδο του έσω τραχηλικού στομίου[2].

Η καταγραφή και η μέτρηση των κυματομορφών γίνονταν σε αυτό ακριβώς το σημείο και πριν τη διακλάδωση των μητριαίων αρτηριών στις τοξοειδείς αρτηρίες. Η πύλη του όγκου αναφοράς (sampling gate) ορίζονταν σε 2 mm έτσι ώστε να καλύπτεται όλο το εύρος του αγγείου. Οι μετρήσεις με το παλμικό Doppler γίνονταν αφού επιβεβαιωνόταν ότι η γωνία του επιμήκους άξονα του αγγείου με τη δέσμη των υπερήχων δεν υπερέβαινε τις 30ο. Μετά από τη διόρθωση της γωνίας και αφού είχαν καταγραφεί τουλάχιστον τρεις παρόμοιες, διαδοχικές κυματομορφές, ακολουθούσε μέτρηση του δείκτη παλμικότητας (Pulsatility index, PI) της δεξιάς και αριστε-

Πίνακας 2: *Αποτελέσματα της ροομετρίας Doppler των μητριαίων αρτηριών στις 11-13 εβδομάδες κύησης.*

ΟΜΑΔΑ	Μέσο PI μ (SD)	PI >95η ε.α. % (95% CI)	Αμφοτερόπλευρες εγκοπές % (95% CI)
Γυναίκες ελέγχου (N=949)	1.82(0.53)	5.2(3.9-6.8)	21(19-24)
Προεκλαμψία (N=15)	2.21(0.58)	20.0*(5.3-48.6)	20(5-49)
Σοβαρή προεκλαμψία (N=5)		40.0**(7.2-83.0)	60(17-93)
FGR <5 εκ. αναλογία (N=47)	2.29(0.48)	21.2†(11.2-36.1)	30(18-45)
FGR <3 εκ. αναλογία (N=13)	2.32(0.55)	30.8†† (10.3-61.1)	46(20-74)
Διαβήτης κύησης (N=17)	1.86(0.40)	0.0(0.0-22.9)	29(11-56)
Αποκόλληση πλακούντα (N=10)	1.80(0.46)	10.0(0.5-45.9)	10(0-46)
Ενδομήτριος/ νεογνικός θάνατος (N=5)	1.90(0.62)	20.0(1.0-70.1)	20(1-70)
Λοιπές επιπλοκές (N=13)	1.89(0.50)	7.7(0.4-37.9)	0(0-28)

μ: μέση τιμή, SD: σταθερά απόκλισης, 95% CI: 95% διάστημα εμπιστοσύνης, PI: δείκτης παλμικότητας
*Συγκρίσεις με την ομάδα ελέγχου (Fisher's exact test): *p=0.042, **p=0.049, †p<0.001, ††p=0.004,*

ρής μητριαίας αρτηρίας, υπολογισμός της μέσης τιμής του PI, και καταγραφή της παρουσίας μονόπλευρων ή αμφοτερόπλευρων εγκοπών. Από τις 1168 γυναίκες που εξετάσθηκαν συνολικά η έκβαση της κύησης καταγράφηκε σε 1081 περιπτώσεις μετά από αναδρομή στα μαιευτικά αρχεία ή μετά από τηλεφωνική επικοινωνία με τις μητέρες (follow up 92.6%). Τα στοιχεία που συγκεντρώθηκαν αφορούν την ηλικία κύησης κατά τον τοκετό, το βάρος στη γέννηση, το φύλο, τη γενική κατάσταση του νεογνού και την εμφάνιση επιπλοκών κατά την κύηση. Ως επιπλοκές της κύησης ορίσθηκαν η προεκλαμψία, η υπερτασική νόσος κατά την κύηση, η αποκόλληση του πλακούντα, το χαμηλό βάρος κατά τη γέννηση και ο διαβήτης κατά της κύηση.

Στην ομάδα της προεκλαμψίας και της υπερτασικής νόσου περιελήφθησαν όλες οι περιπτώσεις βραδύτητας της ενδομήτριας ανάπτυξης που συνδέονταν με αυτές ενώ από την ομάδα του χαμηλού βάρους κατά τη γέννηση αποκλείσθηκαν οι περιπτώσεις που σχετίζονταν με υπερτασικές διαταραχές. Για τον ορισμό της προεκλαμψίας και της υπερτασικής νόσου κατά την κύηση χρησιμοποιήθηκαν τα κριτήρια της Διεθνούς Εταιρείας για τη Μελέτη της Υπέρτασης κατά την Κύηση[8]. Στην προεκλαμψία η διαστολική αρτηριακή πίεση έπρεπε να ξεπερνούσε τα 90 mmHg σε δύο τουλάχιστον μετρήσεις με διαφορά 4 ωρών σε γυναίκες με προηγούμενα φυσιολογική αρτηριακή πίεση, και η λευκωματουρία έπρεπε να ήταν πάνω από 300 mg σε 24 ώρες ή πάνω από 2+ σε μεμονωμένο δείγμα ούρων εάν δεν ήταν διαθέσιμη 24-ωρη συλλογή. Στην υπερτασική νόσο κατά την κύηση η διαστολική αρτηριακή πίεση έπρεπε να ξεπερνούσε τα 90 mmHg σε δύο τουλάχιστον μετρήσεις με διαφορά 4 ωρών σε γυναίκες με προηγούμενα φυσιολογική αρτηριακή πίεση σε απουσία σημαντικής λευκωματουρίας.

Ως αποκόλληση του πλακούντα ορίσθηκε η κολπική αιμόρροια στο δεύτερο μισό της κύησης από πλακούντα σε φυσιολογική θέση όταν απουσίαζαν οποιαδήποτε άλλα αίτια αιμορραγίας και ανεξάρτητα από το εάν η αποκόλληση μπορούσε να διαγνωσθεί υπερηχογραφικά. Ως χαμηλό και πολύ χαμηλό βάρος κατά τη γέννηση ορίσθηκε το βάρος γέννησης κάτω από την 10η και 5η εκατοστιαία αναλογία αντίστοιχα σύμφωνα με προηγούμενα δημοσιευμένους πίνακες[9]. Ως διαβήτης κύησης ορίσθηκε η διαταραχή του μεταβολισμού των

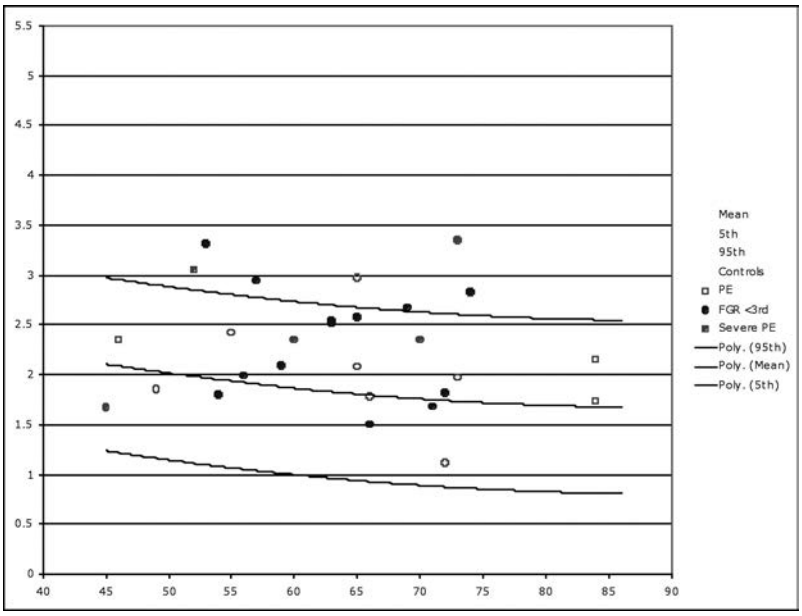

Σχήμα 1. *Το φυσιολογικό εύρος τιμών για το μέσο PI στις μητριαίες αρτηρίες κατά την υπερηχογραφική εξέταση 1ου τριμήνου. Στο διάγραμμα έχουν προστεθεί οι μετρήσεις των περιπτώσεων που εμφάνισαν προεκλαμψία (κενά κόκκινα σημεία), σοβαρή προεκλαμψία (συμπαγή κόκκινα σημεία) και ενδομήτρια καθυστέρηση της εμβρυϊκής ανάπτυξης <3η εκατοστιαία θέση (μπλε σημεία).*

υδατανθράκων ποικίλης σοβαρότητας με έναρξη ή πρώτη αναγνώριση στην παρούσα κύηση. Για τη διάγνωση του διαβήτη κύησης χρησιμοποιήθηκαν τα προτεινόμενα από τη Ελληνική Διαβητολογική Εταιρεία κριτήρια των Coustan και Carpenter[10].

3. Στατιστική ανάλυση

Η πιθανή συσχέτιση της μέσης PI των μητριαίων με το βάρος, την ηλικία της μητέρας, το κάπνισμα, τον τόκο και το κεφαλουραίο μήκος του εμβρύου έγινε με ανάλυση γραμμικής παλινδρόμησης (regression) με τη μέθοδο διαδοχικής εισαγωγής μεταβλητών. Στη σύγκριση των μέσων τιμών του PI μεταξύ των διαφόρων ομάδων, οι μετρήσεις του μέσου PI σε όλες τις γυναίκες μετατράπηκαν σε πολλαπλάσια της διάμεσης τιμής (MoM, παρατηρηθείσα τιμή / αναμενόμενη τιμή) και έγινε εν συνεχεία σύγκριση των MoM.

Ο υπολογισμός του φυσιολογικού εύρους τιμών για το PI των μητριαίων αρτηριών σε συνάρτηση με την ηλικία κύησης (κεφαλοουραίο μήκος εμβρύου) έγινε σύμφωνα με τη μέθοδο που περιγράφεται από τους Royston και Wright11. Για όλες τις στατιστικές δοκιμασίες σημαντική θεωρήθηκε τιμή του $p<0.05$. Η σύγκριση μέσων τιμών έγινε με t-test (ή με μη παραμετρικό ανάλογο [Mann-Whitney] όταν παραβιάζονταν οι προϋποθέσεις για το πρώτο). Η σύγκριση ποσοστών έγινε με δοκιμασία $\chi 2$ (ή με Fisher's exact test όταν παραβιάζονταν οι προϋποθέσεις για την πρώτη). Η στατιστική επεξεργασία έγινε με χρήση των προγραμμάτων SPSS (SPSS 11.0.4 for Mac OSX, SPSS Inc., Chicago IL) και Excel (Microsoft Excel 2004 for Mac, Microsoft Inc., Redmont WA).

ΑΠΟΤΕΛΕΣΜΑΤΑ

1. Περιγραφικά στοιχεία

Το δείγμα της μελέτης περιέλαβε 1081 γυναίκες. Οι 949 (87.8%) από αυτές δεν εμφάνισαν μαιευτικές επιπλοκές και αποτέλεσαν την ομάδα ελέγχου. Προεκλαμψία εμφανίστηκε σε 15 περιπτώσεις (1.4%), εκ των οποίων οι 4 συνοδεύονταν από ενδομήτρια βρα-

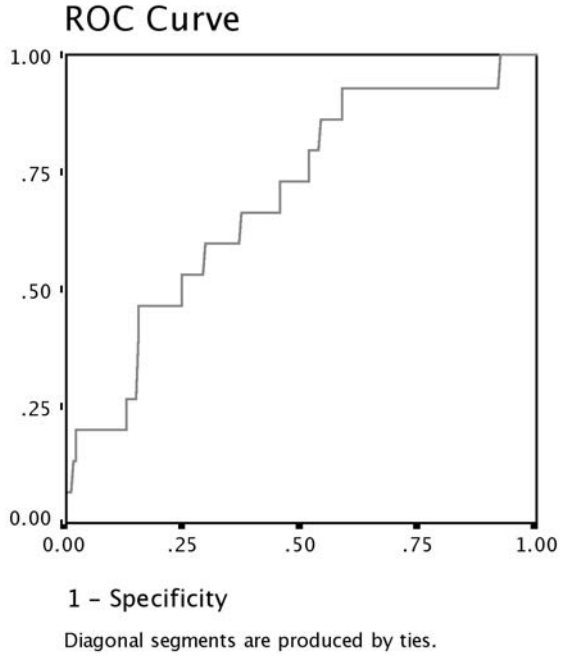

Εμβαδό περιοχής κάτω από την καμπύλη 0.694, SE 0.065, p=0.01

Σχήμα 2. *Μεταβολή της ευαισθησίας του μέσου PI των μητριαίων αρτηριών στην πρόβλεψη προεκλαμψίας για διαφορετικές τιμές ειδικότητας της εξέτασης (καμπύλη ROC, ειδικότητα= 1 -ποσοστό ψευδώς θετικών αποτελεσμάτων).*

δύτητα της ανάπτυξης ενώ μία επιπλέον κατέληξε σε ενδομήτριο θάνατο στις 28 εβδομάδες της κύησης. Σαράντα επτά έμβρυα (4.3%) εμφάνισαν βραδύτητα της ενδομήτριας ανάπτυξης, με βάρος γέννησης μικρότερο από την 5η εκατοστιαία αναλογία. Από αυτά, 13 (1.2%) βρίσκονταν κάτω από την 3η εκατοστιαία αναλογία. Το ποσοστό των εμβρύων με βάρος γέννησης <10η εκατοστιαία αναλογία ανήλθε σε 6.6% (N=72). Σε 17 περιπτώσεις (1.6%) οι γυναίκες ανέπτυξαν διαβήτη της κύησης. Αποκόλληση πλακούντα εμφανίστηκε σε 10 περιπτώσεις (0.9%), και 5 έμβρυα (0.5%) κατέληξαν σε ενδομήτριο ή νεογνικό θάνατο. Τέλος, σε 13 περιπτώσεις εμφανίστηκε κάποια από άλλη ετερογενή ομάδα επιπλοκών (όπως χρωματοσωμικές ή δομικές ανωμαλίες του εμβρύου).

Η μέση ηλικία των γυναικών του δείγματος ήταν 31 έτη, το μέσο βάρος τους ήταν 63 kg και το μέσο κεφαλοουραίο μήκος του εμβρύου κατά την υπερηχογραφική εξέταση στο πρώτο τρίμηνο ήταν 65 mm. Γυναίκες που ανέπτυξαν προεκλαμψία ή λοιπές επιπλοκές εμφάνιζαν κατά την υπερηχογραφική εξέταση μεγαλύτερο μέσο βάρος από τις γυναίκες ελέγχου. Γυναίκες που ανέπτυξαν διαβήτη της κύησης και αυτές που εμφάνισαν άλλες επιπλοκές είχαν μεγαλύτερη μέση ηλικία από τις γυναίκες ελέγχου. Τόσο η μέση διάρκεια της κύησης όσο και το μέσο βάρος των νεογνών διέφεραν ανάμεσα στις ομάδες του δείγματος. Το μέσο βάρος γέννησης ήταν μικρότερο στις περιπτώσεις με προεκλαμψία, ενδομήτρια βραδύτητα της ανάπτυξης και στις περιπτώσεις με αποκόλληση του πλακούντα και ενδομήτριο / νεογνικό θάνατο, σε σύγκριση με τις γυναίκες ελέγχου. Η μέση διάρκεια της κύησης ήταν μικρότερη σε γυναίκες που εμφάνισαν προεκλαμψία, αποκόλληση πλακούντα ή λοιπές επιπλοκές σε σύγκριση με τις γυναίκες που δεν εμφάνισαν επιπλοκές.

Στο σύνολο του δείγματος, μονόπλευρη εγκοπή εμφανίστηκε στο 15.3% (N = 165) και αμφοτερόπλευρες εγκοπές στο 21.4% (N = 231) των περιπτώσεων. Η συχνότητα των αμφοτερόπλευρων εγκοπών (αμφοτερόπλευρες έναντι μονόπλευρης ή απουσίας εγκοπής) δεν διέφερε ανάμεσα στις γυναίκες ελέγχου και σε εκείνες που ανέπτυξαν προεκλαμψία, βραδύτητα της ενδομήτριας ανάπτυξης <5η εκατοστιαία αναλογία, διαβήτη της κύησης, αποκόλληση πλακούντα, σε εκείνες όπου σημειώθηκε ενδομήτριος ή νεογνικός θάνατος ή σε εκείνες που ανέπτυξαν λοιπές επιπλοκές.

Τα περιγραφικά στοιχεία των ασθενών είναι συγκεντρωμένα στον Πίνακα 1 ενώ τα αποτελέσματα της ροομετρίας Doppler των μητριαίων αρτηριών στο πρώτο τρίμηνο της κύησης συνοψίζονται στον Πίνακα 2.

2. Φυσιολογικές τιμές

Το φυσιολογικό εύρος τιμών για το δείκτη παλμικότητας (PI) υπολογίσθηκε με βάση τα δεδομένα της ομάδας ελέγχου. Βρέθηκε ότι σημαντική συσχέτιση υπάρχει μόνο με το μήκος του εμβρύου (p<0.0001) και δευτερευό-

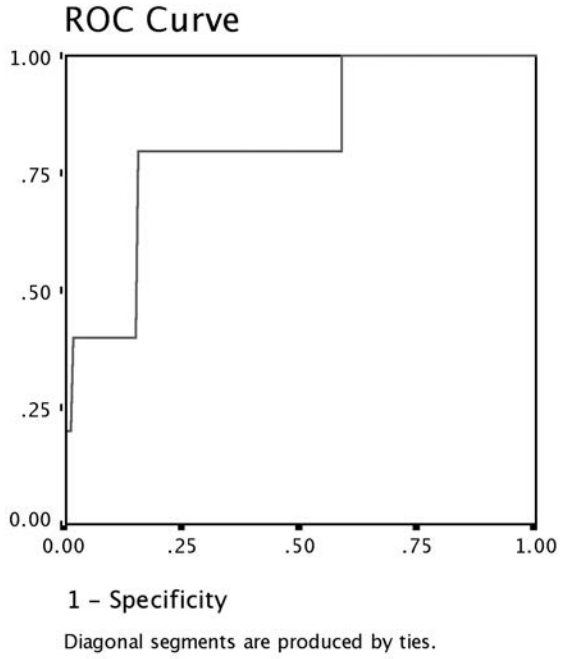

Εμβαδό περιοχής κάτω από την καμπύλη 0.816, SE 0.096, p=0.015

Σχήμα 3. *Μεταβολή της ευαισθησίας του μέσου PI των μητριαίων αρτηριών στην πρόβλεψη σοβαρής προεκλαμψίας για διαφορετικές τιμές ειδικότητας της εξέτασης (καμπύλη ROC, ειδικότητα= 1 -ποσοστό ψευδώς θετικών αποτελεσμάτων).*

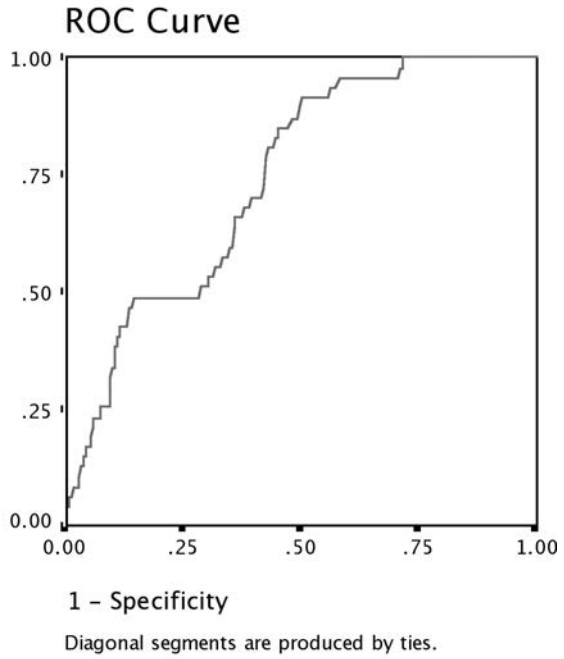

Εμβαδό περιοχής κάτω από την καμπύλη 0.742, SE 0.031, p<0.0001

Σχήμα 4. *Μεταβολή της ευαισθησίας του μέσου PI των μητριαίων αρτηριών στην πρόβλεψη ενδομήτριας καθυστέρησης της εμβρυϊκής ανάπτυξης με βάρος γέννησης <5η εκατοστιαία θέση για διαφορετικές τιμές ειδικότητας της εξέτασης (καμπύλη ROC, ειδικότητα= 1 -ποσοστό ψευδώς θετικών αποτελεσμάτων).*

ντως με την ηλικία της μητέρας (p=0.034).
Ο υπολογισμός του φυσιολογικού εύρους τιμών για το PI σε συσχέτιση με το μήκος του εμβρύου έγινε όπως περιγράφεται από τους Royston και Wright11. Η σταθερά απόκλισης (SD) δεν μεταβάλλεται με το μήκος του εμβρύου και είναι 0.52. Η μέση τιμή, η 5η και η 95η εκατοστιαία αναλογία για τον φυσιολογικό πληθυσμό (γυναίκες ελέγχου) απεικονίζονται στο Σχήμα 1.

3. Πρόβλεψη προεκλαμψίας

Η μέση τιμή της PI ήταν υψηλότερη στις γυναίκες που ανέπτυξαν προεκλαμψία σε σχέση με τις γυναίκες ελέγχου (p=0.012). Από τις 15 γυναίκες που συνολικά ανάπτυξαν προεκλαμψία, σε τρεις η μέση PI κατά την εξέταση του πρώτου τριμήνου βρέθηκε υψηλότερη της 95ης εκατοστιαίας αναλογίας (Σχήμα 1). Το ποσοστό αυτό είναι υψηλότερο από εκείνο των γυναικών ελέγχου (p=0.004) (Πίνακας 2) και αντιστοιχεί σε ευαισθησία 20.0% (95% διάστημα εμπιστοσύνης: 0.04-0.2) για την πρόβλεψη ανάπτυξης προεκλαμψίας. Η θετική προγνωστική αξία (PPV) στο δείγμα της μελέτης ανήλθε σε 5.8% (95% διάστημα εμπιστοσύνης: 0.0-12.1). Η μεταβολή της ευαισθησίας της μεθόδου για διαφορετικά επίπεδα ψευδώς θετικών αποτελεσμάτων στον έλεγχο (false positive rate) απεικονίζεται στο Σχήμα 2 (ROC curve).
Δύο από τις 5 γυναίκες που ανέπτυξαν σοβαρή προεκλαμψία είχαν μέτρηση της μέσης PI >95η εκατοστιαία αναλογία στο 1ο τρίμηνο.

Το ποσοστό αυτό είναι υψηλότερο από εκείνο των γυναικών ελέγχου ($p<0.001$) (Πίνακας 2) και αντιστοιχεί σε ευαισθησία 40.0% για σοβαρή προεκλαμψία (95% διάστημα εμπιστοσύνης 0.0-82.9%) και θετική προγνωστική αξία (PPV) 3.9% (95% διάστημα εμπιστοσύνης 0.0-9.2%). Η μεταβολή της ευαισθησίας της μεθόδου για διαφορετικά επίπεδα ψευδώς θετικών αποτελεσμάτων στον έλεγχο (false positive rate) απεικονίζεται στο Σχήμα 3 (ROC curve). Αφαιρώντας τις 5 ασθενείς με σοβαρή προεκλαμψία από τη συνολική ομάδα των ασθενών που ανέπτυξαν αυτή την επιπλοκή, η διαφορά στη μέση τιμή του PI μεταξύ των υπόλοιπων 10 ασθενών με προεκλαμψία και των γυναικών στην ομάδα ελέγχου παύει να είναι σημαντική ($p=0.129$). Η συνύπαρξη PI>95η εκατοστιαία αναλογία και αμφοτερόπλευρων εγκοπών αυξάνει την ειδικότητα για τη σοβαρή προεκλαμψία αφού εμφανίζεται στο 40% (2/5) των γυναικών με σοβαρή προεκλαμψία έναντι μόνο 3.9% των γυναικών στη ομάδα ελέγχου ($p=0.015$). Η θετική προγνωστική αξία του ευρήματος στον πληθυσμό που μελετήθηκε ανέρχεται σε 5.1%.

4. Πρόβλεψη βραδύτητας της ενδομήτριας ανάπτυξης

Γυναίκες που εμφάνισαν ενδομήτρια βραδύτητα της εμβρυϊκής ανάπτυξης <5η εκατοστιαία αναλογία είχαν υψηλότερη μέση τιμή της μέσης PI σε σχέση με τις γυναίκες ελέγχου ($p=0.005$, 95% διάστημα εμπιστοσύνης για τη διαφορά: 0.063-0.353). Η μέση PI ήταν υψηλότερη από την 95η εκατοστιαία αναλογία σε 10 γυναίκες που εμφάνισαν ενδομήτρια βραδύτητα της ανάπτυξης <5η εκατοστιαία αναλογία. Το ποσοστό αυτό είναι σημαντικά υψηλότερο από αυτό των γυναικών ελέγχου ($p=0.042$) (Πίνακας 2) και αντιστοιχεί σε ευαισθησία 21.3% (95% διάστημα εμπιστοσύνης: 9.6-33.0) και θετική προγνωστική αξία 16.9% (95% διάστημα εμπιστοσύνης 7.4-26.5). Η μεταβολή της ευαισθησίας της μεθόδου για διαφορετικά επίπεδα ψευδώς θετικών αποτελεσμάτων στον έλεγχο (false positive rate) απεικονίζεται στο Σχήμα 4 (ROC curve).

Τέσσερις από τις 13 γυναίκες που εμφάνισαν ενδομήτρια βραδύτητα της εμβρυϊκής ανάπτυξης <3η εκατοστιαία αναλογία είχαν μέτρηση της μέσης PI >95η εκατοστιαία αναλογία στο πρώτο τρίμηνο. Το ποσοστό αυτό είναι σημαντικά υψηλότερο από εκείνο των γυναικών ελέγχου ($p=0.049$) (Πίνακας 2) και αντιστοιχεί σε ευαισθησία 30.8% (95% διάστημα εμπιστοσύνης 5.7-55.8%) και θετική προγνωστική αξία (PPV) 9.2% (95% διάστημα εμπιστοσύνης: 1.5-17.0). Η μεταβολή της ευαισθησίας της μεθόδου για διαφορετικά επίπεδα ψευδώς θετικών αποτελεσμάτων στον έλεγχο (false positive rate) απεικονίζεται στο Σχήμα 5 (ROC curve).

5. Πρόβλεψη διαβήτη της κύησης

Η μέση τιμή του μέσου PI των μητριαίων αρτηριών στο πρώτο τρίμηνο δεν διέφερε σημαντικά μεταξύ των γυναικών που ανέπτυξαν στη συνέχεια διαβήτη της κύησης και στην ομάδα ελέγχου. Καμία από τις γυναίκες αυτές δεν είχε μέτρηση της μέσης PI στο πρώτο τρίμηνο >95η εκατοστιαία αναλογία, με συνέπεια το αντίστοιχο ποσοστό να μη διαφέρει από την ομάδα ελέγχου.

6. Πρόβλεψη αποκόλλησης του πλακούντα

Η μέση τιμή του μέσου PI των μητριαίων αρτηριών στο πρώτο τρίμηνο δεν διέφερε σημαντικά μεταξύ των γυναικών που εμφάνισαν αποκόλληση του πλακούντα και στην ομάδα ελέγχου ($p=0.772$). Σε μία από τις γυναίκες αυτές η μέτρηση της μέσης PI στο πρώτο τρίμηνο βρίσκονταν υψηλότερα από την 95η εκατοστιαία αναλογία, με συνέπεια το αντίστοιχο ποσοστό να μη διαφέρει από την ομάδα ελέγχου ($p=0.350$).

7. Πρόβλεψη ενδομήτριου - νεογνικού θανάτου

Η μέση τιμή του μέσου PI των μητριαίων αρτηριών στο πρώτο τρίμηνο δεν διέφερε σημαντικά μεταξύ των περιπτώσεων με ενδομήτριο / νεογνικό θάνατο και στην ομάδα ελέγχου ($p=0.860$). Σε μία από τις γυναίκες αυτές η μέτρηση της μέσης PI στο πρώτο τρίμηνο βρίσκονταν υψηλότερα από την 95η εκατοστιαία αναλογία, με συνέπεια το αντίστοιχο πο-

σοστό να μη διαφέρει από την ομάδα ελέγχου (p=0.236).

8. Λοιπές επιπλοκές

Στην κατηγορία αυτή περιλήφθηκε μία ετερογενής κατηγορία επιπλοκών με 7 περιπτώσεις μη πρωτεϊνουρικής υπέρτασης της κύησης, 2 περιπτώσεις χρωματοσωμικών ανωμαλιών, 3 περιπτώσεις διακοπής κύησης λόγω συγγενών ανωμαλιών που ανακαλύφθηκαν στο δεύτερο τρίμηνο και 2 περιπτώσεις αυτόματης έκτρωσης σε ηλικία κύησης d20 εβδομάδων. Καμία από τις γυναίκες με υπέρταση της κύησης δεν είχε μέτρηση της μέσης τιμής PI >95η εκατοστιαία αναλογία, με συνέπεια το αντίστοιχο ποσοστό να μη διαφέρει σημαντικά από το αντίστοιχο της ομάδας ελέγχου (p=1.000). Το ίδιο ισχύει και για την παρουσία αμφοτερόπλευρων εγκοπών (p=1.000).

ΣΥΖΗΤΗΣΗ

Στην προοπτική αυτή μελέτη, εξετάσθηκε η πιθανή προγνωστική αξία της υπερηχογραφικής εξέτασης της ροομετρίας Doppler των μητριαίων αρτηριών στο πρώτο τρίμηνο για την πρόβλεψη μαιευτικών επιπλοκών της κύησης. Ο επιπολασμός της προεκλαμψίας στις ανεπτυγμένες χώρες κυμαίνεται συνήθως μεταξύ 2-3%[12]. Η συχνότητα της προεκλαμψίας στον πληθυσμό που μελετήθηκε ανήλθε σε 1.4%. Το ποσοστό αυτό είναι παρόμοιο και λίγο μικρότερο από αυτό πρόσφατης μελέτης ιδίου μεγέθους δείγματος από την περιοχή της Αθήνας (1.8%)[5] και μεγαλύτερης πολυκεντρικής μελέτης από το Λονδίνο (1.8%)[7]. Πέρα από τις γεωγραφικές διαφορές στον επιπολασμό της προεκλαμψίας, ακόμη και σε πολυκεντρικές μελέτες που έχουν γίνει στην ίδια χώρα έχει αναφερθεί ότι ο επιπολασμός της προεκλαμψίας ποικίλλει από κέντρο σε κέντρο, πιθανώς αντανακλώντας αντίστοιχες δημογραφικές διαφορές[13]. Φαίνεται πάντως ότι, ανεξάρτητα από τον επιπολασμό της προεκλαμψίας, 1 στις 4 ως 1 στις 3 περιπτώσεις αφορούν σε σοβαρή προεκλαμψία.

Στο δείγμα της μελέτης μας παρατηρήθηκε ότι η μέση αντίσταση στις μητριαίες αρτηρίες (σταθμισμένη για την ηλικία κύησης και την ηλικία της μητέρας) ήταν υψηλότερη σε κυήσεις που ανέπτυξαν προεκλαμψία σε σχέση με τις μη επιπλεγμένες κυήσεις. Ωστόσο, το εύρημα αυτό οφείλεται στην πραγματικότητα στην υπο-ομάδα των γυναικών που ανέπτυξαν σοβαρή προεκλαμψία (δηλαδή νόσο που εκδηλώθηκε νωρίς και οδήγησε σε πρόωρο τοκετό και /ή σε έμβρυο με ενδομήτρια βραδύτητα της ανάπτυξης), καθώς όταν εξαιρεθούν οι γυναίκες αυτές από τη συνολική ομάδα των ασθενών που ανέπτυξαν προεκλαμψία, οι ασθενείς με προεκλαμψία που απομένουν δεν διαφέρουν σημαντικά στη μέση τιμή PI από την ομάδα ελέγχου. Το αποτέλεσμα αυτό δείχνει ότι η αυξημένη αντίσταση στη ροή στις μητριαίες αρτηρίες ανιχνεύει στην πραγματικότητα τη σοβαρή προεκλαμψία μάλλον παρά το σύνολο των περιπτώσεων

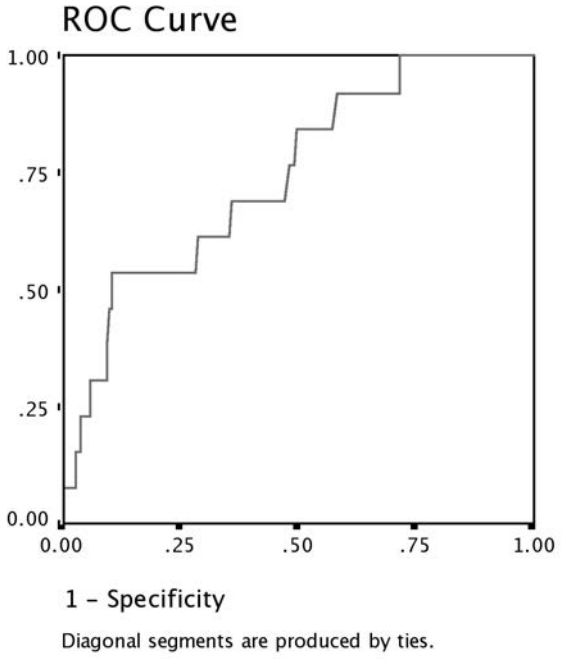

Εμβαδό περιοχής κάτω από την καμπύλη 0.744, SE 0.065, p=0.003

Σχήμα 5. *Μεταβολή της ευαισθησίας του μέσου PI των μητριαίων αρτηριών στην πρόβλεψη ενδομήτριας καθυστέρησης της εμβρυϊκής ανάπτυξης με βάρος γέννησης <3η εκατοστιαία θέση για διαφορετικές τιμές ειδικότητας της εξέτασης (καμπύλη ROC, ειδικότητα= 1 -ποσοστό ψευδώς θετικών αποτελεσμάτων).*

προεκλαμψίας και σε αυτό συμφωνούν και τα αποτελέσματα από τη μελέτη του Λονδίνου[7].

Στην παρούσα μελέτη παρατηρήθηκε ότι η εύρεση PI στις μητριαίες αρτηρίες πάνω από την 95η εκατοστιαία αναλογία (ποσοστό ψευδώς θετικών αποτελεσμάτων 5%) προβλέπει το 20% των περιπτώσεων ενδομήτριας βραδύτητας της ανάπτυξης με βάρος γέννησης <5η εκατοστιαία αναλογία και το 31% των νεογνών με βάρος γέννησης <3η εκατοστιαία αναλογία. Παρόμοια με την προεκλαμψία, η προγνωστική επίδοση της εξέτασης είναι μεγαλύτερη για νόσο μεγαλύτερης βαρύτητας. Όπως και στην προεκλαμψία, το στοιχείο της ανεπαρκούς πλακουντοποίησης και της πλακουντιακής ανεπάρκειας είναι κεντρικό στην ανάπτυξη της ενδομήτριας βραδύτητας της ανάπτυξης[14]. Φαίνεται ότι τόσο η ενδομήτρια βραδύτητα της ανάπτυξης όσο και η προεκλαμψία προέρχονται από μία μητρική προδιάθεση σε δυσλειτουργία του ενδοθηλίου, η οποία συμβάλλει στην ανάπτυξη ανεπαρκούς τροφοβλαστικής διείσδυσης και οδηγεί σε αυξημένη πιθανότητα καρδιαγγειακής νόσου από τη μητέρα αργότερα στη ζωή. Ωστόσο, η προεκλαμψία αναπτύσσεται όταν η παθολογική πλακουντοποίηση συνδυάζεται με την παρουσία μητρικού μεταβολικού συνδρόμου (παχυσαρκία, αντίσταση στη ινσουλίνη/υπεργλυκαιμία, υπερλιπιδαιμία και διαταραχές της πήξης), ενώ επί απουσίας μεταβολικού συνδρόμου αναπτύσσεται ενδομήτρια βραδύτητα της ανάπτυξης. Οι γυναίκες που θα αναπτύξουν προεκλαμψία είναι 5 φορές πιθανότερο να εμφανίζουν παχυσαρκία σε σχέση με γυναίκες με φυσιολογική αρτηριακή πίεση, ενώ, όπως αναμένεται, η ενδομήτρια βραδύτητα της ανάπτυξης είναι συνηθέστερη σε γυναίκες χαμηλού βάρους, ύψους και δείκτη μάζας σώματος. Πραγματικά, από τα στοιχεία του δείγματός αυτής της μελέτης φαίνεται ότι το μέσο βάρος των γυναικών που ανάπτυξαν προεκλαμψία (75.3 kg) ήταν μεγαλύτερο από των γυναικών ελέγχου (63.3 kg) και από εκείνο των γυναικών που απέκτησαν νεογνό με βάρος γέννησης <5η εκατοστιαία αναλογία (62.6 kg).

Σε αντίθεση με την προεκλαμψία και την ενδομήτρια βραδύτητα της ανάπτυξης, τα ευρήματά της μελέτης αυτής έδειξαν ότι η εξέταση με ροομετρία Doppler των μητριαίων αρτηριών στο πρώτο τρίμηνο δεν μπορεί να ανιχνεύσει τις γυναίκες που θα αναπτύξουν διαβήτη της κύησης ή μεμονωμένη αποκόλληση του πλακούντα.

Η συχνότητα του ενδομήτριου / νεογνικού θανάτου στο δείγμα αυτής της μελέτης ήταν 4.6/1000, παρόμοια με το ποσοστό 5/1000 που έχει πρόσφατα περιγραφεί στις ΗΠΑ[15]. Ένα πέμπτο των γυναικών αυτών εμφάνιζε τιμές του δείκτη παλμικότητας υψηλότερες από την 95η εκατοστιαία αναλογία, λόγω όμως του μικρού αριθμού αυτών των περιστατικών τα όρια εμπιστοσύνης ήταν ευρέα και η διαφορά από το αντίστοιχο ποσοστό των γυναικών ελέγχου (5%) δεν κατέστη στατιστικά σημαντική. Ο ενδομήτριος θάνατος αποτελεί μία ανομοιογενή κατηγορία συμβάντων, τα οποία στις μισές περίπου περιπτώσεις παραμένουν ανεξήγητα. Πρόσφατα ωστόσο έχει υποστηριχθεί ότι ακόμη και στις περισσότερες περιπτώσεις θεωρητικά ανεξήγητων ενδομήτριων θανάτων υπάρχει υπόβαθρο ενδομήτριας βραδύτητας της ανάπτυξης, η οποία τελικά εντοπίζεται στο 43% του συνόλου[16]. Από τις μελέτες που εξετάζουν τις μητριαίες αρτηρίες στο πρώτο τρίμηνο[2-7,17], σε καμία δεν δίνονται στοιχεία ξεχωριστά για τον ενδομήτριο θάνατο. Το ποσοστό 20% που προκύπτει από το δείγμα αυτής της μελέτης είναι αναμενόμενο για το σύνολο των περιπτώσεων ενδομητρίου και νεογνικού θανάτου, ο πολύ μικρός όμως αριθμός των ανάλογων περιστατικών αποκλείει τη διενέργεια ανάλυσης υποομάδων.

Γενικότερα, ο μικρός αριθμός των επιπλεγμένων περιστατικών στο δείγμα μας αποτελεί έναν απο τους περιορισμούς της μελέτης, καθώς αναγκατικά οδηγεί στην εμφάνιση ευρέων ορίων αξιοπιστίας, είναι όμως αποτέλεσμα του μικρού επιπολασμού αυτών των επιπλοκών στον ελληνικό χώρο και παρόμοιος με εκείνων άλλων δημοσιευμένων ελληνικών μελετών[5]. Ένας άλλος περιορισμός προέρχεται από τον τρόπο καταγραφής των επιπλοκών, ο οποίος έγινε είτε με την επιστροφή των ερωτηματολογίωψν έκβασης από τις γυναίκες

είτε με τηλεφωνική επικοινωνία μαζί τους, εφόσον δεν είχαν επιστρέψει τα ερωτηματολόγια. Ο τρόπος αυτός καταγραφής είναι λιγότερο αντικειμενικός σε σχέση με την άμεση εξέταση των ιατρικών φακέλων, προσπαθήσαμε όμως να βελτιώσουμε την αξιοπιστία του χρησιμοποιώντας προκαθορισμένες ερωτήσεις σχετικά με μαιευτικές επιλοκές, επικοινωνόντας με τις ασθενείς σε συγκεκριμένες περιπτώσεις και ορίζοντας τις επιπλοκές ενδιαφέροντος με βάση όσο το δυνατόν αντικειμενικά κριτήρια (π.χ. καθυστέρηση της ανάπτυξης μέσω σύγκρισης του βάρους γέννησης με πρότυπους πίνακες, ορισμός σοβαρής προεκλαμψίας με βάση τη συνύπαρξη προεκλαμψίας με καθυστέρηση της ανάπτυξης ή πρόωρη περάτωση του τοκετού και όχι με βάση περιγραφικά στοιχεία από την ασθενή.

Το χρονικό διάστημα των 11 + 0 μέχρι 13 + 6 εβδομάδων προσφέρεται για πληθυσμιακό έλεγχο καθώς έχει καθιερωθεί σαν η πρώτη επίσκεψη στο νοσοκομείο με σκοπό τη μέτρηση της αυχενικής διαφάνειας και το βιοχημικό έλεγχο για χρωματοσωματικές ανωμαλίες[18]. Ως δοκιμασία πληθυσμιακού ελέγχου, και για ποσοστό 5% θετικών αποτελεσμάτων στον έλεγχο, η εξέταση της ροομετρίας Doppler των μητριαίων αρτηριών στο πρώτο τρίμηνο φαίνεται ότι ανιχνεύει περίπου 20% από τις περιπτώσεις που θα εμφανίσουν προεκλαμψία, 40% από αυτές που θα αναπτύξουν βαριά προεκλαμψία, και 20% από εκείνες που θα αποκτήσουν νεογνό με πολύ χαμηλό βάρος γέννησης. Αντίθετα, από το δείγμα της μελέτης δεν προέκυψαν στοιχεία ότι η εξέταση αυτή μπορεί να προβλέψει την ανάπτυξη διαβήτη της κύησης, αποκόλλησης πλακούντα ή την εμφάνιση ενδομητρίου ή νεογνικού θανάτου. Στοιχεία όπως η ηλικία, η εθνικότητα της μητέρας, ο δείκτης μάζας σώματος, το κάπνισμα και το μαιευτικό ιστορικό, σε συνδυασμό με τη ροομετρία Doppler των μητριαίων αρτηριών μπορεί να χρησιμοποιηθούν για τον υπολογισμό του εξατομικευμένου κίνδυνου κάθε ασθενούς για ανάπτυξη προεκλαμψίας[7]. Μελλοντικά η μεθοδολογία αυτή μπορεί να βελτιώσει τα αποτελέσματα του πληθυσμιακού ελέγχου με την επιπρόσθετη χρήση του ιστορικού της μητέρας, βιοφυσικών παραμέτρων[19] (μέση αρτηριακή πίεση, καρδιακή παροχή της μητέρας) και βιοχημικών δεικτών[20].

First-trimester uterine Doppler velocimetry and pregnancy outcome

A. Psara, A. Sotiriadis, E. Sevastopoulou, A. Mamopoulos, V. Karagiannis

3rd Dept of Obstetrics & Gynecological Clinic, University of Thessaloniki

Correspondence: A. Psara, 10 Pavlou Mela str., 54622 Thessaloniki
Tel.: +30 2310-274800, Fax: +30 2310-240997
E-mail: nat@kie.gr

Summary

The objective of this prospective study was to establish the reference values for the resistance indices of the uterine arteries in the first trimester of pregnancy and to examine the possible clinical value of Doppler velocimetry in the prediction of pregnancy complications. Resistance to flow in the uterine arteries was assessed transabdominally with Doppler velocimetry at 11-14 weeks in 1168 women with singleton pregnancies. The mean pulsatility index of the two arteries was calculated and the 95th centile of the uterine mean pulsatility index was used for the prediction of pre-eclampsia, intrauterine growth retardation, gestational diabetes, placental abruption and intrauterine-neonatal death.

Complete outcome information was obtained for 1081 women (follow-up 92.6%). 949 of them (87.8%) did not have any obstetrical complications and constituted the control group. The frequency of pre-eclampsia, intrauterine growth retardation <5th and <10th centile, gestational diabetes, placental abruption and intrauterine-neonatal death were 1.4% ,4.3%, 6.6%, 1.6%, 0,9% and 0.5% respectively. The sensitivity of the mean PI>95th centile for pre-eclampsia, severe pre-eclampsia, intrauterine growth retardation

<5th and <3th centile, was 20%, 40%, 21.3% and 30.8% respectively. Doppler velocimetry did not demonstrate a high predictive value for gestational diabetes, placental abruption and intrauterine-neonatal death.
The sensitivity of the uterine Doppler PI> 95th centile in the prediction of pre-eclampsia and intrauterine growth retardation is lower when the test is carried out at 11-14 weeks rather than at 22-24 weeks. However, Doppler velocimetry of the uterine arteries in the first trimester of pregnancy can still identify 40% and 30.8% of cases of severe pre-eclampsia and severe intrauterine growth retardation. The potential advantage of earlier screening is that prophylactic intervention, such as maternal ingestion of aspirin may be more effective in the subsequent development of pre-eclampsia and intrauterine growth retardation. Screening in the future may be further improved by combining Doppler velocimetry with maternal characteristics and by adding biophysical and biochemical markers to calculate the patient-specific risk for complications associated with impaired placentation.

Key words: Doppler ultrasound, Fetal growth restriction, First trimester, Pre-eclampsia, Screening

Βιβλιογραφία

1.Papageorghiou AT, Yu CKH, Nicolaides KH. The role of uterine artery Doppler in predicting adverse pregnancy outcome. Best Practice & Research Clinical Obstetrics and Gynaecology 2004, Vol 18, No 3, 383-396

2.Martin AM, Bindra R, Curcio P, Cicero S, Nicolaides KH. Screening for pre-eclampsia and fetal growth restriction by uterine artery Doppler at 11-14 weeks of gestation. Ultrasound in Obstetrics and Gynecology 2001; 18: 583-586.

3.Gomez O, Martinez JM, Figueras F, Del Rio M, Borobio V, Puerto B, Coll O, Cararach V, Vanrell JA . Uterine artery Doppler at 11-14 weeks of gestation to screen for hypertensive disorders and associated complications in an unselected population. Ultrasound Obstet Gynecol 2005; 26: 490-494.

4.Dugoff L, Lynch AM, Cioffi-Ragan D, Hobbins J, Schultz LK, Malone FD, D'Alton ME for the FASTER Trial Research Consortium. First trimester uterine artery Doppler abnormalities predict subsequent intrauterine growth restriction. Am J Obstet Gynecol 2005; 193: 1208-1212.

5.Pilalis A, Souka A, Antsaklis P, Basayiannis K, Benardis P, Haidopoulos D, Papantoniou N, Mesogitis S, Antsaklis A. Screening for pre-eclampsia and small for gestational age fetuses at the 11-14 weeks scan by uterine artery Dopplers. Acta Obstetricia et Gynecologica 2007; 86: 530-534.

6.Parra M, Rodrigo R, Barja P, Bosco C, Fernandez F, Munoz H, Soto-Chacon E. Screening test for preeclampsia through assessment of ulteroplacental blood flow and biochemical markers of oxidative stress and endothelial dysfunction. Am J Obstet Gynecol 2005; 193: 1486-1491.

7.Plasencia W, Maiz N, Bonino S, Kaihura C, Nicolaides KH. Uterine artery Doppler at 11+0 to 13+6 weeks in the prediction of pre-eclampsia. Ultrasound Obstet Gynecol 2007; 30: 742-749.

8.Davey EA, MacGillivray I. The classification and definition of the hypertensive disorders of pregnancy. Am J Obstet Gynecol 1988; 158: 892-898.

9.Alexander GR, Himes JH, Kaufman RB, Mor J, Kogan M. A United States national reference for fetal growth. Obstet Gynecol 1996; 87: 163-168.

10. Carpenter MW, Coustan DR. The diagnosis of gestational diabetes. Diabetes Care, 1998; 21: Suppl 2: B5-8.

11. Royston P, Wright EM. How to construct 'normal ranges' for fetal variables. Ultrasound Obstet Gynecol 1998; 11: 30-38.

12. Bellamy L, Casas JP, Hingorani AD, Williams DJ. Pre-eclampsia and risk of cardiovascular disease and cancer in later life: systematic review and meta-analysis. BMJ 2007; 335 (7627):974.

13. Sibai BM, Ewell M, Levine RJ, Klebanoff MA, Esterlitz J, Catalano PM, Golden berg RL, Joffe G. Risk factors associated with preeclampsia in healthy nulliparous women. The Calcium for Preeclampsia Prevention (CPEP) Study Group. Am J Obstet Gynecol 1997; 17(5): 1003-1010.

14. Ness RB, Sibai bm. Shared and disparate components of the pathophysiologies of fetal growth restriction and preeclampsia. Am J Obstet Gynecol 2006; 195(1):

40-49.
15. Minino AM, Heron MP, Murphy SL, Kochanek KD; Centers for Disease Control and Prevention National Center for Health Statistics National Vital Statistics System. Deaths: final data for 2004. Natl Vital Stat REP 2007; 55(19):1-119.
16. Reddy UM. Prediction and prevention of recurrent stillbirth. Obstet Gynecol 2007; 110(50): 1151-1164.
17. Schuchter K, Metzenbauer M, Hafner E, Philioo K. Uterine artery Doppler and placental volume in the prediction of pregnancy complicationw. Ultrasound Obstet Gynecol 2001; 18(6):590-592.
18. Avgidou K, Papageorghiou A, Bindra R, Spencer K, Nicolaides KH. Prospective first-trimester screening for trisomy 21 in 30,564 pregnancies. Am J Obstet Gynecol 2005; 192: 1761-1767.
19. Khaw A, Kametas NA, Turan O, Bamfo JEAK, Nicolaides KH. Maternal cardiac function and uterine artery Doppler at 11-14 weeks in the prediction of pre-eclampsia in nulliparous women. BJOG 2007; 115:369-376.
20. Poon LCY, Maiz N, Valencia C, Plasencia W, Nicolaides KH. First-trimester maternal serum pregnancy-associated plasma protein-A and pre-eclampsia. Ultrasound Obstet Gynecol 2009, 33:23-33.

ΥΠΕΡΗΧΟΓΡΑΦΙΑ ΤΟΜ.6, ΤΕΥΧ.2, ΣΕΛ. 89-96, 2009

Χρήστος Αρναούτογλου[1], Βαλεντίνη Τζιούφα[2], Χαράλαμπος Σταματόπουλος[1], Ανδρέας Σόρτσης[1], Ευστράτιος Ασημακόπουλος[1]

[1]Α' Μαιευτική-Γυναικολογική Κλινική, Α.Π.Θ., Νοσοκομείο Παπαγεωργίου, Περιφερειακή Οδός, Θεσσαλονίκη

[2]Εργαστήριο Γενικής Παθολογίας και Παθολογικής Ανατομικής, Α.Π.Θ., Θεσσαλονίκη

Προγεννητική διάγνωση συγγενούς εμβρυικού αιμαγγειώματος κοιλιακού τοιχώματος

Περίληψη

Τα συγγενή αιμαγγειώματα (ΣΑ) αποτελούν σποραδικές αγγειακές διαμαρτίες. Οι όγκοι αυτοί συναντώνται συχνότερα στο κεφάλι και στον τράχηλο, ενώ είναι πιο σπάνιοι στα άκρα και στον κορμό. Δεν σχετίζονται με άλλες εμβρυικές ανωμαλίες αλλά μπορούν να προσβάλουν όμορα όργανα και να επιδράσουν δυσμενώς στην αναπνοή, την όραση, την κατάποση και την ακοή. Τα μεμονωμένα ΣΑ έχουν την τάση να υποστρέφονται κατά την βρεφική ηλικία, και συχνά δεν προκαλούν επιπλοκές. Υπάρχουν όμως περιπτώσεις που παραμένουν καθόλη την διάρκεια της ζωής. Κατά το πλείστον, η διαμαρτία αυτή έχει καλή πρόγνωση, η οποία εντούτοις, επηρεάζεται από την θέση και το μέγεθος των όγκων. Η θεραπευτική προσέγγιση η οποία θεωρείται πιο ενδεδειγμένη είναι η «αναμονή και παρατήρηση», όμως στα ΣΑ που επιπλέκονται η αντιμετώπιση πρέπει να είναι άμεση, φαρμακευτική ή/και επεμβατική.

Ανακοινώνεται συγγενές αιμαγγείωμα του κοιλιακού τοιχώματος, το οποίο ανιχνεύθηκε μετά από υπερηχογράφημα του δευτέρου τριμήνου. Κατόπιν τερματισμού της κυήσης, η νεκροψία/νεκροτομή επικύρωσε τα υπερηχογραφικά ευρήματα, χωρίς να προσθέσει άλλες συνοδές διαμαρτίες.

Ηθικά και κλινικά διλήμματα εγείρονται για το πια είναι η σωστή αντιμετώπιση αυτών των καταστάσεων που ανευρίσκονται προγεννητικά και αν δικαιολογείται ο τερματισμό της κύησης.

Αλληλογραφία:
Δρ. Χρήστος Αρναούτογλου
Α' Μαιευτική-Γυναικολογική Κλινική, Α.Π.Θ., Νοσοκομείο Παπαγεωργίου, Περιφερειακή Οδός, 56429, Θεσσαλονίκη
Τηλ.: 6948 628681

e-mail:
arnaoutoglou@inbox.com

Κατατέθηκε 18.05.09
Έγινε δεκτή 16.06.09

Λέξεις - κλειδιά: Προγεννητική Διάγνωση, Συγγενείς ανωμαλίες, Αγγειακοί Όγκοι, Υπερηχογράφημα, Εγκυμοσύνη

Εισαγωγή

Τα συγγενή αιμαγγειώματα (ΣΑ) αποτελούν σποραδικές αγγειακές διαμαρτίες. Η παθολογοανατομική περιπλοκότητα των αγγειακών διαμαρτιών δυσχέραινε τη μελέτη τους και την ταξινόμησή τους σε υποομάδες. Από το 1996 η Παγκόσμια Εταιρία Μελέτης των Αγγειακών Ανωμαλιών, ISSVA (International Society for the Study of Vascular Anomalies), ταξινόμησε αυτές τις ανωμαλίες σε α) αγγειακούς όγκους και β) αγγειακές δυσπλασίες[1]. Την πρώτη ομάδα συνιστούν διαμαρτίες που συσχετίζονται με αγγειακό πολλαπλασιασμό, ενώ τη δεύτερη διαμαρτίες στις οποίες διαφοροποιείται η αγγειακή μορφολογία[1]. Η συχνότητα εμφάνισης των αγγειακών όγκων συνιστά το 1,5% του γενικού πληθυσμού[2].

Τα αιμαγγειώματα είναι αγγειακοί όγκοι και συχνότερα απαντώνται σε νεογνική ηλικία (νεογνικά αιμαγγειώματα), οι οποίοι οφείλονται στον πολλαπλασιασμό των κυττάρων του ενδοθηλίου μετά την 10η νεογνική ημέρα και εμφανίζονται πιο συχνά σε νεογνά της λευκής φυλής παρά της μαύρης ή της ασιατικής (10:1)[3]. Παρουσιάζονται πιο συχνά στα θήλεα από ότι στα άρρενα (3:1) νεογνά σε σύγκριση με τα συγγενή αιμαγγειώματα που είναι το ίδιο συχνά στα δύο φύλα (1:1)[3]. Η συχνότητα εμφάνισής τους είναι υψηλή σε πρόωρα νεογνά, βάρους σώματος μικρότερου των 1000 γραμ. (22-30%). Ωστόσο, όταν τα πρόωρα έχουν βάρος σώματος μεγαλύτερου των 1500 γραμ. η συχνότητα εμφάνισής τους είναι όμοια με αυτή των τελειόμηνων νεογνών[4]. Επίσης η πιθανότητα εμφάνισης τους αυξάνει σε νεογνά τα οποία έχουν υποβληθεί σε χρωματοσωματικό έλεγχο με λήψη χοριακών λαχνών. Αυτό το εύρημα ενδυναμώνει την παθοφυσιολογική θεωρία δημιουργίας τους, δηλαδή ότι τα αιμαγγειώματα προέρχονται από κύτταρα τροφοβλάστης που μεταναστεύουν από τον πλακούντα[5]. Ένα άλλο εύρημα που υποστηρίζει αυτήν την θεωρία είναι το γεγονός ότι έχουν εντοπιστεί αντιγόνα (FcγRII, Lewis Y antigen, Merosin) τα οποία εκφράζονται στα αγγεία του πλακούντα και στα νεογνικά αιμαγγειώματα, όχι όμως σε αλλά αγγεία του σώματος[6].

Κατά καιρούς έχει υποτεθεί ότι τα ΣΑ (1% όλων των αιμαγγειωμάτων) αποτελούν παραλλαγή των νεογνικών αιμαγγειωμάτων, αλλά αυτή η υπόθεση είναι υπό αμφισβήτηση λόγω της ύπαρξης ιστοπαθολογικών και ανοσοφαινοτυπικών διαφορών. Σε αντίθεση με τα νεογνικά αιμαγγειώματα, τα ΣΑ αναπτύσσονται κατά τη διάρκεια της ενδομήτριας ζωής και διαχωρίζονται σε αυτά τα οποία υποστρέφονται (κατά την διάρκεια της ενδομήτριας ζωής και έως 2 έτη από την γέννηση)[7] και σε αυτά που δεν υποστρέφονται και συνεπώς πρέπει να εξαιρεθούν χειρουργικά.

Η προγεννητική τους διάγνωση επιτυγχάνεται με υπερηχογραφία και εμφανίζονται ως καλά οριοθετημένες υποηχογενείς περιοχές με πλούσιο αγγειακό δίκτυο. Μπορούν να εμπεριέχουν επασβεστώσεις και λίπος, ιδίως όταν εντοπίζονται όμορα του υποδορίου λίπους.

Έλεγχος της αιματικής ροής τους με υπερηχογραφία Doppler πιστοποιεί την πλούσια αγγείωση και εντοπίζει την τροφοδοτούσα αρτηρία, ενώ εκτίμησή της συνήθως ανιχνεύει αρτηριακή ροή χαμηλής αντίστασης[8]. Ωστόσο, έχει αναφερθεί περίπτωση αιμαγγειωμάτων σε συνδρόμο Klippel-Trenaunay-Weber, στα οποία η αιματική ροή δεν ανιχνευόταν με την μέθοδο Doppler[9]. Για την περαιτέρω διερεύνηση του αγγειακού δικτύου και εντοπισμού της τροφοδοτούσας αρτηρίας, μπορεί να χρησιμοποιηθεί η τρισδιάστατη έγχρωμη Doppler υπερηχογραφία υψηλής ανάλυσης (3D power Doppler HD flow) και η τομογραφική υπερηχογραφική απεικόνιση (TUI), οι οποίες εμφανίζουν εντυπωσιακά αποτελέσματα[10].

Επιπρόσθετα, συχνά απαντάται αρτηριοφλεβώδης επικοινωνία (50%), η οποία φέρεται να είναι το αίτιο εμβρυικής καρδιακής ανεπάρκειας αυξημένης καρδιακής παροχής[11], θρομβοκυττοπενίας και διάχυτης ενδοαγγειακής πήξης (σύνδρομο Kasabach-

***Εικόνα 1**: Υπερηχογράφημα δευτέρου τριμήνου κύησης: Εγκάρσια τομή κοιλιακού τοιχώματος στο ύψος μέτρησης της περιμέτρου της εμβρυικής κοιλιάς.*

***Εικόνα 2**: Εγκάρσια τομή κοιλιακής χώρας. Απεικόνιση μάζας, μεικτής ηχογένειας, στο αριστερό πλάγιο του κοιλιακού τοιχώματος (βέλη).*

Merritt)[12]. Ως συνέπεια των προαναφερόμενων καταστάσεων μπορεί να διαγνωστεί προγεννητικά εμβρυικός ύδρωπας. Στις περιπτώσεις που το αιμαγγείωμα ομοιάζει με άλλη διαμαρτία (αιμαγγείωμα κρανίου - εγκεφαλοκήλη) υιοθετείται η χρήση της μαγνητική τομογραφία του εμβρύου η οποία διευκρινίζει την οριοθέτηση και επικυρώνει τη διάγνωση των ΣΑ[13].

Τα ΣΑ δεν σχετίζονται με άλλες εμβρυικές ανωμαλίες αλλά μπορούν να προσβάλουν όμορα όργανα και να επιδράσουν δυσμενώς στην αναπνοή, την όραση, την κατάποση και την ακοή[14].

Οι όγκοι αυτοί συναντώνται συχνότερα στο κεφάλι και στον τράχηλο (43%), ενώ είναι πιο σπάνιοι στα άκρα (38%) και στον κορμό (19%)[15]. Κατά την αυτοψία παρουσιάζονται ως πορφυρές ή ιώδεις συμπαγείς πλάκες ή μάζες με επιφανειακές τελαγγειεκτασίες και ωχρή άλω, ενώ κατά τη νεογνική περίοδο είναι δυνατόν να εξελκούνται και να προκαλούν αιμορραγίες[16]. Η επιβεβαίωση της διάγνωσης γίνεται παθολογοανατομικά με τον ανοσοφαινοτυπικό δείκτη GLUT1[15], ο οποίος χρωματίζει το 100% των νεογνικών αιμαγγειωμάτων και καθόλου άλλο συγγενή αγγειακό όγκο και με το αντιγόνο Lewis Y το οποίο ενώ εκφράζεται από τα νεογνικά δεν έχει την ιδία απάντηση από τα ΣΑ.

Αναφορά περιστατικού

Δευτεροτόκος έγκυος (32 ετών), κατά την 22η εβδομάδα κύησης υποβλήθηκε σε υπερηχογράφημα ελέγχου ρουτίνας (GE, Voluson 730 Pro, Zipf, Austria) κατά το 2ο τρίμηνο της κύησης, όπως υποδεικνύει το πρωτόκολλο παρακολούθησης εγκυμοσύνης. Η ασθενής αναφέρει ελεύθερο ατομικό, μαιευτικό και οικογενειακό αναμνηστικό. Επίσης, δεν ήταν καπνίστρια, δεν κατανάλωνε αλκοόλη και δεν έκανε χρήση τοξικών ουσιών. Ο προγεννητικός έλεγχος του 1ου τριμήνου (υπερηχογράφημα αυχενικής διαφάνειας) ήταν φυσιολογικός και η κύηση ήταν ανεπίπλεκτος.

Κατά το διακοιλιακό υπερηχογράφημα του δευτέρου τριμήνου (Level II) ανιχνεύθηκε μεικτής ηχογένειας μάζα στο αριστερό πλάγιο του πρόσθιου κοιλιακού τοιχώματος (υποδόριο στρώμα), διαστάσεων 42 x 18 x 40mm (εικ. 1-2), με πλούσιο αγγειακό δίκτυο (εικ. 3), το οποίο δεν εμφανίζεται να επικοινωνεί με τα ομφαλικά αγγεία (εικ. 4). Τα ευρήματα αυτά συνηγορούσαν για ύπαρξη μεγάλου υποδόριου συγγενούς αιμαγγειώματος. Καμία άλλη δομική διαμαρτία ή χρωματοσωμικός δείκτης δεν εντοπίστηκε, πέραν του ενός κομβίου της καρδιάς (golf ball). Η βιομετρία του εμβρύου ήταν εντός φυσιολογικών ορίων για την ηλικία κύησης του εμβρύ-

***Εικόνα 3**: Εγκάρσια τομή κοιλιακής χώρας. Απεικόνιση της αγγείωσης της μάζας με έγχρωμο Doppler.*

***Εικόνα 4**: Εγκάρσια τομή κοιλιακής χώρας. Απεικόνιση της αγγείωσης της μάζας και του ομφαλίου λώρου (βέλη) με έγχρωμο Doppler.*

ου, όπως και ο δείκτης αμνιακού υγρού. Συστήθηκε αμνιοπαρακέντηση λόγω της ύπαρξης του χρωματοσωμικού δείκτη και της προαναφερόμενης μάζας, η οποία και έδειξε φυσιολογικό καρυότυπο θήλεος εμβρύου (46, XX). Οι γονείς ενημερωθήκαν πλήρως για την πρόγνωση της διαμαρτίας αυτής, όπως και για το ενδεχόμενο χειρουργικής αποκατάστασης, εντούτοις αποφάσισαν διακοπή της κύησης σε συμφωνία με την Ελληνική Νομολογία (άρθ.304, παρ.4, Π.Κ.) σχετικά με τη διακοπή της κύησης πριν την 24η εβδομάδα εγκυμοσύνης, λόγω ενδείξεων σοβαρών ανωμαλιών. Η κύηση τερματίστηκε και το θήλυ έμβρυο υποβλήθηκε σε νεκροψία - νεκροτομή (εικ. 5), η οποία επικύρωσε τα υπερηχογραφικά ευρήματα, χωρίς να προσθέσει άλλες συνοδές διαμαρτίες.

Συζήτηση

Τα ΣΑ εμφανίζουν πολλά κοινά χαρακτηρίστηκα με τα νεογνικά αιμαγγειώματα και για αυτό τους έχει αποδοθεί πολλές φορές η συγγένεια τους. Εντούτοις υπάρχουν κάποιες διαφορές οι οποίες ανατρέπουν αυτήν την υπόθεση. Το γεγονός ότι τα μεν συγγενή δημιουργούνται στην ενδομήτρια ζωή, συνήθως υποστρέφονται εντός του πρώτου χρόνου ζωής και δεν χρωματίζονται από τον ανοσοφαινοτυπικό δείκτη GLUT1 εγείρουν ερωτήματα για αν τελικά, αυτοί οι δυο όγκοι είναι δυο διαφορετικές οντότητες με κάποια κοινά στοιχειά.

Τα μεμονωμένα ΣΑ έχουν την τάση να υποστρέφονται κατά την βρεφική ηλικία και συχνά δεν προκαλούν επιπλοκές. Πιο συγκεκριμένα, τα ΣΑ χωρίζονται σε δυο ομάδες (RICH και NICH) ανάλογα με την υποστροφή τους. Τα RICH (Rapidly Involuting Congenital Hemangioma), τα οποία είναι και τα συχνότερα, υποστρέφονται σε ποσοστό 50% κατά το πρώτο έτος ηλικίας και συνήθως εντελώς έως το δεύτερο έτος[17], ενώ τα NICH (Non Involuting Congenital Hemangioma) που είναι αρκετά σπάνια, αρχικά υποστρέφονται μερικώς και στην συνεχεία παραμένουν ως πορφυρές ωοειδείς-κυκλικές μάζες, οι οποίες αυξάνονται αναλογικά με την επιφάνεια σώματος[18].

Εντούτοις, η θέση τους, όπως και το μεγάλο μέγεθος, μπορεί να επηρεάσει την πρόγνωση αυτής της διαμαρτίας. Έχουν αναφερθεί περιστατικά που μεγάλα ΣΑ προκαλούσαν δύσπνοια και δυσκαταποσία λόγω απόφραξης της αεροφόρου οδού και της στοματικής κοιλότητας και διαταραχές στην όραση λόγω μηχανικής βλεφαρόπτωσης. Επίσης, τα ΣΑ τα οποία λόγω θέσεως (κοιλιακό τοίχωμα και άκρα) μπορούν να θεωρηθούν σχετικά ακίνδυνα έχουν αναφερθεί να προκαλούν διαταραχές στην πήξη του αίματος και καρδιακή ανεπάρκεια λόγω αυξημένης καρδιακής παροχής.

Ενώ, η θεραπευτική προσέγγιση η οποία θεωρείται πιο ενδεδειγμένη είναι η «αναμονή και παρατήρηση» (wait n' see)[19-20], στα ΣΑ που επιπλέκονται η αντιμετώπιση πρέπει να είναι άμεση.

Φαρμακευτικά, η χρήση κορτικοστεροειδών εμφανίζει να έχει πολύ καλά αποτελέσματα στην σμίκρυνση των αιμαγγειωμάτων και αποτελεί θεραπεία εκλογής στην κλινική πράξη[21], αν και ο τρόπος με τον οποίο δρουν εν μέρει παραμένει άγνωστος. Η αγωγή τους μπορεί να είναι συστηματική (πρεδνιζολόνη 2-3 mg/kg), με εγχύσεις εντός του όγκου (τριαμσινολόνη 2-3 mg/kg) και τοπική (κλοβετασόλη) για θεραπεία έξι μηνών, ανεξαρτήτως τρόπου χορήγησης. Επίσης, η χρήση της ιντερφερόνης (IFN-α, 2-3x106IU/m^2 επιφανείας σώματος) έχει αποδειχτεί να έχει πολύ καλά αποτελέσματα και αποτελεί θεραπεία δεύτερης γραμμής, όταν ο όγκος δεν απαντά σε θεραπεία κορτικοστεροειδών. Μια τυχαιοποιημένη μελέτη ανέδειξε ότι υποστροφή των όγκων επιτεύχθηκε στο 60% των ασθενών[22]. Ωστόσο η χρήση της πρέπει να γίνεται με σύνεση ιδιαίτερα κατά το πρώτο έτος της ηλικίας καθώς μία μεταανάλυση για την χρήση ιντερφερόνης σε νεογνά κατά το πρώτο έτος τους ανέδειξε ότι προκαλούσε νευρολογικές διαταραχές[23]. Επί πλέον, η χρήση της μπλεομυκίνης με τοπικές εγχύσεις, υποστρέφει τους όγκους, προκαλώντας την ίνωσης τους. Τα αποτελέσματα μιας σειράς περιστατικών καταδεικνύει υποστροφή των αιμαγγειωμάτων σε ποσοστό 85%, αλλά και συσχέτιση με ουλώδη ιστό και υπέρχρωση του δέρματος[24]. Τέλος, έχουν χρησιμοποιηθεί και άλλες φαρμακευτικές ουσίες (βικριστίνη, κυκλοφωσφαμίδη) με καλά αποτελέσματα ωστόσο η αποτελεσματικότητα τους δεν έχει επικυρωθεί από μελέτες[25,26].

Στην περίπτωση που η φαρμακευτική αντιμετώπιση δεν έχει τα ανάλογα αποτελέσματα, χρησιμοποιείται η χειρουργική αφαίρεση. Τα κριτήρια που οδηγούνε σε μια τέτοια θεραπευτική αντιμετώπιση είναι το τοπικό άλγος, το έλκος, η επιπλοκή σε όμορο όργανο και το πιθανό άσχημο αισθητικό αποτέλεσμα. Ωστόσο η χειρουργική αφαίρεση αποφεύγεται

***Εικόνα 5**: Έμβρυο 23 εβδομάδων κύησης με εμφανές μεγάλο αιμαγγείωμα (βέλη) στο αριστερό πλάγιο κοιλιακό τοίχωμα.*

στην περίοδο ανάπτυξης του αιμαγγειώματος διότι μπορεί να επιπλακεί με αθρόα αιμορραγία. Η εξάχνωση με laser χρησιμοποιείται κυρίως σε μικρού μεγέθους αιμαγγειώματα και σε περιπτώσεις εξέλκωσης. Εντούτοις, η αποτελεσματικότητα της μεθόδου δεν έχει πλήρως εξακριβωθεί[27]. Επεμβατικά και υπό ακτινολογικό έλεγχο, χρησιμοποιείται η σκληροθεραπεία, με εγχύσεις αλκοόλης στα περιφερειακά αγγεία. Τέλος, ο εμβολισμός της τροφοδοτούσας αρτηρίας έχει αποδειχτεί ότι μπορεί να αποτελεί την σωτήρια προσέγγιση σε μεγάλα αιμαγγειώματα που επιπλέκονται με σύνδρομο Kasabach-Merritt[28].

Τα ΣΑ είναι οι πιο συχνοί συγγενείς αγγειακοί όγκοι που ανιχνεύονται υπερηχογραφικά κατά την προγεννητική περίοδο. Ωστόσο, υπάρχουν όγκοι με παρόμοια ηχογένεια και εντόπιση, όπως τα λεμφαγγειώματα (μικτοί αγγειακοί-λεμφικοί όγκοί). Μολαταύτα, η πρόγνωση τους διαφέρει από αυτή των ΣΑ, επειδή εμφανίζεται να είναι πιο δυσχερής,

όπως περιγράφεται στην μεγαλύτερη σειρά προγεννητικά διαγνωσμένων περιστατικών[29].
Μια άλλη αγγειακή διαμαρτία, είναι το σύνδρομο Sturge-Weber, το οποίο απαρτίζεται από την ύπαρξη αγγειακών βλαβών στο δέρμα (μέτωπο και πρόσωπο), οφθαλμό και εγκέφαλο. Οι εμφανείς βλάβες στο δέρμα χαρακτηρίζονται ως «κηλίδες από ερυθρό οίνο» (port wine stains), οι οποίες ομοιάζουν στην εμφάνιση με τα ΣΑ[30] και οφείλονται σε διάταση των τριχοειδών αγγείων του δέρματος. Επί πλέον, το σύνδρομο εμφανίζει συμπτωματολογία από του οφθαλμούς με την μορφή γλαυκώματος στην παιδική ηλικία λόγω αυξημένης οφθαλμικής πιέσεως και από το κεντρικό νευρικό σύστημα με την μορφή σπασμών. Η προγεννητική διάγνωση αυτής της κατάστασης είναι αδύνατη.
Ηθικά και κλινικά διλήμματα εγείρονται για το πια είναι η σωστή αντιμετώπιση αυτών των καταστάσεων που ανευρίσκονται προγεννητικά και αν δικαιολογείται ο τερματισμό της κύησης. Παρά το γεγονός ότι τα ΣΑ δεν συσχετίζονται με άλλες εμβρυικές ανωμαλίες και στο πλείστον των περιπτώσεων έχουν καλή πρόγνωση, οι όγκοι αυτοί ταυτοποιούνται μόνο μετά την γένεση[31] του εμβρύου, η πρόγνωση τους είναι εξαρτωμένη από την θέση και μέγεθος τους και το αισθητικό αποτέλεσμα μετεγχειρητικά δεν είναι πάντα ευνοϊκό.

Prenatal Diagnosis of Anterior Abdominal Wall Congenital Hemangioma

Arnaoutoglou C.[1], Tzioufa V.[2], Stamatopoulos C.[1], Sortsis A.[1], Assimakopoulos E.[1]

[1]1st Department of Obstetrics & Gynecology, Papageorgiou Hospital, Aristotle University of Thessaloniki, Periferiakos Str., 56429, Thessaloniki, Greece
[2]Department of Pathology, Aristotle University of Thessaloniki, Thessaloniki, Greece

Correspondence: Dr Christos Arnaoutoglou, PhD
1st Department of Obstetrics & Gynecology, Papageorgiou Hospital, Aristotle University of Thessaloniki, Periferiakos Str., 56429, Thessaloniki, Greece.
Tel.: +30 6948 628681, e-mail: arnaoutoglou@inbox.com

Summary
Congenital hemangiomas (CH) are sporadic vascular malformations. These benigns are usually located at the head and neck region and less often at the extremities and the body. Even though they are not associated with other fetal anomalies, occasionally they may impinge on vital structures and interfere with breathing, vision, eating, or hearing. Isolated CH usually involutes during the neonatal period (Rapid Involuting Congenital Hemangiomas). On the other hand, some of them will never resolve (Non Involuting Congenital Hemangiomas). Generally, the prognosis for such an anomaly is good, but it is dependable on the location and size of the tumor. Treatment for these malformations traditionally includes an initial wait-and-see approach. Medication and surgical treatment is indicated when CH complicates.
We report sonographic prenatal detection of a congenial hemangioma located at the anterior abdominal wall during the second trimester of pregnancy. After the termination of pregnancy, the post mortal examination confirmed the prenatal diagnosis and did not identify any further anomalies.
Ethical and clinical dilemmas rise regarding the appropriate management for prenatally diagnosed cases and if termination of pregnancy is indicated.

Key words: Prenatal Diagnosis, Vascular Malformation, Congenital Hemangioma, Ultrasound v, Pregnancy

---

Βιβλιογραφία

1. Wassef M, Vanwijck R, Clapuyt P, et al. Vascular tumours and malformations, classification, pathology and imaging. Ann Chir Plast Esthet. 2006 Aug-Oct; 51(4-5): 263-81.
2. L.I. Al Gazelle, A.H. Dawodu, K. Sabarinathan, et al.

The profile of major congenital abnormalities in the United Arabian Emirates (UAE) population. J Med Genet. 1995;32:7-13.
3. Pratt AG. Birthmarks in infants. AMA Arch Derm Syphilol. Mar 1953;67 (3):302-5.
4. Amir J, Metzker A, Krikler R, et al. Strawberry hemangioma in preterm infants. Pediatr Dermatol. Sep 1986; 3(4): 331-2.
5. North PE, Waner M, Mizeracki A, et al. A unique microvascular phenotype shared by juvenile hemangiomas and human placenta. Arch Dermatol. 2001;137:559-570.
6. Zhang L, Lin X, Wang W, et al. Circulating level of vascular endothelial growth factor in differentiating hemangioma from vascular malformation patients. Plast Reconstr Surg. Jul 2005;116(1):200-4.
7. Boon LM, Enjolras O, Mulliken JB. Congenital hemangioma: evidence of accelerated involution. J Pediatr. Mar 1996;128(3):329-35.
8. Dubois J, Patriquin HB, Garel L, et al. Soft-tissue hamangiomas in infants and children: Diagnosis using doppler sonography. Am J Roentgenol. 1998;171:247-252.
9. Assimakopoulos E, Zafrakas M, Athanasiades A, et al. Klippel-Trenaunay-Weber syndrome with abdominal hemangiomata appearing on ultrasound examination as intestinal obstruction. Ultrasound Obstet Gynecol 2003; 22: 547-551.
10. Loureiro T, Cunha M, Jesus JM, Beires J, Montenegro N. Congenital abdominal hemangioma: three-dimensional power Doppler imaging and volume acquisition in the assessment of tumor vasculature. Ultrasound Obstet Gynecol. 2008 May;31(5):593-6.
11. Berenguer B, Mulliken JB, Enjolras O, et al. Rapidly involuting congenital hemangioma: clinical and histopathologic features. Pediatr Dev Pathol. 2003 Nov-Dec;6(6):495-510.
12. Blei F, Karp N, Rofsky N, et al. Successful multimodal therapy for kaposiform hemangioendothelioma complicated by Kasabach-Merritt phenomenon: case report and review of the literature. Pediatr Hematol Oncol. Jul-Aug 1998;15(4):295-305.
13. Nyberg DA, McGahan JP, Pretorius DH, Pilu G: Diagnostic Imaging of Fetal Anomalies. Lippincott Williams & Wilkins,Philadelphia,2003;299-302.
14. Orlow SJ, Isakoff MS, Blei F. Increased risk of symptomatic hemangiomas of the airway in association with cutaneous hemangiomas in a "beard" distribution. J Pediatr. Oct 1997;131(4):643-6.
15. Enjolras O, Picard A, Soupre V. Congenital haemangiomas and other rare infantile vascular tumours. Ann Chir Plast Esthet. 2006 Aug-Oct;51(4-5):339-46.
16. Morelli JG, Tan OT, Yohn JJ, et al. Treatment of ulcerated hemangiomas infancy. Arch Pediatr Adolesc Med. Oct 1994;148(10):1104-5.
17. Berenguer B, Mulliken JB, Enjolras O, et al. Rapidly involuting congenital hemangiomas: clinical and histopathologic features. Pediatr Dev Pathol. 2003;6(6):495-510.
18. Enjolras O, Mulliken JB, Boon LM, et al. Non-involuting congenital hemangiomas: a rare cutaneous vascular anomaly. Plast Reconstr Surg. 2001;107(7):1647-1654.
19. Pandey A, Gangopadhyay AN, Upadhyay VD. Evaluation and management of infantile hemangioma: an overview. Ostomy Wound Manage. 2008 May;54(5):16-8, 20, 22-6, 28-9.
20. Achauer BM, Chang CJ, Vander Kam VM. Management of hemangioma of infancy: review of 245 patients. Plast Reconstr Surg. Apr 1997;99(5):1301-8.
21. Sadan N, Wolach B. Treatment of hemangiomas of infants with high doses of prednisone. J Pediatr. Jan 1996;128(1):141-6.
22. Greinwald JH Jr, Burke DK, Bonthius DJ, et al. An update on the treatment of hemangiomas in children with interferon alfa-2a. Arch Otolaryngol Head Neck Surg. 1999;125(1):21-27.
23. Michaud AP, Bauman NM, Burke DK, et al. Spastic diplegia and other motor disturbances in infants receiving interferon-alpha. Laryngoscope. 2004;114 (7):1231-6.
24. Sarihan H, Mocan H, Yildiz K, et al. A new treatment with bleomycin for complicated cutaneous hemangioma in children. Eur J Pediatr Surg.1997;7(3):158-162.
25. Enjolras O, Breviere GM, Roger G, et al. Vincristine treatment for function- and life-threatening infantile hemangioma. Arch Pediatr. 2004;11(2):99-107.
26. Hurvitz SA, Hurvitz CH, Sloninsky L, et al. Successful treatment with cyclophosphamide of life threatening diffuse hemangiomatosis involving the liver. J Pediatr Hematol Oncol. 2000;22(6):527-532.
27. Batta K, Goodyear HM, Moss C, et al. Randomized controlled study of early pulsed dye laser treatment of uncomplicated childhood hemangiomas: results of a 1-year analysis. Lancet. 2002;17;360(9332):521-527.

28. Hosono S, Ohno T, Kimoto H, et al. Successful transcutaneous arterial embolization of a giant hemangioma associated with high-output cardiac failure and Kasabach-Merritt syndrome in a neonate: a case report. J Perinat Med. 1999;27(5):399-403.
29. Connell F, Homfray T, Thilaganathan B, et al. Congenital vascular malformations: a series of five prenatally diagnosed cases. Am J Med Genet A. 2008 Oct 15;146A(20):2673-80.
30. Park C, Bodensteiner JB. An infant with a segmental hemangioma: Sturge-Weber? Semin Pediatr Neurol. 2008 Dec;15(4):164-6.
31. Niechajev IA, Sternby NH. Diagnostic accuracy and pathology of vascular tumours and tumour-like lesions. Chir Plastica. 1983;7(3):153-168.

ΥΠΕΡΗΧΟΓΡΑΦΙΑ ΤΟΜ.6, ΤΕΥΧ.2, ΣΕΛ. 97-105, 2009

Παπουτσής Δ., Παπαντωνίου Ν., Χατζηπαπάς Ι., Σύνδος Μ., Δασκαλάκης Γ, Μεσογίτης Σ., Αντσακλής Α.
Α' Μαιευτική-Γυναικολογική Κλινική Πανεπιστημίου Αθηνών, Νοσοκομείο Αλεξάνδρα

Prune-belly syndrome: Παρουσίαση περιστατικού και ανασκόπηση βιβλιογραφίας

Περίληψη

Το σύνδρομο Prune-Belly (PBS) αποτελεί μια σπάνια συγγενή ανωμαλία η οποία συνίσταται σε ανωμαλία διαπλάσεως των κοιλιακών τοιχωμάτων και σε ανωμαλίες του ουρογεννητικού συστήματος. Η επίπτωση του συνδρόμου αναφέρεται πως είναι 1 ανά 30.000-50.000 ζώντες γεννήσεις και έχουν προταθεί διάφοροι μηχανισμοί για την εξήγηση του συνδρόμου με κυριότερο την απόφραξη της ουρήθρας του εμβρύου. Τα υπερηχογραφικά ευρήματα περιλαμβάνουν την εκσεσημασμένη διάταση του ουροποιητικού συστήματος, την κρυψορχία στα άρρενα έμβρυα, την ύπαρξη ολιγάμνιου λόγω της απόφραξης της ουρήθρας και την παρουσία υποπλασίας των πνευμόνων του εμβρύου. Επίσης, στο 75% των περιπτώσεων υπάρχουν εκδηλώσεις και από άλλα συστήματα όπως την καρδιά, τους πνεύμονες, το σκελετικό σύστημα και το γαστρεντερικό σύστημα.

Τα νεογνά εκείνα που θα γεννηθούν και που δεν φέρουν σοβαρή νεφρική βλάβη και υποπλασία των πνευμόνων θα έχουν ένα φυσιολογικό προσδόκιμο ζωής με συμπτωματολογία ανάλογη με τις συνυπάρχουσες ανωμαλίες από τα άλλα συστήματα (γαστρεντερικό, σκελετικό, καρδιά, ουρογεννητικό σύστημα). Οι ενήλικες μπορεί να παρουσιάζουν σκελετικές ανωμαλίες, ανατομικές ανωμαλίες καρδιάς, νεφρική ανεπάρκεια που χρήζει αιμοκάθαρσης ή μεταμόσχευσης νεφρού, ανωμαλίες γαστρεντερικού που χρήζουν διορθωτικών χειρουργικών επεμβάσεων (όπως κοιλιοπλαστική). Σε ενήλικες με PBS έχει επίσης αναφερθεί υπογονι-

Αλληλογραφία:
Παπουτσής Δημήτρης
Κυδωνιών 27, Τ.Κ. 10443
Σεπόλια, Αθήνα
Τηλ.: 210-5135604, 6936106761

e-mail:
DimitrPapoutsis@in.gr

Κατατέθηκε 15.6.2009
Έγινε δεκτή 15.6.2009

μότητα και στα δύο φύλα, νευροαναπτυξιακή καθυστέρηση και καθυστέρηση της σωματικής ανάπτυξης.
Η πρόγνωση του συνδρόμου Prune-Belly εξαρτάται από την κατάταξη του συνδρόμου (grade 1,2,3). Περισσότερο από το 60% των εμβρύων grade 1 (έμβρυα με νεφρική ανεπάρκεια, υποπλασία πνευμόνων, ολιγάμνιο) πεθαίνει κατά την 1η εβδομάδα της ζωής και καμία θεραπευτική αντιμετώπιση δεν είναι αποτελεσματική. Στα έμβρυα grade 3, ανάλογα με το βαθμό νεφρικής βλάβης μπορεί να μη χρειαστεί καμία παρέμβαση, η πρόγνωση είναι συνήθως καλή με μοναδική εκδήλωση την ήπια υδρονέφρωση του εμβρύου και ως ενήλικας το άτομο βρίσκεται δια βίου σε αυξημένο κίνδυνο ουρολοιμώξεων. Η συνολική θνησιμότητα στο σύνδρομο PBS είναι περίπου 60%.
Παρουσιάζουμε ένα τέτοιο περιστατικό συνδρόμου Prune-Belly το οποίο διεγνώσθη υπερηχογραφικά στις 13 εβδομάδες κύησης με εκσεσημασμένη διάταση της ουροδόχου κύστης.

Λέξεις - κλειδιά: Prune-belly syndrome, διάταση ουροδόχου κύστης, προγεννητική διάγνωση στο 1ο τρίμηνο

Εισαγωγή

Το σύνδρομο Prune-Belly αποτελεί μια σπάνια συγγενή ανωμαλία που περιλαμβάνει ανωμαλίες του ουρογεννητικού συστήματος και ανωμαλίες διαπλάσεως των κοιλιακών τοιχωμάτων. Παρουσιάζουμε ένα τέτοιο περιστατικό το οποίο διεγνώσθη πρώιμα στις 13 εβδομάδες κυήσεως με εκσεσημασμένη διάταση της ουροδόχου κύστης.

Παρουσίαση περιστατικού

Αλλοδαπή γυναίκα 37 ετών (G3P0) προσέρχεται στο νοσοκομείο μας στις 13 εβδομάδες κύησης για τον πρώτο υπερηχογραφικό έλεγχο κυήσεως, ο οποίος αποτελεί και την πρώτη εξέταση προγεννητικού ελέγχου που πραγματοποιεί. Διαπιστώνεται μονήρης κύηση με θετική καρδιακή λειτουργία και υπερηχογραφική ηλικία κυήσεως 13+6 εβδομάδες. Κατά την εξέταση απεικονίζεται κυστικός σχηματισμός εντός της κοιλίας του εμβρύου διαστάσεων 24.9 X 23.5 mm (Εικόνα 1). Η λεπτομερής δισδιάστατη (2D) και τρισδιάστατη (3D) υπερηχογραφική απεικόνιση (Εικόνα 1, 2 και 3) αποκαλύπτει την παρουσία διατεταμένης ουροδόχου κύστης επί άρρενος εμβρύου με διάταση της ουρήθρας σε όλο της το μήκος και απουσία του σημείου «keyhole sign», με φυσιολογικό αμνιακό υγρό παρά το ότι η κύηση ήταν μόλις 13 εβδομάδων, και χωρίς άλλες εμφανείς ανατομικές ανωμαλίες σε αυτήν την εβδομάδα κυήσεως. Με βάση τα παραπάνω τίθεται η διάγνωση συνδρόμου Prune-Belly.
Αποφασίζεται η θεραπευτική διακοπή της κυήσεως με τη χρήση μισοπροστόλης και λίγες ώρες αργότερα γίνεται έξοδος νεκρού άρρενος εμβρύου βάρους 80 gr. Πραγματοποιείται στη συνέχεια μαιευτική απόξεση της κοιλότητας της μήτρας και τα ξέσματα ενδομητρίου μαζί με τον πλακούντα και το κύημα αποστέλλονται για παθολογοανατομική εξέταση. Η ασθενής εξήλθε την επομένη της απόξεσης σε καλή γενική κατάσταση. Η παθολογοανατομική εξέταση επιβεβαίωσε πως πρόκειται για άρρεν έμβρυο.

Συζήτηση

Το σύνδρομο Prune-Belly περιγράφηκε για πρώτη φορά το 1895 από τον Parker[1]. Είναι επίσης γνωστό με την ονομασία Eagle-Barret Syndrome ή triad syndrome[2] και αποτελεί σπάνια συγγενή ανωμαλία η οποία συνίσταται στην εξής τριάδα ευρημάτων[3]: (α) ανωμαλία διαπλάσεως των κοιλιακών τοιχωμάτων, (β) ανωμαλίες του ουροποιητικού συστήματος και (γ) σε αμφοτερόπλευρη κρυψορχία στα άρρενα έμβρυα. Η ονομασία Prune-Belly Syndrome (PBS) προέρχεται από την ιδιαίτερη εμφάνιση της κοιλίας αυτών των εμβρύων η οποία χαρακτηρίζεται από διατεταμένη κοιλιά με δέρμα που φέρει ρυτιδώσεις με ιδιαίτερα λεπτό και χαλαρό μυϊκό τοίχωμα και προσομοιάζει με επιφάνεια δαμάσκηνου (prune-like)[4].

Εικόνα 1: *2D View*

Η επίπτωση του συνδρόμου αναφέρεται πως είναι 1 ανά 30.000-50.000 ζώντες γεννήσεις με το 95% των νεογνών να είναι άρρενα[4]. Έχει βρεθεί πως αυξημένη συχνότητα PBS παρατηρείται στα νεογνά γυναικών νεαρής ηλικίας[5,6]. Επίσης, σε περιπτώσεις διδύμων κυήσεων η επίπτωση είναι 4 φορές μεγαλύτερη σε σχέση με τις μονήρεις κυήσεις (12,2 ανά 100.000 ζώντες γεννήσεις)[7].

Έχουν κατά καιρούς προταθεί διάφοροι μηχανισμοί για την εξήγηση του συνδρόμου PBS. Η πρώτη θεωρία, η οποία διατυπώθηκε

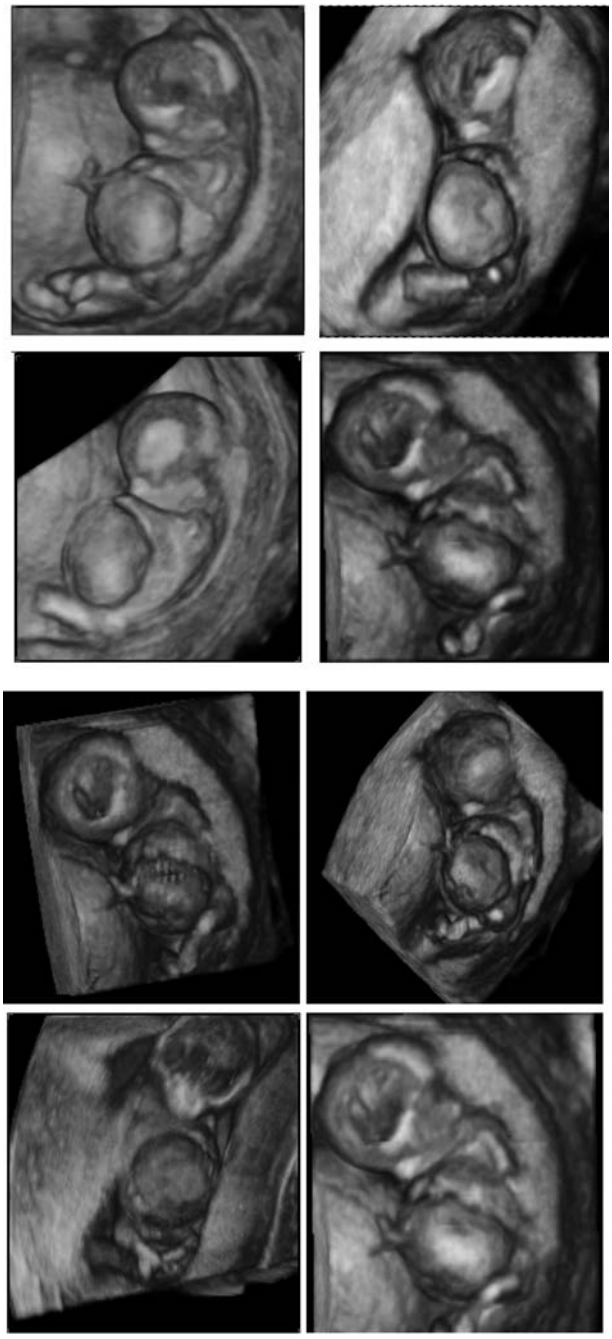

Εικόνα 2: *3D View*

αρχικά το 1903 και σήμερα θεωρείται η επικρατέστερη, αναφέρει πως μεταξύ της 6ης και 8ης εβδομάδας κυήσεως συμβαίνει in utero απόφραξη της ουροδόχου κύστης με αποτέλεσμα τη διάταση του συλλεκτικού συστήματος του ουροποιητικού, την υπερδιάταση της ουροδόχου κύστης, τη συνακόλουθη αδυναμία καθόδου των όρχεων στα άρρενα έμβρυα[8] καθώς και την αδυναμία του κοιλιακού τοιχώματος να αναπτυχθεί. Η απόφραξη αυτή σύμφωνα με τις νεότερες θεωρίες αφορά την απόφραξη της ουρήθρας η οποία και οδηγεί στην υπερδιάταση της ουροδόχου κύστης[3,9,10]. Ο δεύτερος μηχανισμός που αναφέρεται στη βιβλιογραφία αφορά στην ανώμαλη ανάπτυξη του μεσοδέρματος μεταξύ της 6ης και 10ης εβδομάδας κυήσεως η οποία έχει ως αποτέλεσμα την παθολογική ανάπτυξη του ουρογεννητικού συστήματος και των μυών του κοιλιακού τοιχώματος[11,12]. Στη θεωρία αυτή υπάρχει πρωτοπαθής αδυναμία φυσιολογικής ανάπτυξης του κοιλιακού μυϊκού τοιχώματος, ενώ στην προηγούμενη θεωρία της απόφραξης της ουρήθρας η υπερδιατεταμένη ουροδόχος κύστη εμποδίζει την ανάπτυξη των κοιλιακών μυών και επιπλέον οδηγεί σε εκφύλισή τους λόγω πιεστικών φαινομένων[3]. Άλλες θεωρίες πιθανολογούν την ύπαρξη γενετικού ελλείμματος[13] λόγω της καθ' υπεροχήν εκδήλωσης του συνδρόμου στα άρρενα έμβρυα. Επίσης, μια άλλη θεωρία που έχει διατυπωθεί τελευταία αποδίδει την παθογένεση του συνδρόμου στο αυξημένο μέγεθος και τις ανωμαλίες θέσης της αλλαντοΐδος η θεωρία αυτή υποστηρίζεται από την αυξημένη συχνότητα εύρεσης ομφαλοκήλης σε περιπτώσεις με σύνδρομο PBS[14].

Η διάγνωση του συνδρόμου Prune-Belly τίθεται με το υπερηχογράφημα. Δεδομένου του τρόπου φυσιολογικής ανάπτυξης του ουροποιητικού συστήματος στο ανθρώπινο έμβρυο, η πρώτη ένδειξη νεφρικής λειτουργίας παρατηρείται την 11η εβδομάδα κυήσεως (με βάση την τελευταία έμμηνο ρύση) με την εύρεση αυξημένης ποσότητας ούρων εντός της ουροδόχου κύστης[15,16]. Ουροδόχος κύστη πλήρης ούρων μπορεί να ανιχνευτεί στο υπερηχογράφημα νωρίς τη 12η εβδομάδα κυήσεως και στο 100% μετά τη 15η εβδομάδα κυήσεως[17]. Η βιβλιογραφία αναφέρει πως η πρωϊμότερη διάγνωση συνδρόμου PBS που έγινε ήταν στη 12η εβδομάδα κυήσεως[18]. Στο δικό μας περιστατικό η διάγνωση έγινε στις 13+6 εβδομάδες κυήσεως.

Τα υπερηχογραφικά ευρήματα[10,19] του συν-

δρόμου Prune-Belly που χρησιμοποιούνται ως κριτήρια διάγνωσης είναι:

1) Η διάταση του συλλεκτικού συστήματος του ουροποιητικού, που εκδηλώνεται ως
- εκσεσημασμένη διάταση της ουροδόχου κύστης η οποία παρουσιάζει λεπτό τοίχωμα,
- υδρο-ουρητήρας άμφω,
- αμφοτερόπλευρη υδρονέφρωση.
2) Η διάταση σε ολόκληρο το μήκος της ουρήθρας, σε αντίθεση με τη διάταση της οπίσθιας μοίρας της ουρήθρας σε περιπτώσεις βαλβίδων οπίσθιας ουρήθρας. Κατά την υπερηχογραφική απεικόνιση της ουρήθρας μπορεί να είναι δύσκολο να απεικονιστεί το σημείο στένωσης της ουρήθρας.
3) Ολιγάμνιο (υπάρχει συχνά αλλά μπορεί και να απουσιάζει ως εύρημα).
4) Μη κάθοδος των όρχεων (κρυψορχία) στα άρρενα έμβρυα. Μπορεί να είναι δύσκολο να απεικονιστεί σε περιπτώσεις ολιγάμνιου.

Η συνήθης διαφορική διάγνωση του συνδρόμου PBS περιλαμβάνει:

α. Τις βαλβίδες της οπίσθιας ουρήθρας[20].
Στην περίπτωση αυτή απεικονίζεται διάταση μόνο στο οπίσθιο τμήμα της ουρήθρας, ενώ στο σύνδρομο PBS εμφανίζεται διάταση σε ολόκληρο το μήκος της ουρήθρας. Επίσης, σε λοξές τομές της οπίσθιας ουρήθρας-ουροδόχου κύστης, εμφανίζεται μια χαρακτηριστική εικόνα της διατεταμένης οπίσθιας ουρήθρας που θυμίζει εικόνα δίκην «κλειδαρότρυπας» και ονομάζεται «keyhole sign»[21]. Στο σύνδρομο PBS δεν εμφανίζεται «keyhole sign». Στις βαλβίδες της οπίσθιας ουρήθρας, η ουροδόχος κύστη απεικονίζεται με παχύ τοίχωμα σε αντίθεση με το σύνδρομο PBS που η ουροδόχος κύστη έχει λεπτό τοίχωμα. Επίσης, στις βαλβίδες της οπίσθιας ουρήθρας δεν αποτελεί συχνό εύρημα η παρουσία υδρονέφρωσης/υδρο-ουρητήρα.

β. Το σύνδρομο MMIHS
(Megacystis Microcolon Intestinal Hypoperistalsis Syndrome) [22].
Πρόκειται για μια σπάνια συγγενή ανωμαλία

Εικόνα 3: *Σε λοξές τομές φαίνεται πως πρόκειται για άρρεν έμβρυο (Α), η ουρήθρα παρουσιάζει διάταση σε ολόκληρο το μήκος της (Β), και κατά την μετάβαση της ουρήθρας στην ουροδόχο κύστη απουσιάζει το σημείο «keyhole sign» (Γ).*

αγνώστου αιτιολογίας. Χαρακτηρίζεται από διάταση της ουροδόχου κύστης μη-αποφρακτικής αιτιολογίας, υδρονέφρωση και υδροουρητήρα, υποπερισταλτισμό των εντερικών ελίκων και μικρό παχύ έντερο (microcolon). Ο υποκείμενος παθογενετικός μηχανισμός πιστεύεται πως είναι η μυοπάθεια των σπλάγχνων η οποία οδηγεί σε ελαττωμένο μυϊκό τόνο της ουροδόχου κύστης και των εντερικών ελίκων[23]. Η διαφοροδιάγνωση γίνεται από το γεγονός πως στο σύνδρομο MMIHS το αμνιακό υγρό είναι φυσιολογικό και υπάρχει αυξημένη συχνότητα εμφάνισης σε θήλεα (4:1).

Στο δικό μας περιστατικό, η διάγνωση πως πρόκειται για σύνδρομο PBS στηρίχθηκε στα εξής υπερηχογραφικά και ιστολογικά κριτήρια:

1) Στην εκσεσημασμένη διάταση της ουροδόχου κύστης η οποία παρουσίαζε λεπτό τοίχωμα, και στην απουσία του σημείου «keyhole sign» (διαφοροδιάγνωση από βαλβίδες της οπίσθιας ουρήθρας).

Στην Εικόνα 3 φαίνεται σε λοξές τομές πως πρόκειται για άρρεν έμβρυο, η ουρήθρα παρουσιάζει διάταση σε ολόκληρο το μήκος της και κατά την μετάβαση της ουρήθρας στην ουροδόχο κύστη απουσιάζει το σημείο «keyhole sign».

2) Στην παθολογοανατομική εξέταση του κυήματος που έδειξε πως πρόκειται για άρρεν έμβρυο με μη κάθοδο των όρχεων.

Όσον αφορά στα υπόλοιπα ευρήματα του συνδρόμου PBS, αναφέρεται πως στο 30% των περιπτώσεων απουσιάζει τελείως το πρόσθιο κοιλιακό μυϊκό τοίχωμα, το οποίο και αντικαθίσταται από πυκνό συνδετικό ιστό[25]. Σχετικά με τις ανωμαλίες του ουρογεννητικού συστήματος, παρατηρούνται νεφρική δυσπλασία ή υποπλασία, μεγακύστη, διάταση ουρητήρων, διάταση προστατικής ουρήθρας στα άρρενα και υποπλασία του προστάτη αδένα[3]. Στα άρρενα έμβρυα παρατηρείται κρυψορχία στο 95% των περιπτώσεων[4], ενώ σε όλα τα θήλεα έμβρυα παρατηρείται ατρησία της ουρήθρας[25,26] (γεγονός που ενισχύει τη θεωρία περί απόφραξης της ουρήθρας ως κύριου παθογενετικού μηχανισμού του συνδρόμου).

Εκτός από την χαρακτηριστική τριάδα ευρημάτων στο σύνδρομο PBS (ευρήματα από το κοιλιακό τοίχωμα και το ουρογεννητικό σύστημα-κρυψορχία στα άρρενα), αναφέρεται πως στο 75% των περιπτώσεων συνυπάρχουν ανωμαλίες[27] από την καρδιά, τους πνεύμονες, το σκελετικό σύστημα και το γαστρεντερικό σύστημα.

Ανωμαλίες της καρδιάς παρατηρούνται στο 10% των περιπτώσεων PBS και περιλαμβάνουν τον ανοικτό αρτηριακό πόρο, τα ελλείμματα του μεσοκολπικού και μεσοκοιλιακού διαφράγματος και την τετραλογία Fallot[27].

Ανωμαλίες του γαστρεντερικού συστήματος παρατηρούνται στο 30% των περιπτώσεων PBS και περιλαμβάνουν την ανώμαλη στροφή/καθήλωση του εντέρου (malrotation-malfixation)[28], τη συστροφή του εντέρου, την ατρησία του παχέος εντέρου και την ατρησία του πρωκτού[29].

Όσον αφορά τους πνεύμονες, υπάρχει υποπλασία των πνευμόνων ως αποτέλεσμα του ολιγαμνίου που οφείλεται δευτερογενώς στην νεφρική δυσπλασία[30].

Ανωμαλίες του σκελετικού συστήματος παρατηρούνται στο 45% των περιπτώσεων PBS και θεωρείται ότι οφείλονται στην ύπαρξη του ολιγάμνιου[30]. Αυτές περιλαμβάνουν club-foot, Potter's facies, το συγγενές εξάρθρημα ισχίου, την απουσία δακτύλων και άκρων, ύπαρξη σκαφοειδούς θώρακα, σκολίωση, ανωμαλίες θωρακικού κλωβού[31,32].

Η βαρύτητα του συνδρόμου Prune-Belly εξαρτάται από την έκταση και τη σοβαρότητα των ανωμαλιών των νεφρών και των πνευμόνων. Στη βιβλιογραφία αναφέρεται η κατάταξη των περιπτώσεων του συνδρόμου σε τρεις βαθμούς (grades)[4,33] Grade 1, με ολιγάμνιο και υποπλασία των πνευμόνων και Potter's facies. Grade 2, μέτρια προς σοβαρή συμμετοχή του ουροποιητικού συστήματος του εμβρύου, χωρίς υποπλασία των πνευμόνων και χωρίς Potter's facies. Grade 3, ήπια νεφρική συμμετοχή και βλάβη. Με βάση αυτήν την κατάταξη, τα έμβρυα grade 1 πεθαίνουν νωρίς στη νεογνική περίοδο και καμία θεραπευτική αντιμετώπιση δεν είναι αποτελεσματική. Περισσότερο από το 60% αυτών των εμβρύων

πεθαίνει κατά την 1η εβδομάδα της ζωής[34]. Στα έμβρυα grade 3, ανάλογα με το βαθμό νεφρικής βλάβης μπορεί να μη χρειαστεί καμία παρέμβαση, απλά το άτομο βρίσκεται δια βίου σε αυξημένο κίνδυνο ουρολοιμώξεων[4,35]. Η συνολική πάντως θνησιμότητα στο σύνδρομο PBS είναι περίπου 60%[34].

Τα νεογνά εκείνα που θα γεννηθούν και που δεν φέρουν σοβαρή νεφρική βλάβη και υποπλασία των πνευμόνων θα έχουν ένα φυσιολογικό προσδόκιμο ζωής[36] με συμπτωματολογία ανάλογη με τις συνυπάρχουσες ανωμαλίες από τα άλλα συστήματα, όπως το γαστρεντερικό, το σκελετικό, την καρδιά και το ουρογεννητικό σύστημα. Οι ενήλικες μπορεί να έχουν σκελετικές ανωμαλίες, ανατομικές ανωμαλίες καρδιάς, νεφρική ανεπάρκεια που χρήζει αιμοκάθαρσης ή μεταμόσχευσης νεφρού, ανωμαλίες γαστρεντερικού, που χρήζουν διορθωτικών χειρουργικών επεμβάσεων όπως κοιλιοπλαστική[37]. Σε ενήλικες με PBS έχει αναφερθεί επίσης υπογονιμότητα[38] και στα δύο φύλα, νευροαναπτυξιακή καθυστέρηση και καθυστέρηση της σωματικής ανάπτυξης[39].

Στην περίπτωση διάγνωσης του συνδρόμου Prune-Belly η συμβουλευτική προς τους γονείς περιλαμβάνει είτε τη σύσταση για θεραπευτική διακοπή κύησης[5,40], ή εφόσον πληρούνται οι προϋποθέσεις την τοποθέτηση stent μεταξύ ουροδόχου κύστης εμβρύου και αμνιακής κοιλότητας (vesicoamniotic shunt)5. Η επέμβαση αυτή βρίσκεται σε πειραματικό στάδιο και τελείται σε εξειδικευμένα κέντρα και υπάρχουν ήδη αρκετές περιγραφές εφαρμογής της μεθόδου στη βιβλιογραφία με καλά αποτελέσματα[41,42]. Για να γίνει η επέμβαση αυτή θα πρέπει να έχουν αποκλειστεί τυχόν άλλες ανωμαλίες οργάνων και συστημάτων, θα πρέπει να υπάρχει φυσιολογικός καρυότυπος εμβρύου (αμνιοπαρακέντηση ή λήψη χοριακών λαχνών), και με διαδοχικές αναλύσεις ούρων του εμβρύου (επεμβατική μέθοδος) θα πρέπει να έχει αποδειχτεί η φυσιολογική νεφρική λειτουργία του εμβρύου (κριτήρια Johnson et al)[43]. Η τοποθέτηση stent θα πρέπει να γίνεται πριν από τη 18η εβδομάδα κυήσεως και να παραμένει μέχρι τουλάχιστον την 32η-33η εβδομάδα κυήσεως[44]. Ο λόγος είναι πως όσο νωρίτερα γίνει η αποσυμπίεση της ουροφόρου οδού τόσο μικρότερη και αναστρέψιμη είναι η νεφρική βλάβη και επιπλέον η ολοκλήρωση του σχηματισμού του ουροποιητικού συστήματος γίνεται κατά την 20η εβδομάδα κυήσεως[45]. Οι επιπλοκές της επέμβασης που έχουν περιγραφεί περιλαμβάνουν τη μετατόπιση του stent από τη θέση του, τον πρόωρο τοκετό, τον ασκίτη από ούρα του εμβρύου και τη χοριοαμνιονίτιδα[46].

Όσον αφορά τη συμβουλευτική των γονέων για τις επόμενες κυήσεις, ο κίνδυνος επανεμφάνισης του συνδρόμου Prune-Belly είναι στην πραγματικότητα άγνωστος αλλά παρόλα αυτά θεωρείται μικρός. Ωστόσο, έχουν περιγραφεί περιπτώσεις οικογενούς εμφάνισης[13] μέσα στα πλαίσια της ίδιας οικογένειας, προτείνοντας με αυτόν τον τρόπο την ύπαρξη κάποιας μορφής κληρονομικότητας.

Prune-belly syndrome: Case report and review of literature

Papoutsis D., Papantoniou N., Hatzipapas I., Syndos M., Daskalakis G., Mesogitis S., Antsaklis A.

1st Department of Obstetrics and Gynecology, University of Athens, Alexandra Hospital

Correspondence: Dimitris Papoutsis
27 Kidonion Str., Sepolia, Athens, 10443
Tel. + 30 210 5135604, +30 6936106761
E-mail: DimitrPapoutsis@in.gr

Summary

Prune-Belly syndrome is a rare congenital anomaly that consists of abdominal wall deficits and genitourinary malformations. The incidence of the syndrome is 1 per 30.000-50.000 live births and several theories have been reported to explain the pathogenesis of the syndrome with the main theory being the obstruction of the urethra of the fetus. The ultrasonographic findings include the presence

of oligohydramnios (due to the urethral obstruction) and pulmonary hypoplasia. Moreover, in 75% of cases there co-exist anomalies from other systems such as the cardiovascular, skeletal, respiratory and gastrointestinal system. The prognosis depends on the extent of renal failure in the fetus; in cases of normal amniotic fluid index the prognosis is good, whereas if the urinary tract distension is mild then the prognosis is also good with the only manifestation of a mild fetal hydronephrosis. In the case of early urethral obstruction then the prognosis is poor with fetal renal failure, pulmonary hypoplasia, oligohydramnios and the birth of such fetuses results in death within the first week of life. We present the case of a fetus diagnosed with Prune-Belly syndrome which was diagnosed ultrasonographically in the 13th week of gestation with a markedly distended urinary bladder.

Key words: Prune-belly syndrome, urinary bladder distension

Βιβλιογραφία

1. Parker R. Absence of abdominal muscles in an infant. Trans Clin Soc. 1895;28:201-203.
2. Comstock CH, Lee W, Bronsteen RA, Fennell T. Rupture of the fetal abdomen in prune belly syndrome. Ultrasound Obstet Gynecol. 2009 Apr;33(4):487-8.
3. Wheatley JM, Stephens FD, Hutson JM. Prune belly syndrome: ongoing controversies regarding pathogenesis and management. Semin Pediatr Surg 1996; 5: 95-106.
4. Herman TE, Siegel MJ. Prune belly syndrome. J Perinatol. 2009 Jan;29(1):69-71.
5. Leeners B, Sauer I, Schefels J, et al. Prune-belly syndrome: therapeutic options including in utero placement of vesicoamniotic shunt. J Clin Ultrasound. 2000;28:500-506.
6. Baris S, Karakaya D, Usturn E, et al. Complicated airway management in a child with prune-belly syndrome. Paediatr Anaesth. 2001;1 1:501-504.
7. Balaji K, Patil A, Townes P, et al. Concordant prune belly syndrome in monozygotic twins. Urol. 2000;55:949.
8. Woods A, Brandon DH. Prune belly syndrome. A focused physical assessment. Adv Neonatal Care. 2007;7:132-243.
9. Alhawsawi AM, Aljiffry M, Walsh MJ, Peltekian K, Molinari M. Hepatic artery aneurysm associated with prune belly syndrome: a case report and review of the literature. J Surg Educ. 2009 Jan-Feb;66(1):43-7.
10. Van Veldon DJJ, deJong G, vander Wait JJ. Fetal bilateral obstructive uropathy: a series of 9 cases. Pediatr Pathol 1995; 15: 245-258.
11. Lumsden AB, Mattar SG, Allen RC, et al. Hepatic artery aneurysms: the management of 22 patients. J Surg Res. 1996; 60:345-350.
12. Abbas MA, Fowl RJ, Stone WM, et al. Hepatic artery aneurysm: factors that predict complications. J Vasc Surg. 2003;38:41-45.
13. Frydman M, Magenis RE, Mohandas TK, et al. Chromosome abnormalities in infants with prune belly anomaly: association with trisomy 18. Am J Med Genet 1983;15:145.
14. Guvenc M, Guvenc H, Aygun D, Yalcin O, Gaydinc YC, Soylu F. Prune belly syndrome associated with omphalocele in a female newborn. J Pediatr Surg 1995; 30: 896-897.
15. Meizels M. Normal development of the urinary tract. In Walsh PC, Gittes RF, Perlmutter AD, Stamey TA, eds. Campbell's Urology. Philadelphia: WB Saunders, 1986: 1638-64.
16. Romero R, Pilu G, Jeanty P, Hobbins JC. Prenatal diagnosis of congenital anomalies: prune-belly syndrome. In Romero R, Pilu G, Jeanty P, Ghidini A, Hobbins JC, eds. Prenatal Diag1nosis of Congenital Anomalies. Norwalk, Connecticut: Appleton & Lange, 1988:289-90.
17. Shin T, Koyanagi T, Hara K, Kubota S, Nakano H. Development of urine production and urination in the human fetusassessed by real-time ultrasound. Asia Oceania J Obstet Gynaecol 1987;13:473-9.
18. T. Hoshino, Y. Ihara, H. Shirane. Prenatal diagnosis of prune belly syndrome at 12 weeks of pregnancy: case report and review of the literature. Ultrasound Obstet Gynecol 1998;12:362-366.
19. Salihu HM, Tchuinguem G, Aliyu MH, Kouam L. Prune belly syndrome and associated malformations. A 13-year experience from a developing country. West Indian Med J. 2003 Dec;52(4):281-4.
20. Perez-Brayfield MR, Gatti J, Berkman S, Eller D, Broecker B, Massad C, Kirsch A, Smith E. In utero intervention in a patient with prune-belly syndrome

and severe urethral hypoplasia. Urology. 2001 Jun;57(6):1178.
21. Jung E, Won HS, Shim JY, Lee PR, Kim A, Kim KS. Successful outcome following prenatal intervention in a female fetus with bladder outlet obstruction. Prenat Diagn. 2005 Dec;25(12):1107-10.
22. Rolle U, Puri P. Structural basis of voiding dysfunction in megacystis microcolon intestinal hypoperistalsis syndrome. J Pediatr Urol. 2006 Aug;2(4):277-84.
23. White SM, Chamberlain P, Hitchcock R, Sullivan PB, Boyd PA. Megacystis-microcolon-intestinal hypoperistalsis syndrome: the difficulties with antenatal diagnosis. Case report and review of the literature. Prenat Diagn. 2000 Sep;20(9):697-700.
24. Reinberg Y, Shapiro E, Manivel JC, Manley CB, Pettinato G, Gonzalez R. Prune belly syndrome in females: a triad of abdominal musculature deficiency and anomalies of the urinary and genital system. J Pediatr 1991; 118: 395-398.
25. Fisk NM, Dhillon HK, Ellis CE, Nicolini U, Tannirandorn Y, Rodeck CH. Antenatal diagnosis of megalourethra in a fetus with the prune belly syndrome. J Clin Ultrasound 1990;18: 124-8
26. Raman S, Neoh HS, Jayalakshmi P. Prenatal diagnosis of the prune belly syndrome. Int J Feto-Maternal Med 1991;4:53-5
27. Sutherland RS, Mevorach RA, Kogan BA. The prune-belly syndrome: current insights. Pediatr Nephrol 1995;9:770-778.
28. Wright JR, Barth RF, Neff JC, Poe ET, Sucheston ME, Stempel LE. Gastrointestinal malformations associated with prune belly syndrome. Pediatr Pathol 1986; 5: 421-448.
29. Smythe AR. Ultrasonic detection of fetal ascites and bladder dilation with resulting prune belly. J Pediatr 1981; 98: 978-979
30. Megan M. Bogart, M.D., Holly E. Arnold, M.D., and Kenneth E. Greer, M.D. Prune-Belly Syndrome in Two Children and Review of the Literature. Pediatric Dermatology Vol. 23 No. 4 342-345, 2006
31. Loder RT, Guiboux JP, Bloom DA et al. Musculoskeletal aspects of prune-belly syndrome. Am J Dis Child 1992;146:1224-1229.
32. Green NE, Lowery ER, Thomas R. Orthopaedic aspects of prune belly syndrome. J Pediatr Orthop 1993; 13: 496-501.
33. Wright JR, Barth RF, Neff JC, Poe ET, Sucheston ME, Stempel LE. Gastrointestinal malformations associated with prune belly syndrome: 3 cases and review of the literature. Pediatr Pathol 1986; 5: 421-448.
34. Druschel CM. A descriptive study of prune belly in New York State, 1983 to 1989. Arch Pediatr Adolesc Med 1995;149: 70-6.
35. Diamond DA, Blight A, Ransley PG. Hyperammonemic encephalopathy: a complication associated with the prune belly syndrome. J Urol 1989; 142: 361-362.
36. Gonzalez R, Reinberg Y, Burke B et al. Early bladder outlet obstruction in fetal lambs induces renal dysplasia and the prune- belly syndrome. J Pediatr Surg 1990;25:342-345.
37. Fallat ME, Skoog SJ, Belman AB et al. The prune belly syndrome: a comprehensive approach to management. J Urol 1989;142:802-805
38. Reinberg Y, Shapiro E, Manivel JC et al. Prune belly syndrome in females: a triad of abdominal musculature deficiency and anomalies of the urinary and genital systems. J Pediatr 1991;118:395-398.
39. Crankson S, Ahmed S. The prune belly syndrome. Aust NZ J Surg 1992;62:916-921.
40. Cazorla E, Ruiz F, Abad A, et al. Prune belly syn1drome: early antenatal diagnosis. Eur J Obstet Gynecol Reprod Biol 1997;72:31.
41. Freedman AL, Bukowski TP, Smith CA, et al. Fetal therapy for obstructive uropathy: diagnosis specific outcomes. J Urol 1996;156:720.
42. Crombleholme TM, Harrison MR, Golbus MS, et al. Fetal intervention in obstructive uropathy: proglnostic indicators and efficacy of intervention. Am J Obstet Gynecol 1990;162:1239
43. Johnson MP, Bukowski TP, Reitleman C, et al. In utero surgical treatment of fetal obstructive uropathy: a new comprehensive approach to identify appropriate candidates for vesicoamniotic shunt therapy. Am J Obstet Gynecol 1994;170:1770
44. MacMahon RA, Renou PM, Shekleton PA, et al. Severe urethral obstruction diagnosed at 14 weeks'gestation: variability of outcome with and without drainage. Fetal Diagn Ther 1995;10:343.
45. McFadyen IR. Obstruction of the fetal urinary tract: a role for surgical intervention in utero? Br Med J [Clin Res] 1984;288:459
46. Elder JS, Duckett JW Jr, Snyder HM. Intervention for fetal obstructive uropathy: has it been effective? Lancet 1987;2:1007

Ian Donald Course
15-16 Αυγούστου 2009, Agra, India, Tel.: +91 562 2520129

Ian Donald Course
5-6 Σεπτεμβρίου 2009, Agra, India, Tel.: +91 562 2520129

Ian Donald Course
7-8 Σεπτεμβρίου 2009, Nepal, Katmandu, mnmhagra1@gmail.com

European Symposium on Urogenital Radiology
10-13 Σεπτεμβρίου 2009, Αθήνα, esur@prctravel.gr

Hacettepe University Congress of Obstetrics and Gynecology
11-13 Σεπτεμβρίου 2009, Ankara, www.hucog.org

7th European Congress on Reproductive Immunology
17-20 Σεπτεμβρίου 2009, Marathon, Greece, www.es4ri.ru

19th World Congress on Ultrasound in Obstetrics and Gynecology
13-17 Σεπτεμβρίου 2009, Hamburg, Germany, www.isuog.org

15ο Πανελλήνιο Συνέδριο Περιγεννητικής Ιατρικής
18-20 Σεπτεμβρίου 2009, Θεσσαλονίκη Hyatt Hotel, Οργάνωση: MDcongress, Αλ. Παναγούλη 118, 153 43 Αγ. Παρασκευή, Τηλ.: 210.6074200, Fax: 210.6074222, e-mail: md@mdcongress.gr.

2η Εκπαιδευτική Ημερίδα & Πρακτική Άσκηση στην Απεικονιστική Προσέγγιση των Παθήσεων του Μαστού
26 Σεπτεμβρίου 2009, Αθήνα-Χίλτον, Α' Μ/Γ Κλινική Πανεπιστημίου Αθηνών, Γραμματεία: First Conferences & Events, Μιχαλακοπούλου 121, Αθήνα, Τηλ.: 210-7787016, www.firstconferences.gr

Mediterranean Conferences for Reproductive Medicine International Meeting
26-27 Σεπτεμβρίου 2009, Ηράκλειο Κρήτης, Γραμματεία ERA Ltd., Τηλ.: 210-3631690, www.era.gr

XIX FIGO World Congress of Gynecology & Obstetrics
4-9 Οκτωβρίου 2009, Cape Town, South Africa, www.figo2009.org.za, congress@figo.org

16th International meeting of the European Society of Gynaecological Ongology (ESGO)
11-14 Οκτωβρίου 2009, Belgrade, Serbia

3ο Διαπανεπιστημιακό Διανοσοκομειακό Συνέδριο Μαιευτικής Γυναικολογίας
16-18 Οκτωβρίου 2009, Ηράκλειο Κρήτης, Moevenpick Hotel, Οργάνωση: MDcongress, Αλ. Παναγούλη 118, 153 43 Αγ. Παρασκευή, Τηλ.: 210.6074200, Fax: 210.6074222, e-mail: md@mdcongress.gr.

Νεότερες εξελίξεις στην υστεροσκόπηση
17-19 Οκτωβρίου 2009, Α' Μ/Γ Κλινική Πανεπιστημίου Αθηνών, Αμφιθέατρο Νοσ/μείου «Αλεξάνδρα», Οργάνωση: MDcongress, Αλ. Παναγούλη 118, 153 43 Αγ. Παρασκευή, Τηλ.: 210.6074200, Fax: 210.6074222, e-mail: md@mdcongress.g

9th World Congress of Perinatal Medicine
24-28 Οκτωβρίου 2009, Berlin, Germany, www.ctw-congress.de

SIGO 2009
24-28 Οκτωβρίου 2009, Bari, Italy. Sigo2009@gruppotriumph.it

IAPM, Ian Donald Inter-University School of Ultrasound in Medicine &
31 Οκτωβρίου-2 Νοεμβρίου 2009, Erich Saling World School of Perinatal Medicine, Dubrovnik, Croatia, info@wspm-croatia.org

Controversies in Obstetrics, Gynecology & Interfility (COGI)
12-15 Νοεμβρίου 2009, Shangri-La's Kerry Centre Hotel, Beijing, China, www.comtecmed.com

Organization Gestosis
13-15 Νοεμβρίου 2009, Abu Dhabi, UAE, www.gestosis2009.com

Ian Donald School
5-6 Δεκεμβρίου 2009, Αθήνα, Τηλ.: 210-6074200

Fetus as a Patient
25-28 Απριλίου 2010. San Diego, California

EBCOG
5-8 Μαίου 2010, Antwerp, Belgium

11th CONGRESS OF THE EUROPEAN SOCIETY OF CONTRACEPTION AND REPRODUCTIVE HEALTH
19-22 Μαίου 2010, Tth Haque, Netherlands, www.contraception-esc.com/thehaque.htm

ECPM
26-29 Μαίου 2010, Granada - Spain, www.ecpm2010.org

IAPM
22-24 Οκτωβρίου 2010, Osaka, www.fetal-medicine-pooh.ip

www.15perinatal.mdcongress.gr

15ο Πανελλήνιο Συνέδριο Περιγεννητικής Ιατρικής

18-20 Σεπτεμβρίου 2009

Θεσσαλονίκη Ξενοδοχείο **HYATT**

ΟΡΓΑΝΩΣΗ:

Ελληνική Εταιρεία Περιγεννητικής Ιατρικής

ΣΕ ΣΥΝΕΡΓΑΣΙΑ ΜΕ:

- Ελληνική Νεογνολογική Εταιρεία
- Ελληνική Εταιρεία Υπερήχων στη Μαιευτική & Γυναικολογία

ΥΠΟ ΤΗΝ ΑΙΓΙΔΑ:

- Υπουργείου Υγείας, Πρόνοιας και Κοινωνικής Αλληλεγγύης
- Ιατρικής Σχολής Α.Π.Θ.
- Ιατρικής Σχολής Πανεπιστημίου Αθηνών

ΟΡΓΑΝΩΣΗ MD congress

Αλ. Παναγούλη 118, 153 43 Αγ. Παρασκευή
Τηλ.: 210.60.74.200, Fax.: 210.60.74.222
e-mail.: md@mdcongress.gr

GE Healthcare

8th pregnancy week

10th pregnancy week

12th pregnancy week

14th pregnancy week

16th pregnancy week

18th pregnancy week

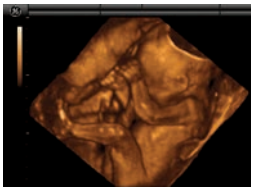
21st pregnancy week

Look, it´s me!

26th pregnancy week

32nd pregnancy week

34th pregnancy week

Αγαπημένη μου Μαμά,

Το μεγαλύτερο θαύμα της ανθρώπινης φύσης συμβαίνει εδώ, ακριβώς κάτω από την καρδιά σου. Είμαι εγώ, το μωρό σου, που μεγαλώνω μέσα σου. Όπως βλέπεις με μοναδικό τρόπο στις τρισδιάστατες υπερηχογραφικές εικόνες, από την αρχή είμαι ένα πολύ μικρό ανθρωπάκι. Τόσο μικρό που μόνο η δική σου συνεχής φροντίδα και προστασία είναι η εγγύηση για μένα και για την ασφάλειά μας. Τώρα μαζι με τον ιατρό σου μπορείς να με βλέπεις σε πραγματικό χρόνο σε κάθε υπερηχογραφική σου εξέταση και να βεβαιώνεσαι για την καλή μου υγεία. Το αισθάνεσαι, πόσο μεγαλώνει ο δεσμός μας κάθε φορά που με βλέπεις στο υπερηχογράφημα 3D;

Σ'ευχαριστώ για την αγάπη σου.
Ανυπομονώ τόσο πολύ να σε δω !!!

GE imagination at work

GE Medical Systems Ελλάς Α.Ε.Ε.
Λ. Κύπρου 156 & Κωνσταντινουπόλεως 91
164 51 Αργυρούπολη, Αθήνα
Τηλ.: 210 9690 990, 210 9690980 • Fax: 210 9625 931
www.gehealthcare.com/grel