ΤΟΜΟΣ 8 • ΤΕΥΧΟΣ 1 • ΙΑΝΟΥΑΡΙΟΣ - **ΜΑΡΤΙΟΣ 2011**

Ελληνικη Εταιρεια Υπερηχων Στη Μαιευτικη & Γυναικολογια
Hellenic Society For Ultrasound In Obstetrics & Gynecology

ΥΠΕΡΗΧΟΓΡΑΦΙΑ

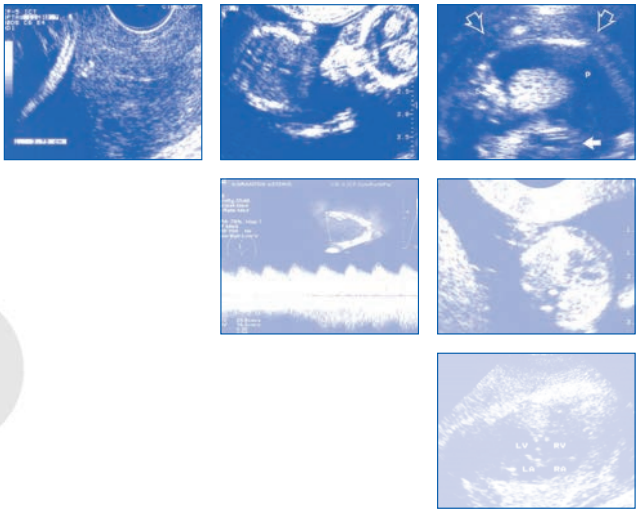

Περιεχόμενα

Μη άνοσος εμβρυικός ύδρωπας

Ωοθηκικό τεράτωμα και κύηση:
Ο ρόλος της τρισδιάστατης απεικόνισης

Υπερηχογραφική ανίχνευση ελαττωματικού ουροκαθετήρα

Ανασκόπηση της προγεννητικής διάγνωσης του αριστερού κολπικού ισομερισμού

ΠΕΡΙΟΔΙΚΟ ΤΗΣ ΕΛΛΗΝΙΚΗΣ ΕΤΑΙΡΕΙΑΣ ΥΠΕΡΗΧΩΝ ΣΤΗ ΜΑΙΕΥΤΙΚΗ & ΓΥΝΑΙΚΟΛΟΓΙΑ

Διευθυντής Σύνταξης:
Α. Αντσακλής

Αν. Διευθυντής Σύνταξης:
Α. Αθανασιάδης

ΠΛΗΡΩΜΕΝΟ ΤΕΛΟΣ
Ταχ. Γραφείο ΚΕΜΠ.ΑΘ
Αριθμός Άδειας 4763
ΠΕΡΙΟΔΙΚΑ (Α+Γ) ΕΦΗΜΕΡΙΔΕΣ ΕΚΔΟΤΩΝ
ΕΛΤΑ Hellenic Post
MDcommunications
ΕΝΤΥΠΟ ΚΛΕΙΣΤΟ ΑΡ. ΑΔΕΙΑΣ 1672/02 ΚΔΑ
ΑΛ. ΠΑΝΑΓΟΥΛΗ 118, ΑΓ. ΠΑΡΑΣΚΕΥΗ 153 43
ΚΩΔΙΚΟΣ ΜΜΕ 7216

ISSN 1109-9267

κορυφαία εκλογή!

Legofer

Πρωτεϊνοπλεκτρικός σίδηρος

Δοκιμασμένα πρώτο!

LG10/09

Product marketed under license of Italfarmaco SpA-Italy

ELPEN

ELPEN Α.Ε. Φαρμακευτική Βιομηχανία
Γραφεία Επιστημονικής Ενημέρωσης, Σεβαστείας 11, 115 28 Αθήνα, Τηλ.: 210 74 88 711
Εθνικής Αντιστάσεως 114, 551 34 Θεσσαλονίκη, Τηλ.: 2310 459 920-1

www.elpen.gr

ISO 9002

FlyingColours

ΥΠΕΡΗΧΟΓΡΑΦΙΑ

ISSN 1109-9267

ΤΡΙΜΗΝΙΑΙΑ ΕΚΔΟΣΗ

ΠΕΡΙΟΔΙΚΟ ΤΗΣ ΕΛΛΗΝΙΚΗΣ ΕΤΑΙΡΕΙΑΣ ΥΠΕΡΗΧΩΝ ΣΤΗ ΜΑΙΕΥΤΙΚΗ & ΓΥΝΑΙΚΟΛΟΓΙΑ

ΔΙΟΙΚΗΤΙΚΟ ΣΥΜΒΟΥΛΙΟ

ΠΡΟΕΔΡΟΣ :
Αντσακλής Αριστείδης
ΑΝΤΙΠΡΟΕΔΡΟΣ:
Μπότσης Δημήτριος
ΓΡΑΜΜΑΤΕΑΣ:
Αθανασιάδης Απόστολος
ΤΑΜΙΑΣ:
Δασκαλάκης Γεώργιος
ΜΕΛΟΣ:
Σκέντου Χαρά

ΣΥΝΤΑΞΗ

ΔΙΕΥΘΥΝΤΗΣ ΣΥΝΤΑΞΗΣ
Αντσακλής Αριστείδης

ΑΝΑΠΛΗΡΩΤΗΣ ΔΙΕΥΘΥΝΤΗΣ
Αθανασιάδης Απόστολος

ΥΠΕΥΘΥΝΟΙ ΥΛΗΣ
Μεσογίτης Σπυρίδων
Παπαντωνίου Νικόλαος
Σκέντου Χαρά

ΣΥΝΤΑΚΤΙΚΗ ΕΠΙΤΡΟΠΗ
Αναστασάκης Ελευθέριος
Ασημακόπουλος Ευστράτιος
Γεωργαδάκης Γεώργιος
Δασκαλάκης Γεώργιος
Ζαβλανός Απόστολος
Θεοδωρά Μαριάννα
Καλμαντής Κωνσταντίνος
Κασσάνος Δημήτριος
Μακρυδήμας Γεώργιος
Μπότσης Δημήτρης
Σαρηκώστας Δημήτρης
Σηφάκης Σταύρος
Σωτηριάδης Αλέξανδρος
Τζίωτης Ιωάννης
Τσάπανος Βασίλειος

ΙΔΙΟΚΤΗΣΙΑ ΚΑΙ ΣΥΝΤΑΞΗ

ΕΛΛΗΝΙΚΗ ΕΤΑΙΡΕΙΑ ΥΠΕΡΗΧΩΝ ΣΤΗΝ ΜΑΙΕΥΤΙΚΗ ΚΑΙ ΓΥΝΑΙΚΟΛΟΓΙΑ

ΕΚΔΟΤΗΣ

Αριστείδης Αντσακλής,
Καθηγητής Μαιευτικής και Γυναικολογίας Πανεπιστημίου Αθηνών
Νοσοκομείο «ΑΛΕΞΑΝΔΡΑ», Βασ. Σοφίας 80, 11528 Αθήνα
Τηλ.: 210-7708749 Fax: 210-7787317
E-mail: aantsak@med.uoa.gr

Copyright:

ΕΛΛΗΝΙΚΗ ΕΤΑΙΡΕΙΑ ΥΠΕΡΗΧΩΝ ΣΤΗΝ ΜΑΙΕΥΤΙΚΗ ΚΑΙ ΓΥΝΑΙΚΟΛΟΓΙΑ

ΣΥΝΤΟΜΟΣ ΤΙΤΛΟΣ:

Υπερηχ.

Η «ΥΠΕΡΗΧΟΓΡΑΦΙΑ» είναι τριμηνιαία έκδοση της Ελληνικής Εταιρείας Υπερήχων στη Μαιευτική και Γυναικολογία. Αποτελεί επίσημο όργανο της Εταιρείας και έχει σκοπό την ενημέρωση των ιατρών Μαιευτήρων-Γυναικολόγων επί θεμάτων Υπερηχογραφίας.

Τα δημοσιευμένα άρθρα είναι ιδιοκτησία του περιοδικού «ΥΠΕΡΗΧΟΓΡΑΦΙΑ» και απαγορεύεται η μερική ή/και ολική αναδημοσίευση τους, χωρίς την έγγραφη συγκατάθεση της Συντακτικής Επιτροπής.

Οι απόψεις των συντακτών των δημοσιευμάτων δεν αποτελούν αναγκαία τις απόψεις του εκδότη και του ιδιοκτήτη του περιοδικού (Ελληνική Εταιρεία Υπερήχων στη Μαιευτική & Γυναικολογία)

ΣΥΝΔΡΟΜΕΣ

Το περιοδικό διανέμεται δωρεάν στα μέλη της Εταιρείας.
Η ετήσια συνδρομή για μη μέλη ανέρχεται σε 40€.
Το ποσό αυτό καλύπτει και τα ταχυδρομικά έξοδα αποστολής των 4 ετησίων τευχών.
Συνδρομές βιβλιοθηκών : 60€ ετησίως
Συνδρομές εξωτερικού : 80€ ετησίως

ΓΡΑΜΜΑΤΕΙΑ

Ελληνική Εταιρεία Υπερήχων στην Μαιευτική και Γυναικολογία,
Λαμψάκου 11, 11528 Αθήνα.
Τηλ/Fax: 210-7787317
e-mail: hellenicultrasound@yahoo.gr

ΕΠΙΜΕΛΕΙΑ ΕΚΔΟΣΗΣ

MD communications
Αλ. Παναγούλη 118, Αγ. Παρασκευή 153 43. Τηλ: 210-6835999, Fax: 210-6836077
e-mail: md@mdcom.gr

ULTRASOUND

ISSN 1109-9267

PUBLISH FOUR TIMES EACH YEAR

OFFICIAL JOURNAL OF HELLENIC SOCIETY FOR ULTRASOUND IN OBSTETRICS & GYNECOLOGY

EXECUTIVE COMMITEE

PRESIDENT
Antsaklis Aristidis
VICE PRESIDENT
Botsis Dimitrios
SECRETARY
Athanasiadis Apostolos
TREASURER
Daskalakis Georgios
MEMBER
Skentou Chara

EDITORIAL BOARD

EDITOR-IN-CHIEF
Antsaklis Aristidis

ASSOCIATE EDITOR
Athanasiadis Apostolos

ASSISTANT EDITORS
Messogitis Spiridon
Papantoniou Nikolaos
Skentou Chara

MEMBERS
Anastasakis Eleftherios
Asimakopoulos Efstratios
Georgadakis Georgios
Daskalakis Georgios
Theodora Marianna
Kalmantis Konstantinos
Kassanos Dimitrios
Makridimas Georgios
Mpotsis Dimitris
Sarikostas Dimitrios
Sifakis Stavros
Sotiriadis Alexandros
Tziotis Ioannis
Tsapanos Vasilios
Zavlanos Apostolos

PROPERTY AND EDITING

HELLENIC SOCIETY FOR ULTRASOUND IN OBSTETRICS & GYNECOLOGY

PUBLISHER

Prof. Aristidis Antsaklis,
Department of Obstetrics and Gynaecology, University of Athens
"ALEXANDRA" Hospital, Vas. Sofias 80, 11528 Athens
Tel. +30210.7708749 Fax.+30210.7787317
E-mail: aantsak@med.uoa.gr

Copyright:

HELLENIC SOCIETY FOR ULTRASOUND IN OBSTETRICS & GYNECOLOGY

SHORT TITLE

Hel. Ultras.

The "ULTRASOUND" publishes four times each year by HELLENIC SOCIETY FOR ULTRASOUND IN OBSTETRICS & GYNECOLOGY. It is an official implement of this society and its goal to inform Obstetricians and Gynecologists about Ultrasound topics.

The published articles is property of the "ULTRASOUND" journal and partial or total republishing is forbidden without written assent of the Editorial Board.

The opinions of the author's publications do not constitute necessarily the opinions of the publisher and owner of the journal
(Hellenic Society for Ultrasound in Obstetrics & Gynecology)

SUBSCRIPTIONS

The journal is distributed free to the members of the society.
The annual subscription for non-members is 40€.
The postage of the 4 annual issues are included to this amount.
Library subscriptions: 60€ annual
Abroad subscriptions: 80€ annual

SECRETARIAR

HELLENIC SOCIETY FOR ULTRASOUND IN OBSTETRICS & GYNECOLOGY
Lampsakou 11, 11528 Athens
Tel/Fax: +30210.7787317
E-mail: hellenicultrasound@yahoo.gr

RENSPONSIBLE FOR EDITION

MD communications
118 Al. Panagouli str., 153 43 Ag. Paraskevi, Athens, Greece
Tel.+30210.6835999, Fax:+30210.6836077, E-mail: md@mdcom.gr

edomed
ΙΑΤΡΙΚΑ ΣΥΣΤΗΜΑΤΑ

Ob/Gyn

Διαγνωστικός Εξοπλισμός Ιατρείου

ΥΠΕΡΗΧΟΤΟΜΟΓΡΑΦΟΙ esaote (ΚΑΙΝΟΥΡΓΙΟΙ-ΜΕΤΑΧΕΙΡΙΣΜΕΝΟΙ)

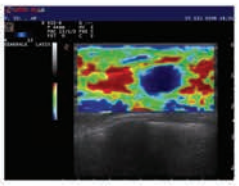

elaXto

...και φορητός

MyLab GOLD PLATFORM

MyLab™50 XVision

MyLab™25Gold

MyLab™40

MyLab™20Plus

MyLab™Five

X4D

ΛΟΙΠΟΣ ΕΞΟΠΛΙΣΜΟΣ ΙΑΤΡΕΙΟΥ

- **BOOM**
- **ΚΛΙΒΑΝΟΙ**
- **ΚΟΛΠΟΣΚΟΠΕΙΑ**
- **ΚΑΡΔΙΟΤΟΚΟΓΡΑΦΟΙ**
- **ΠΛΑΓΙΟΣ ΦΩΤΙΣΜΟΣ**
- **ΕΞΕΤΑΣΤΙΚΑ ΚΡΕΒΒΑΤΙΑ**
- **ΣΚΑΜΠΟ**

ΑΝΤΙΠΡΟΣΩΠΟΙ ΤΗΣ ESAOTE ΓΙΑ ΤΗΝ ΕΛΛΑΔΑ:

EDOMED Ε.Π.Ε.

Λ. Μεσογείων 20, 11527 Αθήνα
Τηλ.: 210 7799288 Fax: 210 7718179
E-mail: sales@edomed.gr , www.edomed.gr

ΕΤΑΙΡΕΙΑ ΜΕ ΣΥΣΤΗΜΑ ΠΟΙΟΤΗΤΑΣ EN ISO 9001 ΕΚΕΒΥΛ

Ελληνική
Εταιρεία
Περιγεννητικής
Ιατρικής

16ο ΠΑΝΕΛΛΗΝΙΟ ΣΥΝΕΔΡΙΟ ΠΕΡΙΓΕΝΝΗΤΙΚΗΣ ΙΑΤΡΙΚΗΣ

21-23 Οκτωβρίου 2011

ΑΘΗΝΑ

Μέγαρο Διεθνές
Συνεδριακό Κέντρο Αθηνών

MD congress | Αλ. Παναγούλη 118, 153 43 Αγ. Παρασκευή, Τηλ.: 210 6074 200, e-mail: md@mdcongress.gr

www.16perinatal.mdcongress.gr

MATERNAL PRO

ΓΥΝΑΙΚΟΛΟΓΙΚΟ / ΜΑΙΕΥΤΙΚΟ

Ολοκληρωμένο σύστημα αρχειοθέτησης

Πλήρως Ανανεωμένη & Εύχρηστη Παραμετρική Εφαρμογή
Νέα έκδοση 6.0

Το **Maternal Pro 6.0** είναι ένα σύγχρονο ειδικό πρόγραμμα Ηλεκτρονικών Υπολογιστών που δημιουργήθηκε μετά από μακροχρόνια προσπάθεια και μελέτη.

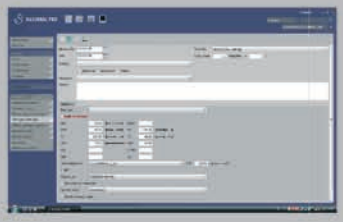

- **Δυνατότητα παρακολούθησης τεχνητής Γονιμοποίησης (IVF)**
- **Δυνατότητα παρακολούθησης και Ελέγχου Μαστού**
- **Δυνατότητα σύνδεσης πολλαπλών Ιατρικών Μηχανημάτων**
- **Προσαρμοσμένες εκτυπώσεις στις ανάγκες του εργασιακού περιβάλλοντος**
- **Παραμετροποίηση Απαντήσεων-Γνωματεύσεων**



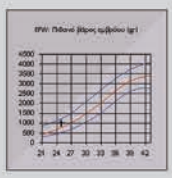

DESIGN AND DEVELOPMENT IN MOTION

NOON

ΟΡΓΑΝΩΣΗ ΚΑΙ ΕΠΙΚΟΙΝΩΝΙΑ

Με στόχο την παροχή ολοκληρωμένων υπηρεσιών και λύσεων, η **Noon Πληροφορική**, ξεκινώντας με αξιόπιστες εφαρμογές φτάνει έως τις πλέον αποδοτικές προτάσεις επικοινωνίας.

WEB

- **Δημιουργία Ιστοσελίδων**
- **Φιλοξενία/e-mail**
- **Optimization Ιστοσελίδων**
- **Newsletter**

CORPORATE

- **Σχεδιασμός Λογοτύπου και Εμβλήματος**
- **Ανάπτυξη Εταιρικής Ταυτότητας (Επαγγελματικές Κάρτες, Επιστολόχαρτα, Φάκελοι, Folder κτλ)**
- **Σχεδιασμός Καταχωρίσεων**
- **Σχεδιασμός και Εκτύπωση Εντύπων**
- **Δημιουργία Εκθεσιακών Περιπτέρων**

Αποκτήστε προβάδισμα μαζί μας

Δημιουργήστε τη δική σας εταιρική ταυτότητα, με τα προνομιακά πακέτα τιμών που προσφέρουμε στους πελάτες μας.

NOON ΠΛΗΡΟΦΟΡΙΚΗ Α.Ε.
Αχαρνών 276, 112 53 Αθήνα
Tel.: 210 9312801(2), Fax: 210 9329621
E-mail: info@noon.gr, URL: www.noon.gr

Ian Donald Greek Branch
INTER-UNIVERSITY SCHOOL OF MEDICAL ULTRASOUND

5th ADVANCED COURSE OF ULTRASOUND IN OBSTETRICS AND GYNECOLOGY

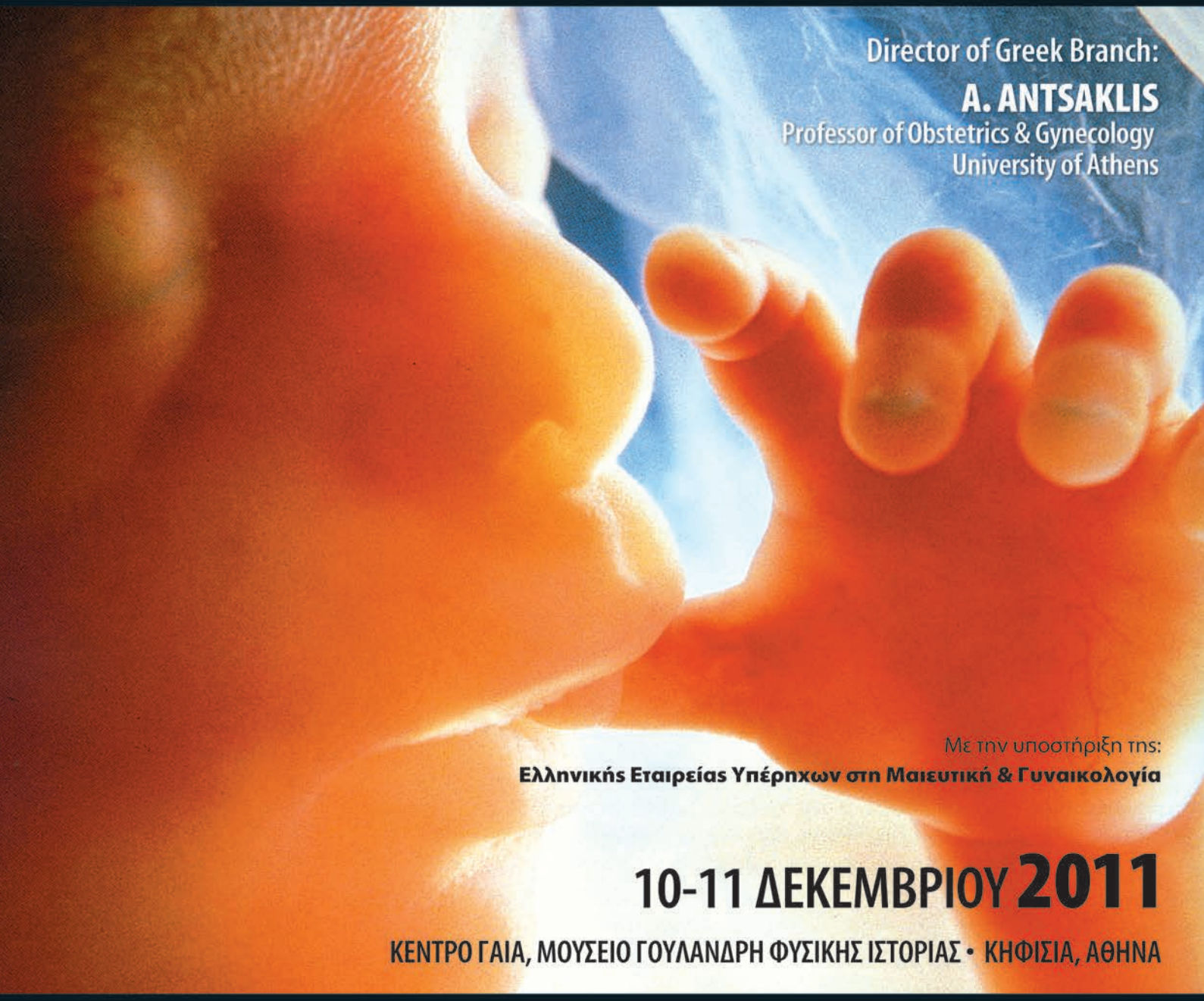

Director of Greek Branch:
A. ANTSAKLIS
Professor of Obstetrics & Gynecology
University of Athens

Με την υποστήριξη της:
Ελληνικής Εταιρείας Υπέρηχων στη Μαιευτική & Γυναικολογία

10-11 ΔΕΚΕΜΒΡΙΟΥ 2011

ΚΕΝΤΡΟ ΓΑΙΑ, ΜΟΥΣΕΙΟ ΓΟΥΛΑΝΔΡΗ ΦΥΣΙΚΗΣ ΙΣΤΟΡΙΑΣ • ΚΗΦΙΣΙΑ, ΑΘΗΝΑ

www.iandonald2011.mdcongress.gr

MD congress ΑΛ. ΠΑΝΑΓΟΥΛΗ 118, ΑΓ. ΠΑΡΑΣΚΕΥΗ, 153 43 • ΤΗΛ.: 210 6074200 • E-MAIL: md@mdcongress.gr

ΥΠΕΡΗΧΟΓΡΑΦΙΑ

Τόμος 8, Τεύχος 1, Ιανουάριος - Μάρτιος 2011

ΠΕΡΙΕΧΟΜΕΝΑ

01 ***Μη άνοσος εμβρυικός ύδρωπας***
Ιαβάτσο Χ., Μπότσης Δ.

09 ***Ωοθηκικό τεράτωμα και κύηση: Ο ρόλος της τρισδιάστατης απεικόνισης***
Καλμαντής Κ., Αντσακλής Α.

15 ***Υπερηχογραφική ανίχνευση ελαττωματικού ουροκαθετήρα***
Τσόμπος Κ.

19 ***Ανασκόπηση της προγεννητικής διάγνωσης του αριστερού κολπικού ισομερισμού***
Πεπές Σ., Γερμανάκης Ι., Σηφάκης Σ.

27 ***Προσεχή συνέδρια***

ULTRASOUND

Volume 8, No 1, January - March 2011

CONTENTS

01 ***Non immune hydrops faetalis: From diagnosis to management***
Iavazzo C., Botsis D.

09 ***Three Dimensional imaging and ovarian teratoma in pregnancy. A case report.***
Kalmantis K., Antsaklis A.

15 ***Faulty indwelling urinary catheter ultrasonic detection***
Tsompos C.

19 ***A review of left atrial isomerism antenatal detection***
Pepes S., Germanakis I., Sifakis S.

27 ***Forthcoming congresses***

ΥΠΕΡΗΧΟΓΡΑΦΙΑ ΤΟΜ.8, ΤΕΥΧ.1, ΣΕΛ. 01-07, 2011

Ιαβάτσο Χ., Μπότσης Δ.
Β' Μαιευτική και Γυναικολογική Κλινική Πανεπιστημίου Αθηνών, Αρεταίειο Νοσοκομείο

Μη άνοσος εμβρυικός ύδρωπας

Περίληψη
Ο εμβρυϊκός ύδρωπας μπορεί να διακριθεί σε ανοσολογικής και μη αιτιολογίας. Η παθογένεια του μη άνοσου εμβρυϊκού ύδρωπα εξηγείται με τη συμμετοχή μιάς ή περισσοτέρων από τις επόμενες 4 καταστάσεις: α) σοβαρή αναιμία, β) αιμοδυναμική δυσλειτουργία, γ) υποπρωτεϊναιμία και δ) λεμφαγγειακή δυσπλασία. Τα κύρια αίτια είναι οι χρωμοσωμικές ανωμαλίες, οι συγγενείς ανωμαλίες, οι φλεγμονές, ενώ σε μεγάλο ποσοστό είναι αγνώστου αιτιολογίας. Η διάγνωση είναι κυρίως υπερηχογραφική και παρουσιάζεται το πρωτόκολλο της αντιμετώπισής του. Η πρόγνωση του μη άνοσου εμβρυϊκού ύδρωπα είναι πολύ πτωχή και εξαρτάται από την γενεσιουργό αιτία. Όταν ο μη άνοσος ύδρωπας εκδηλώνεται πριν τις 24 εβδομάδες κύησης ελάχιστα έμβρυα επιβιώνουν (4%), ενώ μετά τις 24 εβδομάδες η πιθανότητα επιβίωσης ανέρχεται στο 30%. Η περιγεννητική θνησιμότητα κυμαίνεται από 50 έως 98%.

Λέξεις - κλειδιά: αναιμία, αιμοδυναμική δυσλειτουργία, υποπρωτεϊναιμία, λεμφαγγειακή δυσπλασία, μη άνοσος ύδρωπας

Αλληλογραφία:
Ιαβάτσο Χρήστος
Σειζάνη 38, Νέα Ιωνία, Αθήνα, 14231
Τηλ.: 6948054119

e-mail:
christosiavazzo@hotmail.com

Κατατέθηκε 12.7.2010
Έγινε δεκτή 29.9.2010

Εισαγωγή
Ο εμβρυϊκός ύδρωπας αποτελεί την κλινική εκδήλωση μιας σοβαρής διαταραχής της ισορροπίας του ύδατος στο έμβρυο, εμφανίζεται με συχνότητα 1 στις 2500 - 3500 γεννή-

σεις και αποτελεί ένα μη ειδικό εύρημα που είναι το τελικό αποτέλεσμα μιας σειράς παθήσεων, οι οποίες σχετίζονται τόσο με τη μητέρα όσο και με το έμβρυο[1]. Παθοφυσιολογικά, ο ύδρωπας προκαλεί ή είναι αποτέλεσμα χρόνιας συμφορητικής καρδιακής ανεπάρκειας. Ανάλογα με τη βαρύτητα της περίπτωσης, χαρακτηρίζεται από παθολογική άθροιση ορώδους υγρού στο δέρμα και στις κοιλότητες του σώματος του εμβρύου. Μπορεί να διακριθεί σε ανοσολογικής και μη αιτιολογίας. Πιο συγκεκριμένα, ταξινομείται σε δύο ομάδες α) τον άνοσο και β) τον μη άνοσο εμβρυϊκό ύδρωπα. Ο μη άνοσος εμβρυϊκός ύδρωπας αποτελεί σήμερα περίπου το 87% των περιπτώσεων λόγω της εφαρμογής της ανοσοπροφύλαξης στην κύηση και της αποτελεσματικής αντιμετώπισης της Rh ασυμβατότητας με την ενδομήτρια μετάγγιση[2,3]. Οι επιπλοκές του μη άνοσου εμβρυικού ύδρωπα περιλαμβάνουν το υδράμνιο, την αναιμία, τον πρόωρο τοκετό, την αρτηριακή υπέρταση και την αιμορραγία τρίτου σταδίου του τοκετού.

Ο μη άνοσος εμβρυϊκός ύδρωπας αναγνωρίζεται στα υδρωπικά έμβρυα στα οποία δεν υπάρχει ασυμβατότητα των ομάδων αίματος. Η πρώτη περιγραφή έγινε πριν από 100 χρόνια από τον Ballantyne, αλλά το 1943 περιγράφηκε από τον Potter ως μία κατάσταση, η οποία αποτελεί μία όψιμη εκδήλωση διαφόρων σοβαρών παθήσεων[4-6]. Η παθογένεια του μη άνοσου εμβρυϊκού ύδρωπα εξηγείται με τη συμμετοχή μιάς ή περισσοτέρων από τις επόμενες 4 καταστάσεις: α) σοβαρή αναιμία, β) αιμοδυναμική δυσλειτουργία, γ) υποπρωτεϊναιμία και δ) λεμφαγγειακή δυσπλασία[1,4-6].

Αίτια

Όσον αφορά την αιτιολογία του μη άνοσου εμβρυικού ύδρωπα, τα κύρια αίτια είναι οι χρωμοσωμικές ανωμαλίες, οι συγγενείς ανωμαλίες, οι φλεγμονές, ενώ σε μεγάλο ποσοστό η αιτιολογία παραμένει άγνωστη (Πίνακας 1)[6].

Ειδικότερα, ο Παρβοϊός Β-19 οδηγεί στην πρόκληση μη άνοσου ύδρωπα[7-9]. Όταν η λοίμωξη της γυναίκας που μπορεί να είναι ασυμπτωματική ή να συνοδεύεται από ιλαροειδές εξάνθημα συμβεί στη διάρκεια της κυήσεως, ο κίνδυνος για λοίμωξη του εμβρύου είναι περίπου 30% και από τα έμβρυα αυτά το 10% θα αναπτύξει ύδρωπα[5]. Στις περιπτώσεις αυτές η ενδομήτρια λοίμωξη του εμβρύου προκαλεί απλασία του μυελού και σοβαρή αναιμία. Τα αίτια του μη άνοσου ύδρωπα παρουσιάζονται αναλυτικά στον Πίνακα 2.

Διάγνωση

Η διάγνωσή του γίνεται με το μαιευτικό υπερηχογράφημα (Πίνακας 3), όπου ανευρίσκονται: οίδημα του δέρματος (πάχος δέρματος > 5 χιλ.), ασκίτης, ηπατοσπληνομεγαλία, πλευριτική και περικαρδιακή συλλογή. Ο ασκίτης διαπιστώνεται με την απεικόνιση υποηχογενών περιοχών που περιβάλλουν τις εντερικές έλικες[10-14]. Εξαιτίας της ύπαρξης υγρού στην περιτοναική κοιλότητα, η απεικό-

Πίνακας 1: *Διαφορική διάγνωση μη άνοσου ύδρωπα*[6]

Αίτια	Συχνότητα (%)
Καρδιαγγειακές νόσοι	17-35
Χρωμοσωμικές ανωμαλίες	13.5-15.7
Αιματολογικές νόσοι	4.2-12
Σύνδρομα	3-15
Σύνδρομο εμβρυοεμβρυικής μετάγγισης	3-10.3
Λοιμώξεις	1.5-5.3
Πνευμονική νόσος	3-6
Ανωμαλίες άλλων συστημάτων (ερειστικού, γαστρεντερικού, ουροποιητικού)	10
Ιδιοπαθή αίτια	15.5-40

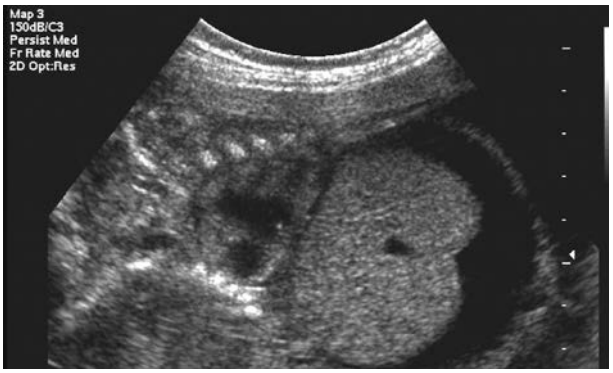

***Εικόνα 1**: Ασκίτης σε υδρωπικό έμβρυο.*

νιση των ενδοκοιλιακών οργάνων είναι ευκρινέστερη (εικ.1). Με την προοδευτική αύξηση του υγρού προκαλείται διόγκωση της κοιλίας και στις σοβαρές περιπτώσεις το ήπαρ και οι εντερικές έλικες φαίνονται να επιπλέουν μέσα σε αυτό. Η ηπατοσπληνομεγαλία είναι συχνότερη στον άνοσο, αλλά μπορεί να ανευρεθεί και στον μη άνοσο ύδρωπα [14,15]. Αντικρουόμενα στοιχεία ανευρίσκονται στη βιβλιογραφία όσον αφορά την αξία της εκτίμησης του μεγέθους του ήπατος, καθώς οι Nicolaides και συν[2] πιστεύουν ότι αυτή δε σχετίζεται με την σοβαρότητα της αναιμίας, ενώ οι Vintzileos και συν[3] υποστηρίζουν ότι η αύξησή του κατά 5 mm εβδομαδιαίως αποτελεί στοιχείο δυσμενούς πρόγνωσης. Η πλευριτική συλλογή διαγιγνώσκεται με την απεικόνιση υγρού μεταξύ θωρακικού τοιχώματος και πνευμόνων (συνήθως στη βάση των πνευμόνων). Περικαρδιακή συλλογή μπορεί να ανευρεθεί και σε φυσιολογικά έμβρυα μετά την 20η εβδομάδα. Απεικονίζεται ως υποηχογενής δακτύλιος πάχους άνω των 2 mm. Ένα άλλο εύρημα που χαρακτηρίζει το 75% των περιπτώσεων μη άνοσου ύδρωπα είναι το υδράμνιο, ενώ σπανιότερα ανευρίσκεται οίδημα του πλακούντα με πάχος μεγαλύτερο από 4cm. Στο Doppler υπερηχογράφημα, ανευρίσκεται συχνά ανάστροφη ροή του αίματος στο φλεβικό σύστημα οδηγώντας σε αύξηση της κεντρικής φλεβικής πίεσης, η οποία απεικονίζεται με χαρακτηριστική κυματοειδή ροή στην ομφαλική φλέβα[16-18]. Ταυτόχρονα, οι αυξημένες αντιστάσεις στο ήπαρ προκαλούν πυλαία υπέρταση και αυξημένες

***Πίνακας 2:** Αίτια μη άνοσου ύδρωπα[6]*

Α. Χρωμοσωμικές ανωμαλίες
• τρισωμία 21, 18, 13, 10, 15, 16
• σύνδρομο Turner
• τριπλοειδία ή τετραπλοειδία
• 46XX/XY ή 49 XXXXY
• Δομικές ανωμαλίες
Β. Συγγενείς ανωμαλίες
• Ενδοκράνια αιμορραγία, ανεύρυσμα φλέβας του Γαληνού, όγκοι ΚΝΣ
• Ανωμαλίες καρδιάς και μεγάλων αγγείων
• Κυστική αδενωματώδης δυσπλασία
• Διαφραγματοκήλη, κίρρωση - πυλαία υπέρταση
• Αποφρακτική νόσος ουροποιητικού - υδρονέφρωση, πολυκυστική νόσος νεφρού
• α Μεσογειακή αναιμία, μειωμένη παραγωγή ερυθρών
• Σύνδρομο εμβρυοεμβρυικής μετάγγισης
• Αχονδρογένεση, αχονδροπλασία, θανατοτρόπος δυσπλασία
• Αρθρογρύπωση
• Ανεπάρκεια G6PD, σφιγγομυελινοείδωση, μουκοπολυσακχαρίδωση
• Υπερ- ή υπο- θυρεοειδισμός
Γ. Φλεγμονές
• Ιογενείς λοιμώξεις (Παρβοιός, κυτταρομεγαλοιός, ερπητοιός, αδενοιός, ιός Coxsakie, ιός ερυθράς, ανεμευλογιάς, ηπατίτιδας Α)
• Τοξοπλάσμωση
• Σύφιλη
• Λεπτοσπείρωση
• Λιστερίωση
Δ. Γενετικά Σύνδρομα
• σ. Opitz
• σ. Noonan
• σ. Jeune
Ε. Ανωμαλίες πλακούντα - ομφαλίου λώρου
• Χοριοαγγείωμα
• Αληθής κόμβος-συστροφή ομφαλίου λώρου
ΣΤ. Ιδιοπαθή αίτια

Πίνακας 3: *Υπερηχογραφικά κριτήρια διάγνωσης μη άνοσου ύδρωπα*[6]

Υποδόριο οίδημα	Συλλογή υγρού στο δέρμα > 5 χιλ. συνήθως στο κεφάλι και τον αυχένα
Πλευριτική συλλογή ή υδροθώρακας	Συνήθως αμφοτερόπλευρα στο θώρακα, αναγνώριση μικρών πνευμόνων και μετατόπιση του καρδιακού άξονα
Περικαρδιακή συλλογή	Περικαρδιακό υγρό > 2 χιλ.
Ασκίτης	Συλλογή υγρού στην κοιλιά, αναγνώριση εντερικών ελίκων
Υδρωπικός πλακούντας	Παχύς (> 5 εκ.) & υπερηχογενής
Υδράμνιο	Αμνιακή λίμνη > 8 εκ., AFI > 18

ταχύτητες στον φλεβώδη πόρο.

Η διάγνωση συνήθως επιτελείται από την 20η έως τη 32η εβδομάδα κύησης[10,11]. Μετά την υπερηχογραφική διάγνωση του εμβρυϊκού ύδρωπα και αφού καθορισθεί ότι πρόκειται για τον μη άνοσο τύπο, ακολουθεί η διερεύνηση της πιθανής αιτίας[6,12-14,17] (Πίνακας 4). Κατά τη λήψη του ιατρικού ιστορικού θα πρέπει να δοθεί προσοχή σε προηγούμενες αποβολές ή συγγενείς ανωμαλίες και σε πρόσφατες λοιμώξεις της μητέρας ή λήψη φαρμακευτικών σκευασμάτων κατά την κύηση[12,14]. Στη συνέχεια πρέπει να γίνει πλήρης εργαστηριακός έλεγχος στο μητρικό αίμα. Στον υπερηχογραφικό έλεγχο πρέπει να αποκλεισθούν συγγενείς ανωμαλίες και να γίνει καρδιοϋπερηχογράφημα για τον έλεγχο καρδιακών βλαβών ή ανωμαλιών του καρδιακού ρυθμού[12,13]. Στην περίπτωση ταχυαρρυθμίας συνιστάται η περαιτέρω διερεύνηση για ιογενείς λοιμώξεις, ενώ αν υπάρχει βραδυκαρδία θα πρέπει να εξετασθεί η περίπτωση κολποκοιλιακού αποκλεισμού[14]. Η προγεννητική διάγνωση μπορεί επίσης να τεθεί με τη χρήση μαγνητικής τομογραφίας[19]. Επιπλέον με την πραγματοποίηση αμνιοπαρακέντησης μπορεί να ελεγχθεί ο καρυότυπος του εμβρύου, ενώ με τεχνική PCR να αναζητηθούν εμβρυοπαθογόνοι μικροοργανισμοί (παρβοιός B19, κυτταρομεγαλοιός)[6]. Μία άλλη επεμβατική μέθοδος που μπορεί να χρησιμοποιηθεί είναι η λήψη εμβρυϊκού αίματος για καθορισμό του καρυότυπου, προσδιορισμό της εμβρυϊκής αιμοσφαιρίνης και για τον έλεγχο ιογενών λοιμώξεων με τα ειδικά αντισώματα IgM και την τεχνική PCR[6,12,13]. Το εμβρυικό αίμα λαμβάνεται από τον ομφάλιο λώρο κοντά στο σημείο εισόδου στον πλακούντα ή από την ενδοηπατική φλέβα ή από την εμβρυική καρδιά[6,12,13].

Αντιμετώπιση

Καθώς δεν υπάρχει αποτελεσματική θεραπεία[6] και η πρόγνωση είναι εξαιρετικά φτωχή η διακοπή της κύησης αποτελεί μια αποδεκτή επιλογή που μπορεί να προταθεί στους γονείς μετά από γενετική συμβουλευτική (εικ.2). Σπανιότερα μπορεί να προταθεί και να ακολουθηθεί ενδομητρική θεραπεία[6,12,13], με 3 στόχους: α) την αντιμετώπιση της αναιμίας, β) την αποκατάσταση της καρδιακής δυσλειτουργίας και γ) την πρόληψη της πνευμονικής υποπλασίας. Η θεραπεία που θα ακολουθηθεί καθορίζεται από την (πιθανή) διάγνωση που έχει τεθεί.

Γενικά, η θεραπευτική αντιμετώπιση διακρίνεται σε:

α. Διαπλακουντιακή χορήγηση φαρμάκων. Χορηγούνται στη μητέρα και φτάνουν στο έμβρυο μέσω του πλακούντα. Χορηγούνται κυρίως φάρμακα για τη θεραπεία αρρυθμιών (διγοξίνη, βεραπαμίλη, αμιωδαρόνη, φλεκανίδη). Στις περιπτώσεις με αρρυθμία αναφέρεται απευθείας χορήγηση στο έμβρυο ή διαπλακουντιακά δακτυλίτιδας ή και προσπάθειες διούρησης με τη χρήση φουροσεμίδης[20]. Αναφέρεται ότι η χορήγηση δακτυλίτιδας και δεξαμεθαζόνης στη μητέρα σε περίπτωση με μη άνοσο ύδρωπα και πλήρη κολποκοιλιακό αποκλεισμό έχει ευνοϊκά αποτελέσματα οδηγώντας στην υποχώρηση του ύδρωπα[20]. Η

Εικόνα 2: *Παθολογοανατομική εικόνα υδρωπικού εμβρύου.*

επιλογή των αντιαρρυθμικών εξαρτάται από την υποκείμενη νόσο και πρέπει να συναποφασίζεται σε συνεργασία με παιδοκαρδιολόγο. Συνήθως, ο συνδυασμός διγοξίνης-βεραπαμίλης είναι το φαρμακευτικό σχήμα εκλογής και εάν αυτό αποτύχει τότε χρησιμοποιείται η αμιωδαρόνη με κίνδυνο ανάπτυξης εμβρυικού κρετινισμού.

β. Χορήγηση φαρμάκων άμεσα στο έμβρυο όταν η χορήγηση στη μητέρα θεωρείται αναποτελεσματική εξαιτίας του μητρικού μεταβολισμού και της ποικίλης πλακουντιακής διαπερατότητας, ενώ παράλληλα υπάρχει ο σχετικός κίνδυνος παρενεργειών στη μητέρα.

γ. Επεμβατικές διαδικασίες: 1. Μετάγγιση αίματος, πλάσματος, χορήγηση αλβουμίνης στα έμβρυα που μπορεί να γίνει διαπεριτοναικά, ενδοφλεβίως (από την ομφαλική ή ηπατική φλέβα). 2. Παροχέτευση πλευριτικής ή ασκιτικής συλλογής. Πιο αναλυτικά, στις περιπτώσεις α- Μεσογειακής αναιμίας η ενδομητρική μετάγγιση συχνά είναι ωφέλιμη. Πραγματοποιείται με την παρακέντηση του ομφαλίου λώρου ή της ενδοηπατικής φλέβας με βελόνα οσφυονωτιαίας παρακέντησης διαμέτρου 20G υπό άμεσο υπερηχογραφικό έλεγχο. Συνήθως, προτιμάται η ομφαλική φλέβα λόγω του εύρους της και της μικρής πιθανότητας ενδοαμνιακής αιμορραγίας. Άλλη μορφή ενδομήτριας θεραπείας αποτελεί η προσπάθεια αποσυμπίεσης των πνευμόνων στις περιπτώσεις με υδροθώρακα, καθώς, σπάνια αυτός υποχωρεί αυτόματα ενώ συνηθέστερα η προοδευτική αύξηση του πλευριτικού υγρού οδηγεί στον ενδομήτριο ή νεογνικό θάνατο[6,12].

Πίνακας 4: *Πρωτόκολλο διαγνωστικής διερεύνησης μη άνοσου ύδρωπα*[6]

Α. Μητέρα:
1. Λήψη ατομικού και οικογενειακού ιστορικού
2. Γενική αίματος
3. Ομάδα αίματος, Rhesus
4. Ηλεκτροφόρηση αιμοσφαιρίνης (για φορείς α-θαλασσαιμίας)
5. Kleihauer-Betke test (εμβρυομητρική αιμορραγία)
6. Έλεγχος TORCH, VDRL
7. Έλεγχος αυτοαντισωμάτων anti-Ro, anti-La
8. Δοκιμασία ανοχής γλυκόζης
Β. Έμβρυο:
1. Λεπτομερής υπερηχογραφικός έλεγχος (έμβρυο, πλακούντας, ομφάλιος λώρος)
2. Εμβρυικό καρδιουπερηχογράφημα και MRI
3. M-mode για καρδιακή βιομετρία, καρδιακό ρυθμό
4. Doppler έλεγχος μητριαίων, ομφαλικής, κάτω κοίλης, αορτής, μέσης εγκεφαλικής, φλεβώδους πόρου
5. Δείκτης αμνιακού υγρού (AFI)
6. Έλεγχος πλακούντα (πάχος-ηχογένεια)
7. Αμνιοπαρακέντηση (έλεγχος καρυοτύπου, λοιμώξεων)
8. Λήψη εμβρυικού αίματος (γενική αίματος, ομάδα αίματος, άμεση Coombs, θαλασσαιμία, αέρια αίματος, λοιμώξεις, καρυότυπος)

Επιπλέον, η τοποθέτηση θωρακοαμνιακής παροχέτευσης με καθετήρα "pigtail", μπορεί να προσφέρει αποτελεσματική βοήθεια για την πρόληψη της υποπλασίας των πνευμόνων μέσω της αποσυμπίεσης του υδρο- ή χυλοθώρακα[21]. Τέλος, η καυτηρίαση των αγγειακών αναστομώσεων ή οι επανειλημμένες εκκενωτικές παρακεντήσεις έχουν σχετικά ικανοποιητικά αποτελέσματα στη θεραπεία του συνδρόμου εμβρυοεμβρυικής μετάγγισης[6,13].

Για την αποπεράτωση της κύησης, αν και δεν υπάρχουν επαρκή στοιχεία στη βιβλιογραφία, συχνά προτιμάται η καισαρική τομή του φυσιολογικού τοκετού[22]. Η παρουσία νεογνολογικής ομάδας για νεογνική ανάνηψη και υποστήριξη είναι απαραίτητη. Η εισαγωγή και νοσηλεία σε Μονάδα Εντατικής Θερα-

πείας Νεογνών είναι επιβεβλημένη για την πρόληψη της ασφυξίας. Στα νεογνά που έχει τεθεί προγεννητικά η διάγνωση μη άνοσου ύδρωπα αγνώστου αιτιολογίας, γίνεται έλεγχος με υπερηχογράφημα καρδιάς, ηλεκτροκαρδιογράφημα, ανάλυση πλευριτικού, ασκιτικού υγρού και αίματος, έλεγχος νεφρικής λειτουργίας, λοιμώξεων καθώς και παθολογοανατομική εξέταση πλακούντα. Συχνά απαιτούνται θωρακοκεντήσεις ή παρακεντήσεις πλευριτικού υγρού στην άμεση νεογνική περίοδο. Επί νεκρού νεογνού απαιτείται ιατροδικαστική εξέταση, ακτινογραφικός έλεγχος και έλεγχος καρυοτύπου με σκοπό τη διάγνωση του αιτίου και την περαιτέρω συμβουλευτική του ζεύγους όσον αφορά την επανεμφάνιση σε μελλοντικές κυήσεις.

Πρόγνωση

Η πρόγνωση του μη άνοσου εμβρυϊκού ύδρωπα είναι πολύ πτωχή και εξαρτάται από την γενεσιουργό αιτία. Όταν ο μη άνοσος ύδρωπας αναπτύσσεται πριν τις 24 εβδομάδες κύησης ελάχιστα έμβρυα επιβιώνουν (4%), όταν αναπτύσσεται μετά τις 24 εβδομάδες 30% αυτών επιβιώνουν[23]. Η περιγεννητική θνησιμότητα κυμαίνεται από 50 έως 98%[24].

Συμπερασματικά σχόλια

Η διάγνωση του εμβρυϊκού ύδρωπα είναι κυρίως υπερηχογραφική. Ο λεπτομερής προγεννητικός έλεγχος, αλλά και ο έλεγχος μετά τη γέννηση, μπορεί να οδηγήσει στην αναγνώριση της υποκείμενης αιτιολογίας. Σε κάθε περίπτωση η γενετική συμβουλευτική στο ζευγάρι είναι αναγκαία, τόσο στη διάρκεια του προγεννητικού ελέγχου όσο και στη μετά τη γέννηση και αντιμετώπιση του πάσχοντος νεογνού. Η πρόγνωση στο μη άνοσο ύδρωπα είναι πολύ πτωχή, σε αντίθεση με τον άνοσο ύδρωπα όπου η προγεννητική αντιμετώπιση έχει πολύ θετικά αποτελέσματα.

Non immune hydrops faetalis: From diagnosis to management

Iavazzo C., Botsis D.
2nd Dept. of Obstetrics & Gynecology, University of Athens, Aretaieio Hospital

Correspondence: Iavatso Christos
38 Seizani str., 14231 N. Ionia, Athens,
Tel.: +30 6948054119
E-mail: christosiavazzo@hotmail.com

Summary

Hydrops faetalis can be divided according to the etiology into immune and non-immune hydrops. The pathogenesis of non-immune hydrops faetalis could be explained by the involvement of one or more of the following four situations: a) severe anemia, b) hemodynamic impairment, c) hypoproteinaimia d) lymph vessel dysplasia. The main causes are chromosomal anomalies, congenital abnormalities, inflammation, while in a large proportion the underlying cause is unknown. The diagnosis is mainly performed by ultrasound. We present the proposed protocol to deal with such an entity. The prognosis of non-immune hydrops faetalis is poor and depends on the causative factors. When non-immune hydrops faetalis develops before 24 weeks of gestation 4% of embryos survive, however, when it develops after 24 weeks 30% of them survive. The perinatal mortality rate ranges from 50-98%.

Key words: anemia, hemodynamic impairment, hypoproteinaimia, lymph vessel malformation, non-immune hydrops faetalis

Βιβλιογραφία

1.Nicolaides KH, Thilaganathan B, Rodeck CH, Mibashan RS. Erythroblastosis and reticulocytosis in anemic fetuses. Am J Obstet Gynecol. 1988;159:1063-5.

2.Nicolaides KH. Studies on fetal physiology and pathophysiology in rhesus disease. Semin Perinatol. 1989;13:328-37.

3.Vintzileos AM, Cambell WA, Deaton JL, Nochimson DJ, Weinbaum PJ. Hydrops fetalis associated with immunologic and nonimmunologic factors. Am J Perinatol. 1987;4:115-20.
4.Swain S. Cameron AD. McNay MB. Howatson AG. Prenatal diagnosis and management of nonimmune hydrops fetalis. Aust N Zeal J Obstet Gynaecol. 1999;39:285-90.
5.Heinonen S. Ryynanen M. Kirkinen P. Etiology and outcome of second trimester non-immunologic fetal hydrops. Acta Obstet Gynecol Scand. 2000;79:15-8.
6.Merz E. Ultrasound in Obstetrics and Gynecology Vol.1: Obstetrics, 2nd edition, Thieme, 2005: p. 188-199.
7.Kailasam C. Brennand J. Cameron AD. Congenital parvovirus B19 infection: experience of a recent epidemic. Fetal Diagnosis and Therapy. 2001;16:18-22.
8.Kaiser L. Sukosd F. Veszepremi B. Arany A. Vizer M. Szabo I. Kisfaludy N. Magyar E. Pajor l. Parvovirus B19 in hydrops fetalis. Orvosi Hetilap. 2000;141: 1661-5.
9.Miyagawa S. Takahashi Y. Nagai A. Yamamoto Y. Nakagawa A. Hori K. Morikawa H. Yoshioka A. Shirai T. Angio-oedema in a neonate with IgG antibodies to parvovirus B19 following intrauterine parvovirus B19 infection. Brit J Dermatol. 2000;143:428-30.
10. Czernik C, Proquitté H, Metze B, Bührer C. Hydrops fetalis - has there been a change in diagnostic spectrum and mortality? J Matern Fetal Neonatal Med. 2011;24:258-63.
11. Taweevisit M, Thorner PS. Hydrops Fetalis in the Stillborn: A Series from the Central Region of Thailand. Pediatr Dev Pathol. 2010;13:369-74.
12. ACOG Practice Bulletin, Number 78, January 2007, Reaffirmed 2008.
13. ACOG Practice Bulletin, Number 20, September 2000.
14. Simms RA, Liebling RE, Patel RR, Denbow ML, Abdel-Fattah SA, Soothill PW, Overton TG. Management and outcome of pregnancies with parvovirus B19 infection over seven years in a tertiary fetal medicine unit. Fetal Diagn Ther. 2009;25:373-8.
15. Trainor B, Tubman R. The emerging pattern of hydrops fetalis--incidence, aetiology and management. Ulster Med J. 2006;75:185-6.
16. Hernandez-Andrade E, Scheier M, Dezerega V, Carmo A, Nicolaides KH. Fetal middle cerebral artery peak systolic velocity in the investigation of non-immune hydrops. Ultrasound Obstet Gynecol. 2004;23:442-5.
17. Ettore G, Guarnera S, Bianca S. Diagnosis and management of non-immune hydrops fetalis. Prenat Diagn. 1998;18:1213.
18. Anandakumar C, Biswas A, Wong YC, Chia D, Annapoorna V, Arulkumaran S, Ratnam S. Management of non-immune hydrops: 8 years' experience. Ultrasound Obstet Gynecol. 1996;8:196-200.
19. Salmaso R, Franco R, de Santis M, Carollo C, Suma V, Righini A, Manara R, Paternoster DM. Early detection by magnetic resonance imaging of fetal cerebral damage in a fetus with hydrops and cytomegalovirus infection. J Matern Fetal Neonatal Med. 2007;20:559-61.
20. Brackley KJ. Ismail KM. Wright JG. Kilby MD. The resolution of fetal hydrops using combined maternal digoxin and dexamethasone therapy in a case of isolated complete heart block at 30 weeks gestation. Fetal Diagnosis and Therapy. 2000;15:355-8.
21. P.S. Bhal, M.J. Davies, D. Westmoreland and A. Jones. Spontaneous resolution of non-immune hydrops fetalis secondary transplacental parvovirus B19 infection. Ultrasound Obstet. Gynecol. 1996;7:55-57.
22. Kuller JA, Katz VL, Wells SR, Wright LN, McMahon MJ. Cesarean delivery for fetal malformations. Obstet Gynecol Surv. 1996;51:371-5.
23. Wy CA. Sajous CH. Lobeniza F. Weiss MG. Outcome of infants with a diagnosis of hydrops fetalis in the 1990's. Am J Perinatol. 1999;16:561-7.
24. Huang HR, Tsay PK, Chiang MC, Lien R, Chou YH. Prognostic factors and clinical features in liveborn neonates with hydrops fetalis. Am J Perinatol. 2007;24:33-8.

ΥΠΕΡΗΧΟΓΡΑΦΙΑ ΤΟΜ.8, ΤΕΥΧ.1, ΣΕΛ. 09-13, 2011

Καλμαντής Κ., Αντσακλής Α.
Α' Μαιευτική - Γυναικολογική Κλινική
Πανεπιστημίου Αθηνών Νοσοκομείου
«Αλεξάνδρα

Ωοθηκικό τεράτωμα και κύηση: Ο ρόλος της τρισδιάστατης απεικόνισης

Περίληψη

Το καλόηθες κυστικό τεράτωμα είναι ο πιο συχνός ωοθηκικός όγκος, μετά την κύστη του ωχρού σωμάτιου, που συναντάται στην εγκυμοσύνη. Η θεραπευτική αντιμετώπιση είναι η χειρουργική εξαίρεση του ωοθηκικού αυτού όγκου. Η συμβατική υπερηχογραφία, σε μερικές περιπτώσεις, όπως άλλωστε και στην αναφερόμενη, δεν μπορεί να διαχωρίσει, προεγχειρητικά, ένα καλόηθες κυστικό τεράτωμα από άλλους καλοήθεις ή κακοήθεις όγκους της ωοθήκης. Ιδιαίτερα στην εγκυμοσύνη, η υπερηχογραφική διάγνωση καθίσταται πιο δυσχερής, όπου η θέση και τα χαρακτηριστικά του ωοθηκικού όγκου δεν απεικονίζονται ευκρινώς λόγω της διόγκωσης της εγκύμονας μήτρας.

Παρουσιάζεται περίπτωση πρωτότοκου ηλικίας 29 ετών όπου η τρισδιάστατη υπερηχογραφία ανίχνευσε μόρφωμα μικτής συστάσεως στον ανατομικό χώρο της αρ. ωοθήκης με υπερηχογενές συμπαγές τμήμα και περιεχόμενο λιπώδους ιστού δίνοντας την υπερηχογραφική εικόνα δερμοειδούς κύστης. Η μαγνητική τομογραφία ανέδειξε παρεμφερή ευρήματα με εκείνα του τρισδιάστατου υπερήχου. Μετά από συμβουλευτική του ζευγαριού, έγινε ερευνητική λαπαροτομία και χειρουργική εξαίρεση του αρ. εξαρτήματος στις 16 εβδομάδες κύησης.

Λέξεις - κλειδιά: κυστικό ωοθηκικό τεράτωμα, κύηση, τρισδιάστατη υπερηχογραφία

Αλληλογραφία:
Κων/νος Καλμαντής
Γ' Σεπτεμβρίου 65, Αθήνα
Τηλ.: 210 - 8252505

e-mail:
KKalmantis@hotmail.com

Κατατέθηκε 03.11.2010
Έγινε δεκτή 06.12.2010

Εισαγωγή

Κατά την διάρκεια του 1ου τριμήνου κύησης είναι δυνατόν, να ανακαλυφθούν, σε τυχαίο υπερηχογραφικό έλεγχο, ωοθηκικά νεοπλάσματα που συνυπάρχουν με την κύηση[2, 3]. Ο συχνότερος ωοθηκικός όγκος που σχετίζεται με την κύηση είναι η κύστη ωχρού σωματίου που συνήθως υποχωρεί την 10η έως και την 15η εβδομάδα της κύησης[4]. Το 20% - 40%, αυτών των ωοθηκικών νεοπλασμάτων αφορά καλοήθεις δερμοειδείς όγκους (τερατώματα) που σε κάποιες περιπτώσεις μπορεί να επιπλακούν με συστροφή (19,3%), ρήξη (17%) και εξαλλαγή (5%)[1, 2, 5]. Η υπερηχογραφική απεικόνιση ενός ωοθηκικού τερατώματος ποικίλει. Μπορεί να απεικονισθεί σαν μία κυστική μάζα με άνηχο περιεχόμενο ή σαν μία συμπαγής μάζα ή τέλος σαν μικτής συστάσεως όγκος. Συνήθως, απεικονίζεται σαν μάζα μικτής υφής, έντονα υπερηχογενής, με προεξάρχοντα τα συμπαγή στοιχεία, καθώς και κυστικές περιοχές με παρουσία στρογγυλών τοιχωματικών οζιδίων. Η εστιακή ή διάχυτη έντονη ηχογένεια οφείλεται στην ύπαρξη λίπους, επασβεστώσεων και συστάδων από τρίχες. Σε άλλες περιπτώσεις η δερμοειδής κύστη , απεικονίζεται ως κυστικό μόρφωμα με συμπαγές το πάνω μέρος, που οφείλεται στην παρουσία λίπους που επιπλέει στο υγρό (επίπεδα λίπους - υγρού). Επομένως , η συμβατική, δύο διαστάσεων υπερηχογραφία, μπορεί να αναγνωρίσει μία δερμοειδή κύστη αλλά σε μερικές περιπτώσεις,η αυξημένη ποσότητα λίπους, τριχών, σμήγματος και δοντιών δημιουργούν έντονη ακουστική σκιά, εμποδίζοντας την άμεση και λεπτομερειακή απεικόνιση της κύστης αυτής, καθιστώντας δύσκολη την υπερηχογραφική διάγνωση[7].

Η τρισδιάστατη υπερηχογραφία αποτελεί ένα νέο τεχνολογικό επίτευγμα που συμβάλλει στην πληρέστερη και αντικειμενικότερη εκτίμηση των ωοθηκικών νεοπλασμάτων που συνυπάρχουν με την κύηση. Η πολυεπίπεδη παρουσίαση του δερμοειδούς όγκου, επιτρέπει την χαρτογράφηση και ανάλυση των στοιχείων που απαρτίζουν τον όγκο αυτό όπως λίπος και οστέινα στοιχεία. Επίσης, συμβάλλει στην διαφορική διάγνωση των καλόηθων δερμοειδών όγκων από καλοήθη σύνθετα ωοθηκικά νεοπλάσματα (ωχραιμάτωμα, ενδομητρίωμα) και κακοήθεις όγκους.

Παρουσιάζεται περίπτωση εγκύου γυναίκας στην οποία τέθηκε υπόνοια ωοθηκικού τερατώματος με την χρήση της Τρισδιάστατης Υπερηχογραφίας και αντιμετωπίσθηκε επιτυχώς στην Α! Μ/Γ Κλινική, του Νοσοκομείου «ΑΛΕΞΑΝΔΡΑ».

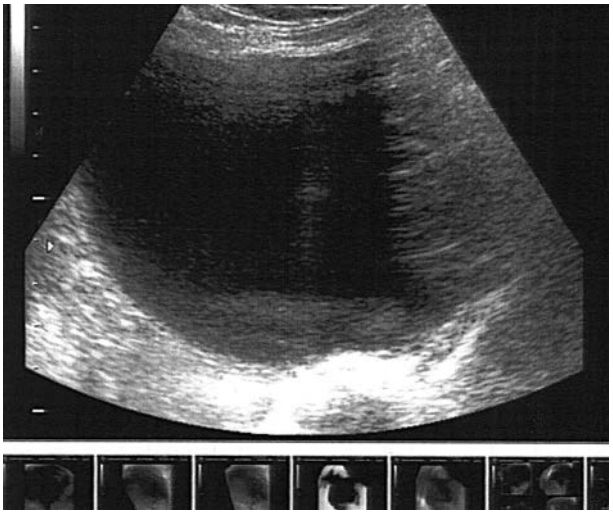

Εικόνα 1: *Μικτής συστάσεως μόρφωμα αρ. ωοθήκης μικτής ηχογένειας και ανομοιογενούς ηχοδομής.*

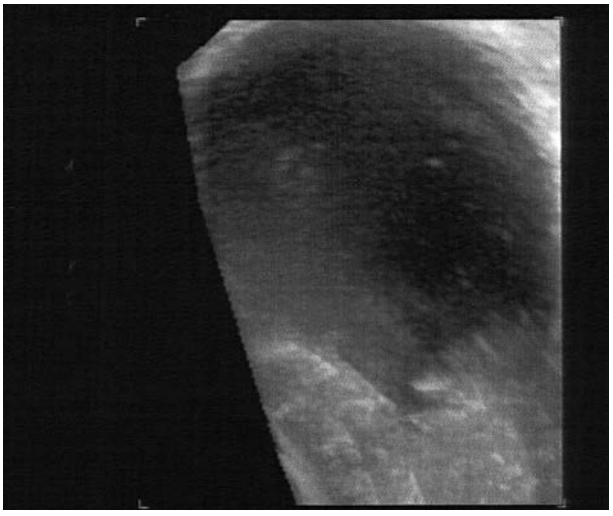

Εικόνα 2: *Τρισδιάστατη απεικόνιση δερμοειδους κύστης*

Παρουσίαση περιστατικού

Παρουσιάζεται περίπτωση εγκύου γυναίκας 29 ετών, πρωτοτόκου που προσήλθε για υπερηχογραφικό έλεγχο (8η εβδομάδα κύησης). Το υπερηχογράφημα αποκάλυψε ένα κυστικό μόρφωμα στον ανατομικό χώρο της αριστερής ωοθήκης διαστάσεων 8x6x7 εκ. και ένα ενδομήτριο σάκκο κύησης με έναν ζων έμβρυο 8+2 εβδομάδων (CRL = 16,1 mm). Το μόρφωμα αυτό ήταν μικτής συστάσεως με ανομοιογενή ηχοδομή (εικ. 1). Σε επαναληπτικό υπερηχογράφημα (12η εβδομάδα κύησης) με την χρήση τρισδιάστατης έγχρωμης υπερηχογραφίας απεικονίσθηκε το μόρφωμα αυτό με αυξημένες διαστάσεις (μέγιστη διάμετρος: 9,85 εκ.), σαφώς περιγεγραμμένο με υπερηχογενές συμπαγές τμήμα (οστέινα στοιχεία) στο κατώτερο μέρος του και ηχογενείς ανακλάσεις (σμήγμα) δίνοντας την υπερηχογραφική εικόνα δερμοειδούς κύστης. Στο μόρφωμα αυτό, δεν ανιχνεύθηκε αρτηριακή ή φλεβική ροή αίματος (εικ. 2). Ο υπερηχογραφικός εξοπλισμός περιελάμβανε διακολπική κεφαλή General Electric (voluson 730) με δυνατότητες τρισδιάστατης απεικόνισης. Μόλις αναγνωρίσθηκε η περιοχή ενδιαφέροντος τέθηκε πλαίσιο οριοθέτησης και με σταθερή την υπερηχογραφική κεφαλή έγινε αυτόματη σάρωση της περιοχής ενδιαφέροντος κατά 360ο.Επίσης, χρησιμοποιήθηκαν ειδικές μέθοδοι (modes-transparent/surface-) για την πληρέστερη αξιολόγηση του ωοθηκικού αυτού όγκου.

Κατόπιν τούτων, η γυναίκα, υπεβλήθηκε σε μαγνητική τομογραφία κάτω κοιλίας (M.R.I.), την 14η εβδομάδα της κύησης, η οποία χαρακτήρισε το μόρφωμα αυτό ως καλόηθες κυστικό τεράτωμα χωρίς όμως να μπορεί να αποκλείσει όγκους μεσεγχυματικής επεξεργασίας (εμβρυικής προέλευσης, ενδοδερμικός όγκος) (εικ.3). Μετά από γενετική συμβουλή αποφασίσθηκε ερευνητική λαπαροτομία με μέση υποομφάλιο τομή, στις 16 εβδομάδες κύησης, υπό γενική αναισθησία. Έγινε αρ. εξαρτηματεκτομή. Το έμβρυο, ανέχτηκε καλώς την επέμβαση και η ιστολογική εξέταση, επιβεβαίωσε τα ευρήματα της τρισδιάστατης υπερηχογραφίας.

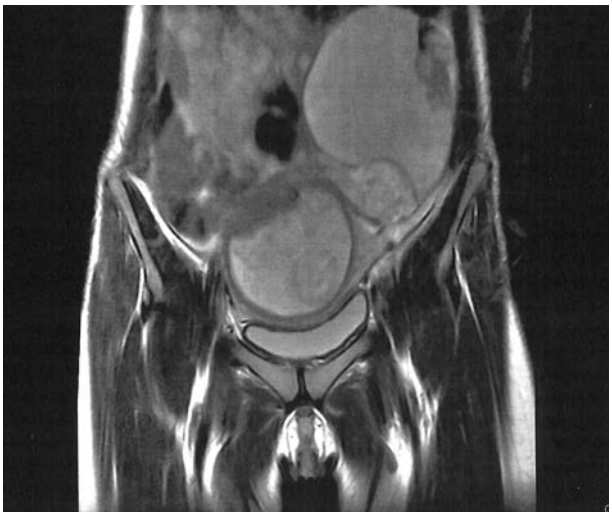

Εικόνα 3: *MRI Ώριμο κυστικό τεράτωμα αρ. ωοθήκης. Ευμεγέθης κυστική μάζα με υψηλής έντασης σήμα, αποτελούμενη από λίπος.*

Συζήτηση

Η υπερηχογραφική εκτίμηση εγκύου γυναίκας με μία ωοθηκική μάζα, αποτελεί διαγνωστικό πρόβλημα. Το πιο συχνό ωοθηκικό νεόπλασμα, που διαγιγνώσκεται κατά τη διάρκεια της κύησης, εκτός του ωχρού σωματίου, είναι το καλόηθες κυστικό τεράτωμα[2]. Η υπερηχογραφική απεικόνιση ενός ωοθηκικού τερατώματος δεν είναι πάντα σαφής και μπορεί να εμφανισθεί με ποικιλία υπερηχογραφικών χαρακτηριστικών όπως μονόχωρο κυστικό μόρφωμα χαμηλής ηχογένειας, κυστικό μόρφωμα με διαφραγμάτια ή τέλος σαν συμπαγής μάζα μικτής συστάσεως[7,11]. Τρίχες, σμήγμα, λίπος, δόντια και οστέινα στοιχεία σε έναν δερμοειδή όγκο μπορεί να δημιουργήσουν ακουστική σκιά με αποτέλεσμα να είναι δύσκολη η διαφορική διάγνωση μεταξύ δερμοειδούς κύστης, ωχρού σωματίου, έμμισχου αποτιτανωμένου ινομυώματος, εντέρου, ενδομητριωσικής κύστης και κακοήθειας. Η υπερηχογραφική διερεύνηση ενός ώριμου τερατώματος καθίσταται πιο δύσκολη σε περίπτωση κύησης όπου η θέση και τα χαρακτηριστικά του ωοθηκικού αυτού όγκου μεταβάλλονται λόγω της διόγκωσης της εγκύμονας μήτρας.

Η τρισδιάστατη υπερηχογραφία επιτρέπει την πληρέστερη και πιο λεπτομερειακή εκτί-

μηση των χαρακτηριστικών ενός ωοθηκικού όγκου όπως τοιχωματικές ανωμαλίες, διαφραγμάτια, συμπαγείς περιοχές, ηχογένεια και ηχοδομή.

Η πολυεπίπεδη παρουσίαση ενός ωοθηκικού όγκου, η τομογραφική του διερεύνηση προς κάθε άξονα, προς κάθε κατεύθυνση και σε οποιαδήποτε γωνία (0ο - 360ο), συμβάλλει στον καθορισμό των ορίων της βλάβης ανεξάρτητα από το μέγεθος της μήτρας (εγκύμονα) και από την ύπαρξη ή όχι ακουστικής σκιάς, χωρίς κόστος χρόνου και χωρίς ταλαιπωρία της ασθενούς[9].

Ο ρόλος της μαγνητικής τομογραφίας σε έγκυο γυναίκα με μόρφωμα στην ελάσσονα πύελο είναι ιδιαίτερα σημαντικός όταν η συμβατική υπερηχογραφία, δεν μπορεί να καθορίσει την φύση και πρόγνωση του μορφώματος αυτού. Σε αυτές τις περιπτώσεις, όπως και στην αναφερόμενη, η μαγνητική τομογραφία εμφανίζει υψηλή διαγνωστική ευαισθησία στην ανίχνευση λιπώδους περιεχομένου[17, 18]. Σε αρχομένη όμως κύηση (κύηση 1ου τριμήνου), όπου είναι περίοδος οργανογένεσης, η μαγνητική τομογραφία, μπορεί να μην είναι απόλυτα ασφαλής για το έμβρυο[15]. Ο Hess και συν. αναφέρουν ότι σε παραμένοντα ωοθηκικά μορφώματα μετά το πρώτο τρίμηνο της κύησης πρέπει να γίνεται ερευνητική λαπαροτομία μεταξύ 16ης - 20ης εβδομάδας, όπου θα έχει αναλάβει πλήρη ορμονική δραστηριότητα ο πλακούντας. Έτσι, θα αποφευχθεί, όσο το δυνατόν, μία πρόωρη αποβολή του κυήματος καθώς και άλλες επιπλοκές, όπως ρήξη, συστροφή, αιμορραγία, εξαλλαγή ή τέλος δυστοκία.[19]

Συμπερασματικά, η τρισδιάστατη υπερηχογραφία, είναι μία αξιόπιστη διαγνωστική μέθοδος, χαμηλότερου οικονομικού κόστους από την μαγνητική τομογραφία, ικανή να διαγνώσει προεγχειρητικά, από το 1ο τρίμηνο της κύησης, ένα καλόηθες κυστικό τεράτωμα, χωρίς να προκαλέσει βλάβη στο έμβρυο και χωρίς την ταλαιπωρία της εγκύου.

Three Dimensional imaging and ovarian teratoma in pregnancy. A case report.

Kalmantis K., Antsaklis A.

1st Department of Obstetrics and Gynecology University of Athens, "Alexandra" Maternity Hospital Athens, Greece.

Correspondence: K. Kalmantis
65 G! Septembriou str. Athens, Greece
Tel.: +30 210 8252505
E-mail: KKalmantis@hotmail.com

Summary

Benign cystic teratoma is the most common neoplasm in pregnancy. Treatment is surgical removal as soon as possible after diagnosis. Conventional sonography is non able in some cases, as in our reported case, to distinguish cystic teratoma, preoperatively, from other benign entities and to rule out malignancy, especially in pregnancy where the mobility and position of the tumor may change due to enlarged uterus.

We present a case of 29 year-old primigravida, where 3-D ultrasonographic technique revealed a cyst in the left ovary with hyperechoic solid part and speckled appearance of sebaceous contents suggesting a dermoid cyst. Magnetic resonance confirmed 3-D ultrasonographic findings. After counseling the couple, the pregnant woman opted for surgical removal of left adnexal at 16 weeks gestation.

Key words: ovarian cystic teratoma, pregnancy, 3-D ultrasonography

Βιβλιογραφία

1.Peterson WF, Prevost EC, Edmonds FT, Hundley Jn, Jr. Morrisie: Benign cystic teratomas of the ovary, Am J. Obstet Gynecol. 1955; 70: 368 - 372.

2.Tawa K.: Ovarian tumors in pregnancy. Am J. Obstet Gynecol 1964; 90: 511 - 516.

3.White KC.: Ovarian tumors in pregnancy. A private hospital ten year survey. Am J. Obstet Gynecol 1973; 116: 544 - 550.

4.Lavery JP, Koontz WL, Layman L, Shaw L, Gumpel U.: Sonographic evaluation of the aduexa during early

pregnancy. Surg. Gynecol Obstet 1986; 163: 319 - 323.
5.Koonings PP, Campell K, Mishell DR Jr, Grimes DA: Relative frequency of primary ovary neoplasms: a 10 year review. 1989; 74 (6): 921 - 926.
6.Caspi Benj., Levi Roni., Appleman Zvi, Rabinerson David, Goldman Gil, Hagay Zion. Conservative management of ovarian cystic teratoma during pregnancy and labor. Am J. Obstet Gynecol 2000; 182: 503 - 5.
7.Gutmann, I. P., Jr: In search of the elusive benign cystic ovarian teratoma: Application of the "tip of the iceberg sign". J.C.U. 1977 (5): 403 - 406.
8.Wheeler Th., Fleisher Arthur: Complex adnexal mass in pregnancy: Predictive value of Color Doppler Sonography. J Ultrasound Med 1997; (16): 425 - 428.
9.Kurzak A., kupesic S.: Clinical application of 3D sonography. Parthenon Publishing Group 2000; (3): 29.
10. Sachchidananda Mait., Zamurrad Factima, ZK Anjum, RE Hopkins: Ruptured ovarian cystic teratoma in pregnancy with diffuse peritoneal reaction mimicking advanced ovarian malignancy: a case report. J. Med Case Reports 2000; 2: 203.
11. Walsh J.W., Taylor K.J.W., Wasson J.P., Schwartz P.C., Rosenfield K.J.: Grey scale ultrasound in 204 proved gynecological masses. Accuracy and specific diagnostic criteria. Radiology 1979; (130): 391 - 397.
12. Kurjak A, Kupesic S, Sporac V, Kosufa D: Three dimensional ultrasonographic and Power Doppler characterization of ovarian tumors. Ultrasound Obstet Gynecol 2000; (16): 365.
13. Toshiyuki H, Toshihiro Y, Keiji H, Chiza Y, Yomichi O, Massaki A et al.: Three dimensional ultrasonographic evaluation of ovarian tumors: A preliminary study. Hun Reprod. 1999: (14): 858.
14. Weinreb JC, Barkoff ND, Megibow A, Demopoulos R: The value of MR imaging in distinguishing leiomyomas from other solid pelvic masses when sonography is indeterminate. AJK 1990; 151: 295 - 299.
15. National Radiological Protection Board. Revised guidance on acceptable limits of exposure during nuclear magnetic resonance clinical imaging. Radiology 1984; (153): 819 - 820.
16. Leiserowitz GS: Managing ovarian masses during pregnancy. Obstet Gynecol Sur. 2006; 61 (7) 463 - 470.
17. Michell Der: Benign disease of the uterus and ovaries. Application of magnetic resonance imaging. Radiol. Clin. North Am 1992; (30): 777 - 787.
18. Troiano RN, McCarthy S.: Magnetic resonance imaging evaluation of adnexal masses. Semin Ultrasound CT MR 1994; (48): 15 - 38.
19. Hess LW., Peaceman a., O Brief WF., Winkel CA., Cruikshan DP., Morisson JC. Adnexal mass occurring with intrauterine pregnancy . Report of fifty- four patients requiring laparotomy for definitive management.Am. J. Obstet. Gynecol. 1988 158;158:1029-34

ΥΠΕΡΗΧΟΓΡΑΦΙΑ ΤΟΜ.8, ΤΕΥΧ.1, ΣΕΛ. 15-17, 2011

Τσόμπος Κωνσταντίνος
Μαιευτικό & Γυναικολογικό Τμήμα,
Γενικού Νοσοκομείου Μεσολογγίου

Υπερηχογραφική ανίχνευση ελαττωματικού ουροκαθετήρα

Περίληψη
Σπανίως ο θεράπων ιατρός έρχεται αντιμέτωπος με περιπτώσεις υποάριστης ποιότητας κατασκευής των διαφόρων αναλώσιμων ιατρικών υλικών. Ειδικότερα ένα ελαττωματικό ιατρικό βοήθημα μπορεί να προσδώσει διαστάσεις παρόμοιες με αυτές μιας τυπικής ιατρογενούς επιπλοκής. Φυσικά το επόμενο βήμα είναι η διερεύνηση και αντιμετώπιση της επιπλοκής. Ο θεράπων ιατρός θα πρέπει να έχει κατά νου ότι κάποιο ελαττωματικό ιατρικό accessory μπορεί να ευθύνεται για την δημιουργία της συγκεκριμένης επιπλοκής. Ο υπερηχογραφικός έλεγχος είναι μια πρωτοβουλία που πιθανότατα θα καταδείξει απεικονιστικά το πρόβλημα και θα βοηθήσει στην επίλυσή του. Στο συγκεκριμένο περιστατικό, μια ατυχηματική συρραφή του ουροκαθετήρα στους ιστούς δεν ήταν συμβατή με το timing τοποθέτησής του κατά την διάρκεια της επέμβασης. Υπερηχογραφικώς κατέστη δυνατόν να αποδειχθεί η απουσία ιατρογενούς επιπλοκής που καθοδήγησε στην άμεση και ακαριαία επίλυση του θέματος.

Λέξεις - κλειδιά: ουροκαθετήρας, υπερηγχογραφία

Αλληλογραφία:
Τσόμπος Κωνσταντίνος, Επιμελητής Β
Αλμυράκι 40Β, Μεσολόγγι 30200
Αιτωλοακαρνανια
Τηλ: 00302631360237, Fax: 00302106811215

e-mail:
Constantinostsompos@yahoo.com

Κατατέθηκε 21.02.2011
Έγινε δεκτή 23.02.2011

Εισαγωγή
Δεν είναι λίγες οι περιπτώσεις όπου ο θεράπων ιατρός έρχεται αντιμέτωπος με δυσκολίες που διαφεύγουν από την αντίληψή του, όσο άριστος χειριστής των αρχών της εγχειρητικής και να είναι. Συγκεκριμένα γίνεται αναφορά σε περιπτώσεις όπου η αιτιοπαθογένεια δημιουργίας επιπλοκών περνά πλέον στην ποιότητα κατασκευής των διαφόρων αναλώσιμων ιατρικών υλικών. Ειδικότερα ένα ελαττωματικό ιατρικό εξάρτημα μπορεί να προσδώσει διαστάσεις παρόμοιες με αυτές μιας τυπικής ιατρογενούς επιπλοκής. Καθώς

ο αμέριμνος θεράπων ιατρός θα διερευνά την φύση της επιπλοκής, αργά ή γρήγορα θα καταλήξει στην μη ιατρογενή φύση της. Στο εξής ο γυναικολόγος θα πρέπει να έχει κατά νου ότι κάποιο ιατρικό εξάρτημα μπορεί να διαφύγει το δίχτυ του ποιοτικού ελέγχου στα διάφορα στάδια που αυτός εκτελείται, από την εταιρεία ως το νοσοκομείο. Ο ανύποπτος χειρουργός, διερευνώντας κάποια πιθανή επιπλοκή, θα πρέπει να είναι υποψιασμένος παράλληλα για την προαναφερόμενη κατάσταση. Αυτό, μάλλον θα συμβαίνει όλο και πιο συχνά, όσο το κριτήριο του συμπιεζόμενου κόστους επιβάλλεται. Ενώ γίνεται συζήτηση για ένα θέμα για το οποίο πρακτικά δεν υφίσταται βιβλιογραφία, εν τούτοις η πρώτη υπόνοια μεταξύ επιπλοκών και τεχνικής ποιότητας είχε ήδη διατυπωθεί από το 2002[1].

Περιστατικό

Αφορμή για την συγκεκριμένη διαπίστωση ήταν μια χειρουργική επέμβαση ρουτίνας, προσθίας κολποραφίας που διενεργήθηκε στο νοσοκομείο μας[2]. Συγκεκριμένα μια ασθενής 65 ετών εισήχθη στην κλινική μας με διεγνωσμένη κυστεοκήλη. Κατά το τακτικό πρόγραμμα χειρουργείου, υπεβλήθη σε τυπική προσθία κολποραφία και αποκατάσταση της κυστεοκήλης. Την ενδεδειγμένη μετεγχειρητική ημέρα, υπεβλήθη σε ασκήσεις αποκατάστασης της χωρητικότητας και λειτουργικότητας της ουροδόχου κύστεως και μετά την επιτυχή έκβασή τους, αποφασίστηκε την επομένη ημέρα η αφαίρεση του ουροκαθετήρος.
Η απόπειρα αφαιρέσεως του ουροκαθετήρος κατέστη αδύνατη. Μετά επανειλημμένες απόπειρες ζητήθηκε ουρολογική συνδρομή όπου ιδιαιτέρως σημειώθηκαν τα εξής: η πιστότητα στα πρωτόκολλα, η κλινική κατάσταση την στιγμή των διαδικασιών, η εγκαιρότητα της παραπομπής, τυχόν επιπλοκές, ο χρόνος της διαδικασίας, το επίπεδο του θεράποντος και τα τεχνικά ελαττώματα[3]. Η πιστότητα των πρωτοκόλλων ελέγχθηκε με το lege artis πρακτικό χειρουργείου, την τοποθέτηση του ουροκαθετήρος στο τέλος της επέμβασης και τις ενδεδειγμένες απόπειρες αφαίρεσής του. Η κλινική κατάσταση σε όλα τα συστήματα ήταν άριστη. Η ουρολογική συνδρομή κρίθηκε έγκαιρη. Άλλου είδους επιπλοκές δεν σημειώθηκαν. Το timing της αφαίρεσης του ουροκαθετήρος κρίθηκε ικανοποιητικό, ενώ δεν προβλημάτισε το επίπεδο του θεράποντος ιατρού. Η διερεύνηση των τεχνικών ελαττωμάτων άρχισε με την εφαρμογή των 5 σταδίων guidelines αφαίρεσης του ουροκαθετήρος όπως ακριβώς διατυπώνονται στο manual της κατασκευάστριας εταιρείας[4]. Κάποια στιγμή κατεδείχθη επικοινωνία μεταξύ των δύο αυλών του ουροκαθετήρος. Συγκεκριμένα, φυσιολογικός ορός κεχρωσμένος με ιωδιούχο ποβιδόνη χορηγούμενος διά του αναρτητικού αυλού του ουροκαθετήρος, αποκαλύφθηκε ότι εξερχόταν από τον παροχετευτικό αυλό του. Κατόπιν αποφασίστηκε υπερηχογραφικός έλεγχος για την κατάδειξη της διατασιμότητας της αναρτητικής φυσαλίδας του ουροκαθετήρα. Πράγματι η φυσαλίδα βρέθηκε υπερδιατεταμένη (εικόνα) και διαπιστώθηκε ότι πρόκειται για φυσαλίδα με μονοδρομική βαλβίδα. Κατόπιν με οδηγό σύρμα έγινε η διάτρησή της και η αφαίρεση του ουροκαθετήρος.

Συζήτηση

Το άρθρο αυτό επιχειρεί να δείξει τη χρήση των υπερήχων στην διερεύνηση μετεγχειρητικών επιπλοκών. Παρουσιάζεται ο καθοριστικός ρόλος της υπερηχογραφίας στην ανάδειξη του τεχνικού ελαττώματος που προκάλεσε την επιπλοκή. Η διδακτική αξία του άρθρου έγκειται στην ευαισθητοποίηση του ιατρού για την πιθανότητα πρόκλησης προβλημάτων κατά τη φροντίδα των ασθενών από τεχνικά ελαττώματα του εξοπλισμού που διαρκώς και ευρύτερα ενσωματώνεται στην κλινική πράξη. Ειδικότερα, το 5ο στάδιο του manual δεν προβλέπει με λεπτομέρεια πως θα γίνει ο έλεγχος της περιοχής γύρω από τον καθετήρα. Γι' αυτό, ο υπερηχογραφικός έλεγχος ήταν μια πρωτοβουλία του θεράποντος ιατρού που κατέστησε την απεικονιστική κατάδειξη του προβλήματος θεμελιώδη για την περαιτέρω διευθέτησή του. Γενικώς ο τραυματισμός του ουροποιητικού κατά τις γυναικολογικές επεμβάσεις είναι ένα σπάνιο σύμβαμα

της τάξεως του 0,5-1%[5]. Από αυτό το ποσοστό, τα δύο τρίτα αφορούν τους ουρητήρες και το ένα τρίτο αφορά το κατώτερο ουροποιητικό, δηλαδή ποσοστό περίπου της τάξεως του 0,16-0,33%. Σύμφωνα με προφορικές πληροφορίες, από αυτό το τελευταίο ποσοστό [0,16-0,33%], στην περίπτωση αδυναμίας αφαιρέσεως ουροκαθετήρος, η αληθής ατυχηματική συρραφή του ουροκαθετήρος στο κατώτερο ουροποιητικό ανέρχεται σε άνω του 95% των περιπτώσεων. Αντιθέτως η παρουσία μονοδρομικής βαλβίδας στην φυσαλίδα του ουροκαθετήρα υπολογίζεται σε κάτω του 5% των περιπτώσεων. Βιβλιογραφικά δεν ανευρέθη ακριβέστερη καταγεγραμμένη εκατοστιαία αναλογία των δύο αυτών καταστάσεων[6]. Στην προκειμένη περίπτωση, όταν γίνεται συζήτηση για αληθή τραυματισμό του κατώτερου ουροποιητικού εννοείται η ατυχηματική συρραφή του ουροκαθετήρος κατά την διάρκεια της επέμβασης[7]. Μολονότι η ατυχηματική συρραφή του δεν ήταν συμβατή με το timing τοποθέτησης του ουροκαθετήτα, στο τέλος της επέμβασης, εν τούτοις, όφειλε να αποδειχθεί με κάποιο εύληπτο τρόπο, η απουσία ιατρογενούς επιπλοκής. Τελικώς, η υπερηχογραφική κατάδειξη απενοχοποίησε την οποιαδήποτε ιατρογενή παρέμβαση και καθοδήγησε την άμεση και ακαριαία επίλυση του θέματος.

Faulty indwelling urinary catheter ultrasonic detection

Tsompos C.

Department of Obstetrics & Gynecology, Mesologi County Hospital

Correspondence: Tsompos Constantinos, Consultant B
40B Almyraki street
Mesologi 30200
Etoloakarnania
Tel: 00302631360237
Fax: 00302106811215
E-mail: Constantinostsompos@yahoo.com

Summary

Rarely the physician faces cases of manufacture suboptimal quality of various consuming medical accessories. Specifically, a faulty medical accessory may complicate like a typical medical complication. The next step is of course, searching and managing the complication. The treatment physician must have into consideration that one faulty medical accessory may be responsible for the certain complication creation. Ultrasonic control is an initiation who will prove radiologically the problem and will help its solution. In that certain case, one accidental stitching of the indwelling urinary catheter upon tissues, was not compatible with its insertion timing during operational procedure. It was possible to be proved ultrasonographically that medical complication was absent which guided to immediate and instant case solution.

Key words: indwelling urinary catheter, ultrasonography

Βιβλιογραφία

1.Teodorovich OV., Zabrodina NB., Dzhaber D., Kalashnikov GM., Bochkarev AB. Results of transcutaneous nephrolithotripsy using the con lithotripter “2 in 1” “Swiss Lithoclast Master”. Urologiia. 2002 Sep-Oct;(5):44-49.

2.Παπαδόπουλος Κ., Τσόμπος Κ. Υπερηχογραφία vs τεχνικών ελαττωμάτων. 3ο Πανελλήνιο Συνέδριο Υπερήχων στη Μαιευτική & Γυναικολογία. Βιβλίο Περιλήψεων, Αναρτημένες ανακοινώσεις. 2010 Δεκ: 37.

3.Lewis S., Patel U. Major complications after percutaneous nephrostomy-lessons from a department audit. Clin Radiol. 2004 Feb;59(2):171-9.4. www.medical.com.

5.Soong Y., Lim PHC. Urological injuries in gynaecological practice - When is the optimal time for repair? Singapore Med J. 1997 Nov;38(11):475-8.

6.Nagele U, Schilling DA, Praetorius M, Sievert KD, Stenzl A, Anastasiadis AG. Introducing a novel technique to remove accidentally stitched or entrapped urethral catheters after radical prostatectomy. Urol Int. 2006;76(3):199-201.

7.Richard Turner-Warwick. Observations on the treatment of traumatic urethral injuries and the value of the fenestrated urethral catheter. British J. Surg. Volume 60, Issue 10, pages 775-781, October 1973

ΥΠΕΡΗΧΟΓΡΑΦΙΑ ΤΟΜ.8, ΤΕΥΧ.1, ΣΕΛ. 19-25, 2011

Πεπές Σπύρος[1], Γερμανάκης Ιωάννης[2], Σηφάκης Σταύρος[3]

[1] Μαιευτήρας Γυναικολόγος, Χανιά
[2] Παιδιατρική Κλινική Παν/μίου Κρήτης, Ηράκλειο
[3] Μαιευτική Γυναικολογική Κλινική Παν/μίου Κρήτης, Ηράκλειο

Ανασκόπηση της προγεννητικής διάγνωσης του αριστερού κολπικού ισομερισμού

Περίληψη

Σκοπός: Η περιγραφή των καρδιακών ανωμαλιών που σχετίζονται με αριστερό κολπικό ισομερισμό και η πρόγνωση των πασχόντων εμβρύων.

Μέθοδος: αναζητήθηκε η σχετική βιβλιογραφία που αναφέρεται σε αριστερό κολπικό ισομερισμό μεταξύ των ετών 1998-2010 στη βάση ιατρικών δεδομένων PubMed. Ανευρέθηκαν 5 δημοσιεύσεις με τουλάχιστον 10 περιπτώσεις εμβρυϊκού αριστερού κολπικού ισομερισμού στην κάθε μία. Μελετήθηκαν οι πληροφορίες σχετικές με: ηλικία κύησης κατά τη διάγνωση, μέτρηση της αυχενικής διαφάνειας, καρυότυπος, υποκείμενες ανωμαλίες καρδιάς, περιγεννητικό αποτέλεσμα. Ακολούθησε αναλυτική σύγκριση των διαθέσιμων δεδομένων και στοιχείων

Αποτελέσματα: Συνολικά καταγράφηκαν 170 περιπτώσεις όπου υπήρχε διακοπή της κάτω κοίλης φλέβας με συνέχιση μέσω της άζυγου φλέβας. Αναγνωρίστηκαν οι εξής ανωμαλίες της καρδιακής ανατομίας: έλλειμμα του κολποκοιλιακού διαφράγματος (68%), πλήρης κολποκοιλιακός αποκλεισμός (38%), ετεροταξία καρδιάς-σπλάγχνων (54%), δεξιά κοιλία διπλής εξόδου (23%), απόφραξη του χώρου εκροής της δεξιάς κοιλίας (35%), απόφραξη του χώρου εκροής της αριστερής κοιλίας (21%) και πλήρης ανώμαλη έκφυση των πνευμονικών φλεβών (5%). Τερματισμός της εγκυμοσύνης αποφασίστηκε στο 45% των περιπτώσεων, ενώ από τις συνεχιζόμενες εγκυμοσύνες μόνο το 58% των εμβρύων επέζησε.

Συμπέρασμα: Ο αριστερός κολπικός ισομερισμός εμφανίζει προγεννητικά ένα ποικίλο φάσμα καρδιακών ανωμαλιών. Πλήρης κολποκοιλιακός αποκλεισμός, πολύπλοκες καρδιακές ανω-

Αλληλογραφία:
Σπυρίδων Πεπές,
Περίδου 24, Χανιά, ΤΚ 73135
Τηλ.: 00302821400401, Fax: 00302821070834

e-mail:
spirospepes@hotmail.com

Κατατέθηκε 23.03.2011
Έγινε δεκτή 25.03.2011

μαλίες και εμβρυϊκός ύδρωπας αποτελούν προγνωστικούς παράγοντες δυσμενούς έκβασης.

Λέξεις - κλειδιά: αριστερός κολπικός ισομερισμός, διακοπή της κάτω κοίλης φλέβας, ετεροταξία, συγγενείς ανωμαλίες, προγεννητική διάγνωση, πολυσπληνία.

Εισαγωγή

Η ετεροταξία (situs ambiguous) ορίζεται ως μη φυσιολογική διαρρύθμιση των σπλάγχνων κατά μήκος του άξονα αριστερά-δεξιά, διαφορετική από τον πλήρη situs solitus και πλήρη situs inversus[1-3]. Ο όρος ισομερισμός αναφέρεται στη συμμετρική ανάπτυξη κανονικά ασύμμετρων οργάνων ή συστημάτων, που είναι το κύριο χαρακτηριστικό των ετεροταξικών συνδρόμων. Διάφοροι συνδυασμοί καρδιακών, αγγειακών και σπλαγχνικών ανωμαλιών παρατηρούνται σε αυτά τα σύνδρομα. Ετεροταξία, καρδιοσπληνικό σύνδρομο, δεξιός και αριστερός ισομερισμός και situs ambiguous είναι συνώνυμοι όροι για αυτές τις συγγενείς ανωμαλίες.

Ο αριστερός ισομερισμός σχετίζεται με συζευγμένα σπλάγχνα αριστερής πλευράς, ενώ δομές της δεξιάς πλευράς μπορεί να είναι εντελώς απούσες. Μορφολογικά αριστεροί κόλποι, δίλοβοι πνεύμονες με υποαρτηριακούς βρόγχους, πολλαπλοί σπλήνες, ανώμαλη θέση του στομάχου και των εντέρων με το ήπαρ σε κεντρική θέση είναι τυπικά χαρακτηριστικά του αριστερού ισομερισμού. Τα υπερηχοκαρδιογραφικά ευρήματα είναι ποικίλα. Η διακοπή της κάτω κοίλης φλέβας με συνέχιση μέσω της αζύγου φλέβας απαντάται σχεδόν πάντα. Πλήρες κολποκοιλιακό ή μεσοκοιλιακό έλλειμμα διαφράγματος, μονήρης κόλπος, αμφοτερόπλευρη άνω κοίλη φλέβα και πλήρης κολποκοιλιακός αποκλεισμός αποτελούν πολύ συχνά ευρήματα στον αριστερό ισομερισμό[1,4-8].

Όπως έχουν δείξει προηγούμενες μελέτες οι συχνότητες του αριστερού ισομερισμού και των συσχετιζόμενων ανωμαλιών διαφέρουν στην εμβρυική και τη νεογνική περίοδο6,8-10. Στόχος της ανασκόπησης είναι να παρουσιάσει συνοπτικά τις κυριότερες πλευρές της διαπλαστικής αυτής ανωμαλίας, ειδικότερα δε όπως εμφανίζονται στην ενδομήτρια ζωή. Μελετήσαμε τα βιβλιογραφικά δεδομένα από περιπτώσεις αριστερού ισομερισμού σε έμβρυα με στόχο η συγκεντρωτική αυτή παρουσίαση ενός ικανού αριθμού περιπτώσεων να επιτρέψει την εξαγωγή αξιόπιστων συμπερασμάτων.

Μέθοδος και Αποτελέσματα

Μεταξύ του 1998 και 2010 εντοπίστηκαν βιβλιογραφικά 170 περιπτώσεις εμβρύων με προγεννητική διάγνωση αριστερού κολπικού ισομερισμού, μετά από έλεγχο στην ιατρική βάση δεδομένων PubMed. Από την αναζήτηση ανευρέθηκαν 5 δημοσιεύσεις με τουλάχιστον 10 διαγνώσεις εμβρυικού αριστερού κολπικού ισομερισμού[6,7,11-13]. Συλλέχθηκαν πληροφορίες που αφορούν την ηλικία κυήσεως κατά τη διάγνωση, τη μέτρηση της αυχενικής διαφάνειας, τον καρυότυπο, τη μορφή των συνοδών καρδιακών ανωμαλιών και το περιγεννητικό αποτέλεσμα. Έγινε αναλυτική σύγκριση των δεδομένων και στοιχείων που μελετήθηκαν. Στον Πίνακα 1 απεικονίζεται η συχνότητα ανεύρεσης των διαφόρων καρδιαγγειακών ανωμαλιών σε έμβρυα με αριστερό κολπικό ισομερισμό και στον Πίνακα 2 εμφανίζεται η έκβαση της εγκυμοσύνης.

Συζήτηση

Ο σχηματισμός της καρδιάς αρχίζει ως ένας ευθύς σωλήνας που μέσα από μια ομαλή ακολουθία πτυχώσεων και συστροφών μετατρέπεται τελικά στο τεσσάρων κοιλοτήτων όργανο που βρίσκεται στην αριστερή πλευρά του σώματος. Η ανάπτυξη των ενδοκαρδιακών κοιλοτήτων, ο διαχωρισμός των αγγείων από τον κοινό αρτηριακό κορμό και η δημιουργία των συνδέσεων μεταξύ των κόλπων και των φλεβών πραγματοποιούνται μεταξύ της 28ης και 35ης ημέρας της εμβρυικής ζωής, την ίδια δηλαδή χρονική περίοδο που ο σπλήνας σχηματίζεται από την αριστερή πλευρά του μεσογαστρίου. Ένα διαπλαστικό σφάλμα αυτή την εμβρυική περίοδο θα έχει ως παθολογική συνέπεια την ελαττωματική χωροταξική διάταξη των σπλάγχνων και της καρδιάς[14,15].

Πίνακας 1. *Επίπτωση καρδιαγγειακών ανωμαλιών σε έμβρυα με αριστερό ισομερισμό*

Σύνολο καρδιαγγειακών ανωμαλιών [6,7,11-13]	**170**
Διακοπή της κάτω κοίλης φλέβας	150 (88%)
Έλλειμμα του κολποκοιλιακού διαφράγματος	116 (68%)
Πλήρης κολποκοιλιακός αποκλεισμός	64 (38%)
Ετεροταξία σπλάγχνων-καρδιάς	58 από 108 (54%)
Απόφραξη του χώρου εκροής της δεξιάς κοιλίας	59 (35%)
Απόφραξη του χώρου εκροής της αριστερής κοιλίας	35 (21%)
Δεξιά κοιλία διπλής εξόδου	39 (23%)
Πλήρης ανώμαλη έκφυση των πνευμονικών φλεβών	8 (5%)

Πίνακας 2. *Έκβαση της εγκυμοσύνης στα έμβρυα με αριστερό κολπικό ισομερισμό6,7,11-13.*

Σύνολο	**Διακοπή της εγκυμοσύνης**	**Ενδομήτριος θάνατος**	**Νεογνικός θάνατος**	**Ζωντανά βρέφη ή παιδιά**
170	76 (45%)	15 από 94 (16%)	24 από 94 (26%)	55 από 94 (58%)

Κατά την ανασκόπηση της βιβλιογραφίας της τελευταίας 20ετίας ανευρέθηκαν 8 αναφορές με ικανοποιητικό αριθμό περιπτώσεων εμβρυϊκού αριστερού κολπικού ισομερισμού[6,7,9,11-13,16,17]. Η μελέτη των Huggon και συν (2000)9 παρότι αναφέρεται σε 62 περιπτώσεις, δεν συμπεριλήφθηκε στην ανάλυσή μας επειδή το σημείο αναφοράς τους ήταν η παρουσία κολποκοιλιακού ελλείμματος του διαφράγματος. Η μελέτη των Taketazu και συν (2006)[16], περιγράφει 48 περιπτώσεις, αλλά ουσιαστικά επικαλύπτεται με τη δημοσίευση των Lim και συν (2005)[11] από το ίδιο κέντρο. Οι 40 περιπτώσεις που αναφέρθηκαν από τους Lopes και συν (2008)[17] δεν συμπεριλήφθηκαν επίσης στην ανάλυσή μας επειδή το σημείο αναφοράς τους ήταν η παρουσία πλήρους κολποκοιλιακού αποκλεισμού. Τα

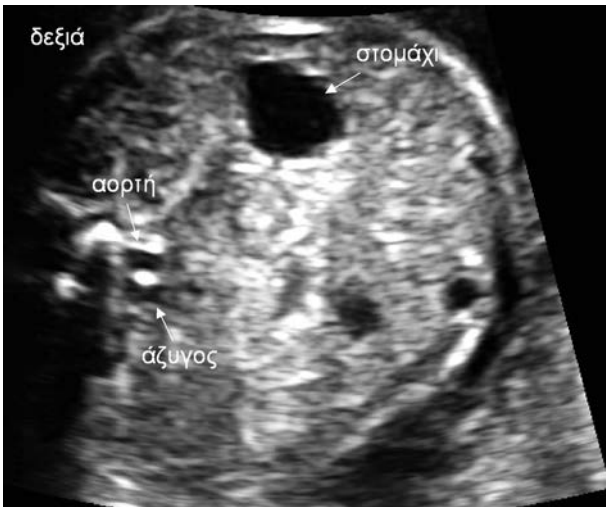

Εικόνα 1*. Αριστερός κολπικός ισομερισμός με το στομάχι σε δεξιά θέση και διακοπή της κάτω κοίλης φλέβας με συνέχιση μέσω της αζύγου φλέβας*[7].

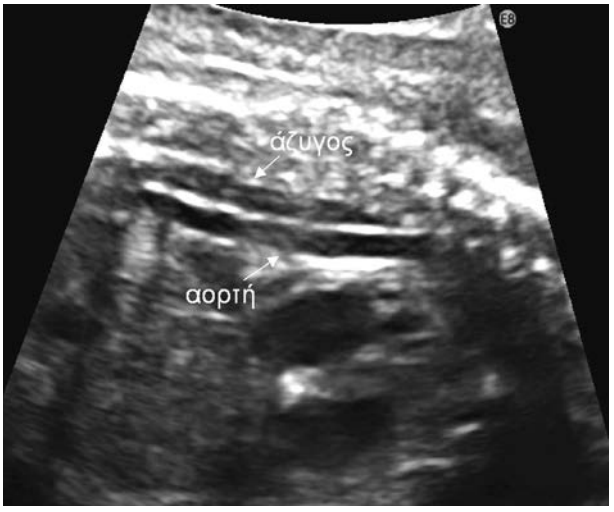

Εικόνα 2. *Αριστερός κολπικός ισομερισμός. Η άζυγος φλέβα απεικονίζεται να πορεύεται όπισθεν και παράλληλα της αορτής*[7].

κριτήρια σχεδιασμού της μελέτης καθώς και τα υπερηχογραφικά ευρήματα ήταν παρόμοια στις 5 εναπομείναντες δημοσιεύσεις[6,7,11-13], έτσι ώστε συνολικά 170 περιπτώσεις εμβρύων με αριστερό κολπικό ισομερισμό συγκεντρώθηκαν για συγκριτική ανάλυση.

Η ετεροταξία συχνά συνοδεύεται από πολύπλοκες καρδιακές ανωμαλίες. Ήδη από το πρώτο τρίμηνο της εγκυμοσύνης συχνά αναγνωρίζεται αυξημένη αυχενική διαφάνεια (59%), διαταραχή του καρδιακού ρυθμού ή ακόμη και ύδρωπας (44%). Κατά το υπερηχογράφημα β' επιπέδου απεικονίζονται ποικίλες και συνήθως σύνθετες καρδιαγγειακές ανωμαλίες σε συνδυασμό με ετεροταξία των σπλάγχνων. Η απουσία ενός μορφολογικά δεξιού κόλπου στον αριστερό κολπικό ισομερισμό συχνά συνεπάγεται κολποκοιλιακό αποκλεισμό. Στις περισσότερες περιπτώσεις (64/74, 86%), ο αποκλεισμός ήταν πλήρης, ενώ στις υπόλοιπες 10 (14%) ήταν δευτέρου βαθμού. Είναι σημαντικό να σημειωθεί ότι στις περιπτώσεις εγκύων με αντι-Ro αντισώματα ο κολποκοιλιακός αποκλεισμός δεν εμφανίζεται ποτέ πριν από το δεύτερο τρίμηνο, καθώς τα αντισώματα διαπερνούν το διαπλακουντιακό φραγμό μόνο μετά από τις 16 εβδομάδες κύησης. Επομένως ο κολποκοιλιακός αποκλεισμός που παρατηρείται στο πρώτο τρίμηνο της εγκυμοσύνης οφείλεται σχεδόν πάντοτε στον αριστερό κολπικό ισομερισμό[16,18,19].

Ένα άλλο συχνό χαρακτηριστικό είναι η ύπαρξη ετεροταξίας των σπλάγχνων σε σχέση με την καρδιά, που παρατηρήθηκε στο 54% των περιπτώσεων. Όταν υπάρχει δεξιοκαρδία με το στομάχι φυσιολογικά στα αριστερά ή βρίσκεται το στομάχι στα δεξιά με την καρδιά φυσιολογικά στα αριστερά, τότε είναι εύκολα αντιληπτή η ετεροταξία. Ωστόσο, σε κάποιες περιπτώσεις, το στομάχι και η καρδιά βρίσκονται στην ίδια πλευρά. Οι Phoon και συν (1996)[6] προτείνουν ότι η εξέταση της θέσης των σπλάγχνων και της καρδιάς μπορεί να οδηγήσει στην προγεννητική διάγνωση καρδιοσπληνικών συνδρομων. Ωστόσο, η ετεροταξία μεταξύ καρδιάς και σπλάγχνων δεν είναι πάντοτε παρούσα.

Στις περιπτώσεις αριστερού ισομερισμού υπάρχει υψηλό ποσοστό ενδομήτριας θνησιμότητας. Ιδιαίτερα, ο συνδυασμός πλήρους κολποκοιλιακής επικοινωνίας με κολποκοιλιακό αποκλεισμό συχνά οδηγεί σε σοβαρού βαθμού καρδιακή ανεπάρκεια. Αυτός ο συνδυασμός παρατηρήθηκε στην πλειοψηφία των εμβρύων που αποφασίσθηκε τερματισμός της εγκυμοσύνης (45%). Αντίθετα, τα επιζώντα έμβρυα συνήθως είχαν ελαφρύτερες καρδιοπάθειες και φυσιολογικό καρδιακό ρυθμό.

Πρέπει να τονιστεί ότι καμία ανατομική ανωμαλία δεν είναι υποχρεωτικά παρούσα στα καρδιοσπληνικά σύνδρομα[20]. Παρόλο που η πολυσπληνία είναι το πιο κοινό εύρημα στον αριστερό ισομερισμό, ασπληνία ή και κανονικός σπλήνας μπορεί επίσης να απαντώνται. Το πλέον αξιόπιστο μέσο για τη διάγνωση είναι η νεκροτομή (perinatal autopsy) από εξειδικευμένο εμβρυϊκό παθολογοανατόμο. Η πλειοψηφία των συσχετιζόμενων εξωκαρδιακών ανωμαλιών (εξωηπατική ατρησία χολής, εμμένουσα αριστερή ομφαλική φλέβα, μονήρης ομφαλική αρτηρία, εξόμφαλος και δακτυλιοειδές πάγκρεας) μπορούν να θεωρηθούν ως μέσης γραμμής αναπτυξιακά ελαττώματα, που αντιπροσωπεύουν σύγχρονα και μη αιτιολογικά ανεξάρτητα από τα καρδιακά, προβλήματα της διάπλασης.

Είναι κατανοητό ότι τα νεογνικά διαγνωστικά κριτήρια δεν είναι πάντα χρήσιμα για τον προγεννητικό έλεγχο. Μολονότι έχει αναφερθεί ενδομήτρια διάγνωση κολπικού ισομερισμού βασισμένη στη μορφολογία των κόλπων, αυτή είναι εξαιρετικά δύσκολη στην πράξη λόγω της ποικιλομορφίας των κολπικών ωτίων[21]. Η ανατομία των πνευμονικών λοβών επίσης δεν μπορεί να εκτιμηθεί υπερηχογραφικά. Η αναγνώριση του εμβρυϊκού σπλήνα είναι δυνατόν να γίνει μετά τις 20 εβδομάδες κυοφορίας, αλλά είναι πρακτικά δύσκολο να απεικονισθεί στις ετεροταξίες λόγω των ανατομικών μεταβολών που παρατηρούνται σε αυτά τα έμβρυα. Το στομάχι, το ήπαρ, η χοληδόχος κύστη μπορεί να βρίσκονται στην αριστερή ή τη δεξιά πλευρά, ανεξάρτητα από τη θέση της καρδιάς στον θώρακα. Η εντόπιση του σπλήνα με την απεικόνιση της σπληνικής αρτηρίας χρησιμοποιώντας έγ-

χρωμο Doppler μπορεί να πραγματοποιηθεί μετά από τις 26 εβδομάδες[22].

Σε αντίθεση με τα σπλάγχνα, η περιγραφή των καρδιαγγειακών ανωμαλιών επιτυγχάνεται ευκολότερα υπερηχογραφικά. Η ασυνέχεια της κάτω κοίλης φλέβας (Εικόνα 1 και 2) αποτελεί έναν εξαιρετικό δείκτη ύπαρξης αριστερού ισομερισμού [4,7,23,24] και παρατηρήθηκε σε 150 από τα 170 (88%) έμβρυα. Ωστόσο, έχει αναφερθεί βιβλιογραφικά μία περίπτωση με ασυνέχεια της κάτω κοίλης φλέβας χωρίς να υπάρχει αριστερός κολπικός ισομερισμός[25]. Είναι προφανές από τον πίνακα 1 ότι ένα έλλειμμα του κολποκοιλιακού διαφράγματος (68%) είναι η πιο τυπική καρδιακή ανωμαλία, αλλά υπάρχουν και πολλές άλλες που παρατηρούνται συχνά, όπως: πλήρης κολποκοιλιακός αποκλεισμός (38%), απόφραξη του χώρου εκροής της δεξιάς κοιλίας (35%), απόφραξη του χώρου εκροής της αριστερής κοιλίας (21%) και δεξιά κοιλία διπλής εξόδου (23%). Ακόμα και πλήρης ανώμαλη έκφυση των πνευμονικών φλεβών που είναι χαρακτηριστικό εύρημα στα έμβρυα με δεξιό κολπικό ισομερισμό, υπήρχε στο 5% των περιπτώσεων αριστερού κολπικού ισομερισμού.

Μεταξύ των εμβρύων με καρδιακές ανατομικές ανωμαλίες, τα ετεροταξικά σύνδρομα συνοδεύονται συνήθως ένα φυσιολογικό καρυότυπο[9,26]. Στις μισές περιπτώσεις της βιβλιογραφίας όπου είχε πραγματοποιηθεί χρωμοσωματικός έλεγχος ο καρυότυπος δεν ήταν παθολογικός. Εντούτοις υπάρχουν μερικές αναφορές εμβρύων με αριστερό κολπικό ισομερισμό και microdeletion του 22q11 χρωμόσωματος (DiGeorge σύνδρομο), τρισωμία 18, τρισωμία 13 ή άλλες σπάνιες χρωμοσωμικές διαγραφές ή αναστροφές[3,9,10,27] γεγονός που υποδηλώνει ότι ο καρυότυπος χρειάζεται να εξεταστεί στα έμβρυα με υποψία καρδιοσπληνικού συνδρόμου.

Ο αριστερός κολπικός ισομερισμός θα πρέπει να διαγνωσθεί με ακρίβεια κατά την προγεννητική περίοδο για να δοθεί εγκαίρως συμβουλευτική στους γονείς και να προγραμματισθεί ο τοκετός ώστε να γίνει σε νοσοκομείο με νεογνολογική και παιδοκαρδιολογική μονάδα. Τα ποσοστά ενδομήτριας και νεογνικής θνησιμότητας (μετά την εξαίρεση των περιπτώσεων διακοπής εγκυμοσύνης) είναι ιδιαίτερα υψηλά (16% και 26% αντίστοιχα), με μόνο 58% επιβίωση (Πίνακας 2). Μολονότι η νοσηρότητα και η θνησιμότητα κατά την νεογνικό περίοδο καθορίζονται κυρίως από τη σοβαρότητα των καρδιακών ανωμαλιών, οι σπλαγχνικές δυσπλασίες είναι δυνατόν να τις επηρεάσουν επίσης. Εξόμφαλος, διαφραγματοκήλη, δακτυλιοειδές πάγκρεας, εγκολεασμός και συστροφή των εντερικών ελίκων έχουν παρατηρηθεί στον αριστερό κολπικό ισομερισμό. Μπορεί δε να τεθεί υποψία για εξωηπατική ατρησία χολής (10%) όταν είναι αδύνατη η υπερηχογραφική απεικόνιση της χοληδόχου κύστης του εμβρύου[28,29]. Με δεδομένη τη βελτίωση της μακροπρόθεσμης πρόγνωσης (νοσηρότητα και επιβίωση) λόγω των σύγχρονων καρδιοχειρουργικών τεχνικών, έχει αυξηθεί πλέον ο ρόλος των συνοδών ενδοκοιλιακών ανωμαλιών στην τελική πρόγνωση και πρέπει να λαμβάνονται υπόψιν στη γενετική συμβουλευτική[30]. Η προγεννητική διάγνωση ενός αριστερού κολπικού ισομερισμού ως εκ τούτου, θα πρέπει να ακολουθείται από μία διεξοδική διερεύνηση του νεογνού για ανωμαλίες του γαστρεντερικού συστήματος, προφυλακτική χορήγηση αντιβιοτικών και εμβολιασμών, για την πρόληψη των μη καρδιακών επιπλοκών.

Η ανάλυση των δημοσιευμένων περιπτώσεων στη βιβλιογραφία πιστεύουμε ότι θα συμβάλλει στην καλύτερη κατανόηση του αριστερού κολπικού ισομερισμού στα έμβρυα. Συνοψίζοντας μπορεί να αναφερθεί ότι ήδη από το πρώτο τρίμηνο της εγκυμοσύνης αναγνωρίζεται συχνά αυξημένη αυχενική διαφάνεια, διαταραχή του καρδιακού ρυθμού ή ακόμη και ύδρωπας. Κατά το υπερηχογράφημα βæ επιπέδου απεικονίζονται ποικίλες και συνήθως σύνθετες καρδιαγγειακές ανωμαλίες σε συνδυασμό με ετεροταξία των σπλάγχνων. Πλήρης κολποκοιλιακός αποκλεισμός και εμβρυϊκός ύδρωπας αποτελούν σαφώς δυσμενείς προγνωστικούς παράγοντες και συνεπάγονται ιδιαίτερα αυξημένη συχνότητα ενδομήτριας (16%) και νεογνικής (26%) θνησιμότητας. Τα επιζώντα έμβρυα έχουν ελαφρύτερης βαρύτητας καρδιοπάθειες, αλλά θα πρέπει να εξετάζονται και να παρακολουθούνται

για πιθανές ανωμαλίες και επιπλοκές από το γαστρεντερικό σύστημα.

A review of left atrial isomerism antenatal detection

Pepes S.[1], Germanakis I.[2], Sifakis S.[3]

[1]Obstetrician Gynecologist, Chania, Greece;
[2]Department of Pediatrics, University Hospital of Heraklion, Greece;
[3]Department of Obstetrics & Gynecology, University Hospital of Heraklion, Greece

Correspondence: Pepes Sp., 24 Peridou str.,
73135 Chania
Tel: 00302821400401
Fax: 00302821070834
E-mail: spirospepes@hotmail.com

Summary
Objective: To describe the cardiac anomalies and outcome in the fetuses with left atrial isomerism.
Methods: All fetuses with a diagnosis of left atrial isomerism between 1998-2010 were identified in PubMed database. The literature search found 5 publications, each one reporting 10 or more cases of fetal left atrial isomerism. Gestational age at diagnosis, nuchal translucency measurement, karyotype, cardiac findings and outcome were noted. A comparative analysis of the collected data was performed.
Results: There were 170 fetuses with an interrupted inferior vena cava and azygous continuation. The associated cardiac defects were similar and included complete atrioventricular septal defect (68%), complete heart block (38%), viscerocardiac heterotaxy (54%), double outlet right ventricle (23%), right ventricular outflow tract obstruction (35%) left ventricular outflow tract obstruction (21%), and total anomalous pulmonary vein drainage (5%). In the reported series 45% of the pregnancies were terminated and from the continuing pregnancies only 58% of the fetuses survived.
Conclusion: The antenatal detection of left atrial isomerism presents a varied spectrum of cardiac malformations. Complete heart block, complex cardiac abnormalities and fetal hydrops are poor prognostic features.

Key words: congenital abnormalities; heterotaxy; interruption of inferior vena cava; left atrial isomerism; polysplenia; prenatal diagnosis.

Βιβλιογραφία

1.Sharland G, Cook A. Heterotaxy syndromes / isomerism of the atrial appendages. In: Allan LD, Hornberger L, Sharland G, eds. Textbook of Fetal Cardiology. Greenwich Medical Media: London, 2000:335-346.
2.Bowers PN, Brueckner M, Yost HJ. The genetics of left-right development and heterotaxia. Semin Perinatol 1996;20:577-588.
3.Lin AE, Ticho BS, Houde K, et al. Heterotaxy: associated conditions and hospital-based prevalence in newborns. Genet Med 2000;2:157-172.
4.Peoples WM, Moller JH, Edwards JE. Polysplenia: a review of 146 cases. Pediatr Cardiol 1983;4:129-137.
5.Ho SY, Fagg N, Anderson RH et al. Disposition of the atrioventricular conduction tissues in the heart with isomerism of the atrial appendages: its relation to congenital complete heart block. J Am Coll Cardiol 1992;20:904-910.
6.Phoon CK, Villegas MD, Ursell PC, et al. Left atrial isomerism detected in fetal life. Am J Cardiol 1996;77:1083-1088.
7.Pepes S, Zidere V, Allan LD. Prenatal diagnosis of left atrial isomerism. Heart 2009;95(24):1974-1977.
8.Atkinson DE, Drant S. Diagnosis of heterotaxy syndrome by fetal echocardiography. Am J Cardiol 1998;82:1147-1149.
9.Huggon IC, Cook AC, Smeeton NC, et al. Atrioventricular septal defects diagnosed in fetal life: associated cardiac and extra-cardiac abnormalities and outcome. J Am Coll Cardiol 2000;36:593-601.
10. Lin JH, Chang CI, Wang JK, et al. Intrauterine diagnosis of heterotaxy syndrome. Am Heart J 2002;143:1002-1008.
11. Lim JS, McCrindle BW, Smallhorn JF, et al. Clinical features, management and outcome of children with fetal and postnatal diagnoses of isomerism syndromes. Circulation 2005;112;2454-2461.

12. Berg C, Geipel A, Kamil D, et al. The syndrome of left isomerism, sonographic findings and outcome in prenatally diagnosed cases. J Ultrasound Med 2005;24:921-931.
13. Berg C, Geipel A, Smrcek J, et al. Prenatal diagnosis of cardiosplenic syndromes: a 10-year experience. Ultrasound Obstet Gynecol 2003;22:451-459.
14. Opitz JM. The developmental field concept. Am J Med Genet 1985;21:1-11.
15. Niikawa N, Kohsaka S, Mizumoto M, et al. Familial clustering of situs inversus totalis, and asplenia and polysplenia syndromes. Am J Med Genet 1983;16:43-47.
16. Taketazu M, Lougheed J, Yoo SJ, et al. Spectrum of cardiovascular disease, accuracy of diagnosis and outcome in fetal heterotaxy syndrome. Am J Cardiol 2006;97:720-724.
17. Lopes LM, Penha Tavares GM, Damiano AP, et al. Perinatal outcome of fetal atrioventricular block: one-hundred-sixteen cases from a single institution. Circulation 2008;129:1268-1275.
18. Shenker L, Reed KL, Anderson CF, et al. Congenital heart block and cardiac anomalies in the absence of maternal connective tissue disease. Am J Obstet Gynecol 1987;157:248-253.
19. Fesslova V, Villa L, Nava S, et al. Spectrum and outcome of atrioventricular septal defect in fetal life. Cardiol Young 2002;12:18-26.
20. Winer-Muram HT, Tonkin IL. The spectrum of heterotaxic syndromes. Radiol Clin North Am 1989;27:1147-1170.
21. Berg C, Geipel A, Kohl T, et al. Fetal echocardiographic evaluation of atrial morphology and the prediction of laterality in cases of heterotaxy syndromes. Ultrasound Obstet Gynecol 2005;26:538-545.
22. Abuhamad AZ, Robinson JN, Bogdan D, et al. Color Doppler of the splenic artery in the prenatal diagnosis of heterotaxic syndromes. Am J Perinatol 99;16:469-473.
23. Ho SY, Cook A, Allan LD, et al. Isomerism of the atrial appendages in the fetus. Pediatr Pathol 1991;11:589-608.
24. Ruscazio M, Van Praagh S, Marrass AR, et al. Interrupted inferior vena cava in asplenia syndrome and a review of the hereditary patterns of visceral situs abnormalities. Am J Cardiol 1998;81:111-116.
25. Tubaul A, Graul J, Filgueira A, et al. Prenatal and postnatal imaging in isolated interruption of the inferior vena cava with azygos continuation. Prenat Diagn 2006;26:866-877.
26. Brown DL, Emerson DS, Shulman LP, et al. Predicting aneuploidy in fetuses with cardiac anomalies: significance of visceral situs and noncardiac anomalies. J Ultrasound Med 93;12:153-161.
27. Yates RW, Raymond FL, Cook A, et al. Isomerism of the atrial appendages associated with 22q11 deletion in a fetus. Heart 96;76:548-549.
28. Boughanim M, Benachi A, Dreux S, et al. Nonvisualization of the fetal gallbladder by second-trimester ultrasound scan: strategy of clinical management based on four examples. Prenat Diagn 2008;28:46-48.
29. Pasquini L, Tan T, Ho SY, et al. The implications for fetal outcome of an abnormal arrangement of the abdominal vessels. Cardiol Young 2005;15:35-42.
30. Nakada K, Kawaguchi F, Wakisaka M, et al. Digestive tract disorders associated with asplenia/ polysplenia syndrome. J Pediatr Surg 97;32:91-94.

ΣΥΝΕΔΡΙΑ 2011

❑ ***Fetus as a Patient,*** *26-28 Μαΐου 2011, Taormina, Italy, MCA Events srl, Phone: +39 02 34934404, info@mcaevents.org*

❑ ***1ο Σεμινάριο ALSG (Advanced Life Support in Gynecology),*** *Αθήνα, 28-29 Μαΐου 2011, Β' Μαιευτική-Γυναικολογική Κλινική Πανεπιστημίου Αθηνών*

❑ ***1st ADVANCED COURSE of Ultrasound, Fetal Medicine and Infertility,*** *29-31 Μαΐου 2011, Villasimius, Cagliari www.imceurope.eu*

❑ ***Εκπαιδευτικό Σεμινάριο με θέμα: «Σεμινάριο Λαπαρασκοπικής Χειρουργικής Basic Course Level I & II»,*** *Αθήνα, 4-7 Ιουνίου 2011, Αθηναϊκό Κέντρο Ενδοσκοπικής Εκπαίδευσης, 210 7488820*

❑ ***«Κακώσεις Περινέου», Θεωρητικό & Πρακτικό Μέρος,*** *Αθήνα, Νοσοκομείο Αλεξάνδρα, 9 - 10 Ιουνίου 2011, Ελληνική Εταιρεία Αποκατάστασης Πυελικού Εδάφους, Οργάνωση: MDcongress, Αλ. Παναγούλη 118, 153 43 Αγ. Παρασκευή, Τηλ.: 210.6074200, e-mail: md@mdcongress.gr*

❑ ***3rd Ian Donald Course,*** *10-12 Ιουνίου 2011, Tirana, Albania*

❑ ***XXIII Perinatal Medicine,*** *13-16 Ιουνίου 2011, European Congress, Paris, www.mcaevents.org*

❑ ***The Russian Association of Perinatal Medicine, in cooperation with the European Association of Perinatal Medicine (EAPM) and the World Association of Perinatal Medicine (WAPM), organizes an "International Meeting of Perinatal Medicine"*** *16-18 Ιουνίου 2011, Academician of the Russian Academy of Medical Sciences, Moscow, www.raspm.ru*

❑ ***9ο Ευρωπαϊκό Σεμινάριο Κολποσκόπησης & Παθολογίας Τραχήλου,*** *Γυναικολογικό Ινστιτούτο Αθηνών 16-18 Ιουνίου 2011 - Πρακτικό Μέρος 16/6 Μαιευτήριο ΙΑΣΩ & Θεωρητικό Μέρος 17-18/06 Ξενοδοχείο Hilton, Καθηγητής: Ε. Διακομανώλης, Οργάνωση: MDcongress, Αλ. Παναγούλη 118, 153 43 Αγ. Παρασκευή, Τηλ.: 210.6074200, www.athensefc2011.mdcongress.gr*

❑ ***22η Ετήσια Ειδική Σύνοδος Ελληνικής Μαιευτικής & Γυναικολογικής Εταιρείας,*** *25-26 Ιουνίου 2011 - Costa Navarino Πύλος Μεσσηνίας, Πρόεδρος: Καθ. Α. Αντσακλής, Οργάνωση: MDcongress, Αλ. Παναγούλη 118, 153 43 Αγ. Παρασκευή, Τηλ.: 210.6074200, e-mail: md@mdcongress.gr, www.22hsogmeeting.mdcongress.gr*

❑ ***8th Congress on Women's Health and Disease,*** *Ελληνική Εταιρεία Παιδικής και Νεανικής Γυναικολογίας 1-3 Σεπτεμβρίου 2011 - Ξενοδοχείο Kypriotis Κω, Καθηγητής: Γ.Κ. Κρεατσάς, Οργάνωση: MDcongress, Αλ. Παναγούλη 118, 153 43 Αγ. Παρασκευή, Τηλ.: 210.6074200, e-mail: md@mdcongress.gr, www.womenshealth2011.com*

❑ ***7th International Symposium on Multiple Pregnancies, International Academy of Perinatal Medicine,*** *Ελληνική Εταιρεία Προγεννητικής Διάγνωσης και Θεραπείας του Εμβρύου, 3-4 Σεπτεμβρίου 2011 - Ξενοδοχείο Hilton Καθηγητής: Α. Αντσακλής, Οργάνωση: MDcongress, Αλ. Παναγούλη 118, 153 43 Αγ. Παρασκευή, Τηλ.: 210.6074200, e-mail: md@mdcongress.gr, www.iapm2011.mdcongress.gr*

❑ ***Birth,*** *9-11 Σεπτεμβρίου 2011, Clinical Challenges in Labour and Delivery, Chicago, Illinois - USA, www.birth2011.org*

❑ ***10ο Σεμινάριο Εκπαίδευσης Εκπαιδευτών ALSO,*** *Αθήνα 17 Σεπτεμβρίου 2011, Β' Μαιευτική-Γυναικολογική Κλινική Πανεπιστημίου Αθηνών*

❑ ***WORLD CONGRESS ISUOG,*** *18-22 Σεπτεμβρίου 2011, LOS ANGELES*

❑ ***20th Annual Congress European Society for Gynaecological Endoscopy (ESGE),*** *21-24 Σπτεμβρίου 2011, esge@promoleader.com, Tel.: +39 055 2462201*

Italian Society of Gyn/Ob (SIGO), Italian Association of Gynecologists and Obstetrics of Public Hospitals (AOGOI), *Italian Association of University Gynecologist (AGUI), 25-28 Σεπτεμβρίου 2011, Palermo, Italy, www.triumphgroup.it*

❑ ***9th International Scientific Meeting,*** *27-30 Σεπτεμβρίου 2011, Royal College of Obstetricians and Gynaecologists Athens, Greece, www.rcog2011.com*

❑ ***Ημερίδα με θέμα; «Καρκίνος Τραχήλου Μήτρας»,*** *Αγ.Νικόλαος Λασιθίου, Κρήτη 16 Οκτωβρίου 2011, Μαιευτική και Γυναικολογική Εταιρεία Κρήτης,. Πληρ. κ. Ματταλιωτάκης 6932471818.*

❑ ***16ο Πανελλήνιο Συνέδριο Περιγεννητικής Ιατρικής,*** *Ελληνική Εταιρεία Περιγεννητικής Ιατρικής 21-23 Οκτωβρίου 2011 - Μέγαρο Μουσικής Αθηνών, Αν. Καθηγητής Ν. Παπαντωνίου, Οργάνωση: MDcongress, Αλ. Παναγούλη 118, 153 43 Αγ. Παρασκευή, Τηλ.: 210.6074200, e-mail: md@mdcongress.gr,www.16perinatal.mdcongress.gr*

❑ ***31ο Σεμινάριο ALSO,*** *Ηράκλειο, 22-23 Οκτωβρίου 2011, Β' Μαιευτική-Γυναικολογική Κλινική Πανεπιστημίου Αθηνών*

❑ ***10th World Congress of Perinatal Medicine*** *8-11 Νοεμβρίου 2011, Punta del Este, Uruguay, Phone: 00598 2 900 5828, 10wcpm@personas.com.uy*

❑ ***14th COGI Congress,*** *17-20 Νοεμβρίου /2011, Paris, ruthi.yahav@congressmed.com*

❑ ***32ο Σεμινάριο ALSO,*** *Αθήνα, 26-27 Νοεμβρίου 2011, Β' Μαιευτική-Γυναικολογική Κλινική Πανεπιστημίου Αθηνών*

❑ ***Ian Donald Advanced Ultrasound Course,*** *1-2 Δεκεμβρίου 2011, Istanbul, Turkey, www.iandonald.org.tr*

❑ ***5th Advanced Course of Ultrasound in Obstetrics and Gynecology, Ian Donald School,*** *Ελληνική Εταιρεία Υπερήχων στη Μαιευτική και Γυναικολογία, 10-11 Δεκεμβρίου 2011 - Μουσείο Γουλανδρή Φυσικής Ιστορίας, Καθηγητής: Α. Αντσακλής, Οργάνωση: MDcongress, Αλ. Παναγούλη 118, 153 43 Αγ. Παρασκευή, Τηλ.: 210.6074200, e-mail: md@mdcongress.gr, www.iandonald2011.mdcongress.gr*

❑ ***10th World Congress,*** *11-14 Δεκεμβρίου 2011, International Association Maternal and Neonatal Health, Ρώμη, Ιταλία www.iamaneh.org, Tel. +39 02.34.93.44.04*

ΣΥΝΕΔΡΙΑ 2011 (ΕΞΩΤΕΡΙΚΟΥ)

❑ ***1st World Congress of Office Hysteroscopy and Resectoscopy,*** *Bari, Italy, May 18-21, 2011, Centro Italiano Congressi Cic Sud, 0039 080/5043737, http://www.hysteroscopybari2011.com*

❑ ***The 4th Congress of the South East European Society of Perinatal Medicine,*** *Bucharest, Rumania, May 20-21, 2011, Paloma Tours, Tel: (+4 021) 314 66 47, http://armp.medical-congresses.ro/*

❑ ***"Fetus as a Patient",*** *Taormina, Italy, May 26-28, 2011, MCA Events, +39 02 3493 4404, E mail: mantero@mcaevents.org*

❑ ***European Conference of National Strategies for Chlamydia Trachomatis and Human Papillomavirus,*** *Jurmala, Latvia, May 26-27, 2011, The Latvian Society of Laboratory Specialists, Under Auspices of International Federation of Clinical Chemistry and Laboratory medicine, www.cthpv.org*

❑ ***Reproductive Endocrinology and ART: A Celebratory Congress,*** *Montreal, Canada, May, 2011 27-31, COMTECMED, +972-3-5666166, Email: Info@comtecmed.com*

❑ ***1st Joint Congress for Gynecology, Obstetrics and Fertility,*** *Warsaw, Poland, June 10-12, 2011, - Israel-Poland (GOFIP), Paragon Conventions, Tel: +41 22 5330948, Email: sdinenson@paragon-conventions.com*

❑ ***17th International Meeting of the European Society of Gynaecological Oncology (ESGO),*** *Milan, Italy, September 10-14, 2011, Kenesinternational, Tel: +41 22 908 0488, Fax: +41 22 906 9140, Email: esgo17@esgo.org*

❑ ***10th World Congress of Perinatal Medicine,*** *Punta del Este, Uruguay, November 8-11, 2011, World Association of Perinatal Medicine (WAPM), www.wapm.info*

❑ ***The Asia Pacific Congress on Building Consensus in Gynaecology,*** *Bangkok, Thailand, November 24-27, 2011, Infertility and Perinatology (BCGIP), in collaboration with the Royal Thai College of Obstetricians and Gynaecologists, E mail: info@comtecint.com, Tel: +86 21 54660460*

ΣΥΝΕΔΡΙΑ 2012 (ΕΣΩΤΕΡΙΚΟΥ)

❑ ***9th European Congress of Menopause Andropause Society,*** *Αθήνα. Μέγαρο Μουσικής, 28 - 31 Μαρτίου 2012, Β' Μαιευτική & Γυναικολογική Κλινική, 2107217835*

❑ ***5ο Παγκρήτιο Μαιευτικό Σεμινάριο Μαιευτικής - Γυναικολογίας : «Μαιευτικά & Γυναικολογικά Προβλήματα στη Νεαρή Ηλικία»,*** *Ηράκλειο, Κρήτη, 31 Μαρτίου - 1 Απριλίου 2012: Αναπλ. Καθ. κ. Ματαλλιωτάκης, 6932 471818*

❑ ***12ο Πανελλήνιο Συνέδριο Μαιευτικής και Γυναικολογίας,*** *Θεσσαλονίκη, Μέγαρο Μουσικής, 17-20 Μαΐου 2012, Οργάνωση: MDcongress, Αλ. Παναγούλη 118, 153 43 Αγ. Παρασκευή, Τηλ.: 210.6074200, e-mail: md@mdcongress.gr*

❑ ***12th Congress of European Society of Contraception,*** *Αθήνα, 19 - 23 Ιουνίου 2012, Οργάνωση: MDcongress, Αλ. Παναγούλη 118, 153 43 Αγ. Παρασκευή, Τηλ.: 210.6074200, e-mail: md@mdcongress.gr, www.esc2012.mdcongress.gr*

❑ ***"The Fetus as a Patient",*** *1-2 Σεπτεμβρίου 2012, Royal Myconian & Myconian Imperial Resorts, Elia Beach, Myconos, Greece, Οργάνωση: MDcongress, Αλ. Παναγούλη 118, 153 43 Αγ. Παρασκευή, Τηλ.: 210.6074200, www.fetusasapatient2012.mdcongress.gr*

❑ ***5ο Πανελλήνιο Συνέδριο Ενδομητρίωσης,*** *Χανιά, Κρήτη 20 - 21 Οκτωβρίου 2012, 2810375000, Οργάνωση: MDcongress, Αλ. Παναγούλη 118, 153 43 Αγ. Παρασκευή, Τηλ.: 210.6074200, e-mail: md@mdcongress.gr*

ΣΥΝΕΔΡΙΑ 2012 (ΕΞΩΤΕΡΙΚΟΥ)

❑ ***10th International Scientific Meeting 2012 (RCOG 2012),*** *Kuching, Sarawak, Malaysia, June 5-8, 2012, Royal College of Obstetricians & Gynaecologists and the Obstetrical & Gynaecological Society of Malaysia, A Working Title Events Sdn Bhd, +60.3.6207.9347*

❑ ***XX FIGO World Congress of Obstetrics & Gynecology,*** *Italy, Rome, October 2012, 7-12, www.figo.org/congress/forthcoming_2012*

❑ ***The World Congress on Controversies in Obstetrics,*** *Barcelona, Spain, October 11-14, 2012, Gynaecology & Infertility (COGI), E mail: info@comtecint.com, Tel: +34 932081145*

Σημείωση: Παρακαλούνται οι οργανωτές συνεδρίων να ενημερώνουν έγκαιρα την Εταιρεία για τα προσεχή συνέδριά τους προς αποφυγή επικάλυψης

Ο Καθηγητής Μαιευτικής και Γυναικολογίας του Πανεπιστημίου Αθηνών, κος Αριστείδης Αντσακλής βραβεύτηκε από τη Hellenic American Medical Society of New York, με το βραβείο «Παπανικολάου», στις 11 Μαίου 2011 στο New York Weill Cornell Medical Center, για τη διεθνή προσφορά του στη Μαιευτική και Γυναικολογία.

The Hellenic Medical Society of New York

George N. Papanicolaou, M.D., Ph.D. Symposium 2011

Wednesday, May 11, 2011

Reception: 7:00 PM
Griffis Faculty Club, 1300 York Avenue, New York City

Award Ceremony and Presentations: 7:30 PM
A950 Auditorium, 9th Floor, Weill Cornell Medical College
1300 York Avenue, New York City

PAPANICOLAOU AWARD
Aris Antsaklis, M.D.
Professor of Obstetrics and Gynecology, University of Athens
Vice-President of the World Association of Perinatal Medicine

Introduction
Nicholas H.E. Mezitis, M.D. - President, Hellenic Medical Society of New York
Frank Chervenak, M.D. Professor and Chairman, Department of Obstetrics and Gynecology, New York Weill Cornell Medical Center
Elias Tsekerides, President, Federation of Hellenic Societies of Greater New York
Tasos Ringos - Vice-President, Panevoikos Society of America

Presentation
"Dr. George N. Papanicolaou's Legacy in Gynecology"
Aris Antsaklis, M.D.

"New Insights in Retinal Angiogenesis "
Katherine A. Hajjar, M.D.
Professor and Chair, Department of Cell and Developmental Biology at Weill Cornell Medical College

Sponsors
Department of Obstetrics and Gynecology, New York Weill Cornell Medical Center
Panevoikos Society of America ½ Federation of Hellenic Societies of Greater New York

RSVP by May 9, 2011 at: 718-398-2440

MEETING OF

7th International Academy of Perinatal Medicine

International Symposium on Multiple Pregnancy

2011

3-4 SEPTEMBER
ATHENS HILTON HOTEL

ATHENS GREECE

ORGANISED BY: HELLENIC SOCIETY OF PRENATAL DIAGNOSIS & FETAL THERAPY

www.iapm2011.mdcongress.gr

SECRETARIAT MD congress 118 Al. Panagouli Str., Ag. Paraskevi 153 43, Tel +30 2106074200, e-mail: md@mdcongress.gr

GE Healthcare

ΝΕΟ!

Προνομιακό Πρόγραμμα Leasing

~~9.00 %~~

4.99 %

Όφελος για προμήθεια υπερηχοτομογράφου

έως 14.800 € *

Στη δύσκολη οικονομική συγκυρία η GE Healthcare, σε συνεργασία με μεγάλο χρηματοοικονομικό όμιλο, εξασφάλισε για εσάς ένα εξειδικευμένο χρηματοδοτικό προϊόν με προνομιακό επιτόκιο,** το οποίο σας επιτρέπει να πραγματοποιήσετε την επένδυσή σας με μικρότερο κόστος και να επωφεληθείτε παράλληλα από τις φορολογικές εκπτώσεις που προκύπτουν από τις χρηματοδοτικές μισθώσεις (leasing).

GE imagination at work

GE Medical Systems Ελλάς Α.Ε.Ε.
Σωρού 8-10, 151 25 Μαρούσι, Αθήνα,
Τ 210 8930600, F 210 9625931
www.gehealthcare.com/grel

* Το ανωτέρω ποσό έχει υπολογιστεί με βάση την αγορά ενός συστήματος υπερηχοτομογραφίας καθαρής αξίας 135.000 €
** Η έγκριση της χρηματοδοτικής μίσθωσης υπόκειται στην απόλυτη κρίση της Εταιρείας LEASING