ΤΟΜΟΣ 8 • ΤΕΥΧΟΣ 2 • ΑΠΡΙΛΙΟΣ - **ΙΟΥΝΙΟΣ 2011**

Ελληνική Εταιρεία Υπερήχων στη Μαιευτική & Γυναικολογία
Hellenic Society For Ultrasound In Obstetrics & Gynecology

ΥΠΕΡΗΧΟΓΡΑΦΙΑ

ΠΕΡΙΟΔΙΚΟ ΤΗΣ ΕΛΛΗΝΙΚΗΣ ΕΤΑΙΡΕΙΑΣ ΥΠΕΡΗΧΩΝ ΣΤΗ ΜΑΙΕΥΤΙΚΗ & ΓΥΝΑΙΚΟΛΟΓΙΑ

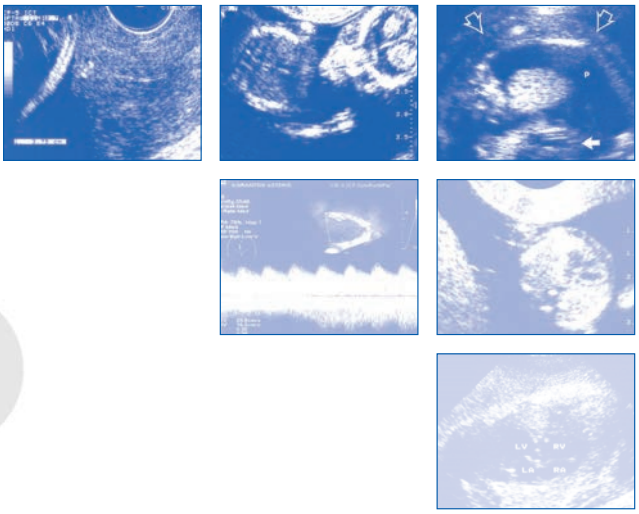

Περιεχόμενα

3D - 4D υπερηχογραφία στη Μαιευτική. Πολυτέλεια ή αναγκαιότητα;

Τρισδιάστατη υπερηχογραφία προσώπου-υπερώας

Υπερηχογράφημα κεντρικού νευρικού συστήματος. Από τη δισδιάστατη στην τρισδιάστατη απεικόνιση

Υπερηχογράφημα 1ο τρίμηνου κύησης με 3D υπερηχογραφία

Ο ρόλος της τρισδιάστατης Power Doppler Υπερηχογραφίας στη διερεύνηση των όγκων της ωοθήκης, της μήτρας και του μαστού. Ανασκόπηση της διεθνούς βιβλιογραφίας

Διευθυντής Σύνταξης:
Α. Αντσακλής

Αν. Διευθυντής Σύνταξης:
Α. Αθανασιάδης

ΠΛΗΡΩΜΕΝΟ ΤΕΛΟΣ
Ταχ. Γραφείο ΚΕΜΠ.ΑΘ
Αριθμός Άδειας 4763
ΠΕΡΙΟΔΙΚΑ (Χ+Ζ) Εφημερίδες ΕΚΔΟΤΟΝ
ΕΛΤΑ Hellenic Post
MDcommunications
ΕΝΤΥΠΟ ΚΛΕΙΣΤΟ ΑΡ. ΑΔΕΙΑΣ 1672/02 ΚΔΑ
ΑΛ. ΠΑΝΑΓΟΥΛΗ 118, ΑΓ. ΠΑΡΑΣΚΕΥΗ 153 43
ΚΩΔΙΚΟΣ ΜΜΕ 7216

ISSN 1109-9267

Ian Donald Greek Branch
INTER-UNIVERSITY SCHOOL OF MEDICAL ULTRASOUND

5th ADVANCED COURSE OF ULTRASOUND IN OBSTETRICS AND GYNECOLOGY

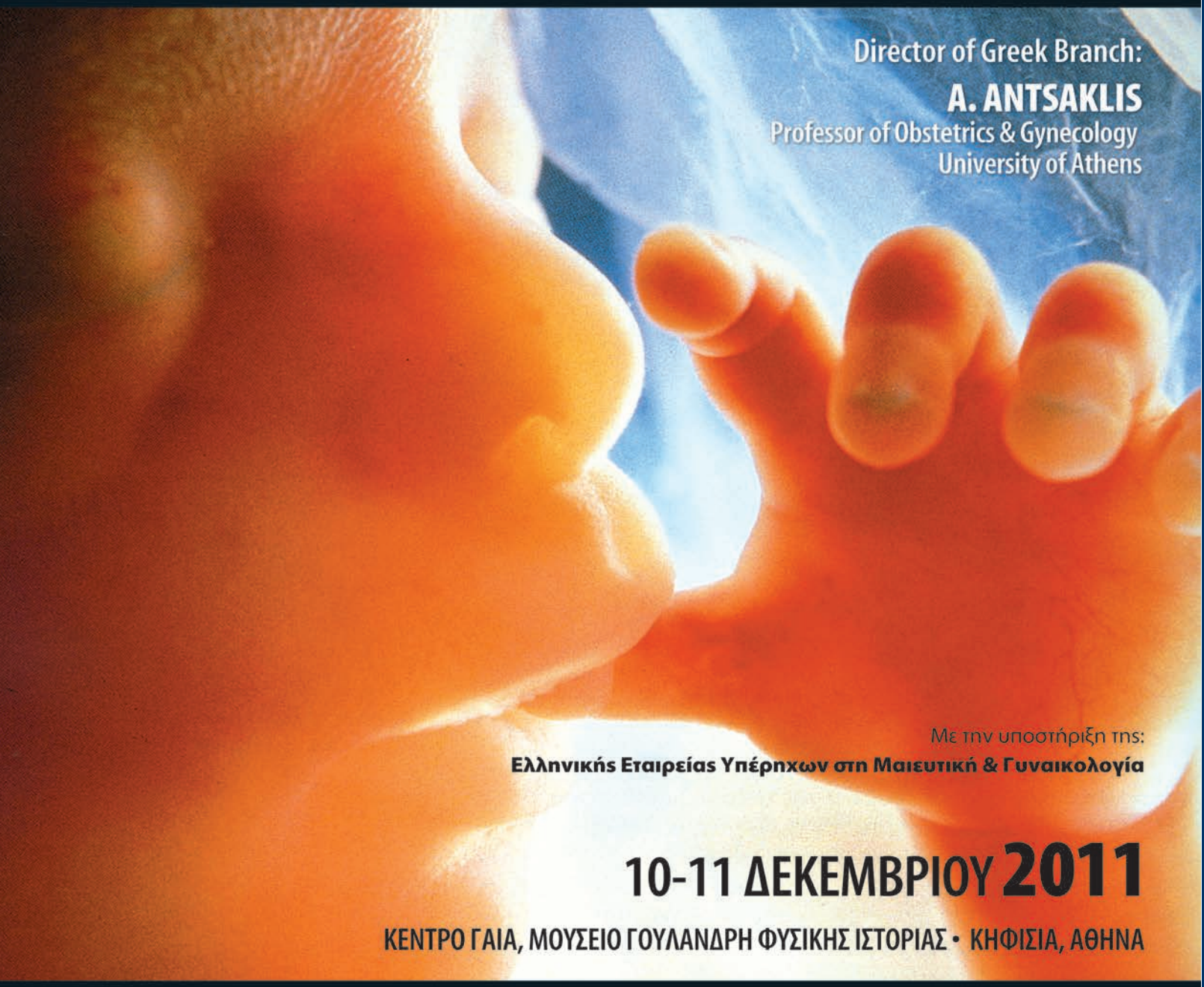

Director of Greek Branch:
A. ANTSAKLIS
Professor of Obstetrics & Gynecology
University of Athens

Με την υποστήριξη της:
Ελληνικής Εταιρείας Υπέρηχων στη Μαιευτική & Γυναικολογία

10-11 ΔΕΚΕΜΒΡΙΟΥ 2011

ΚΕΝΤΡΟ ΓΑΙΑ, ΜΟΥΣΕΙΟ ΓΟΥΛΑΝΔΡΗ ΦΥΣΙΚΗΣ ΙΣΤΟΡΙΑΣ • ΚΗΦΙΣΙΑ, ΑΘΗΝΑ

www.iandonald2011.mdcongress.gr

MD congress ΑΛ. ΠΑΝΑΓΟΥΛΗ 118, ΑΓ. ΠΑΡΑΣΚΕΥΗ, 153 43 • ΤΗΛ.: 210 6074200 • E-MAIL: md@mdcongress.gr

ΥΠΕΡΗΧΟΓΡΑΦΙΑ

ISSN 1109-9267

ΤΡΙΜΗΝΙΑΙΑ ΕΚΔΟΣΗ

ΠΕΡΙΟΔΙΚΟ ΤΗΣ ΕΛΛΗΝΙΚΗΣ ΕΤΑΙΡΕΙΑΣ ΥΠΕΡΗΧΩΝ ΣΤΗ ΜΑΙΕΥΤΙΚΗ & ΓΥΝΑΙΚΟΛΟΓΙΑ

Ελληνική Εταιρεία Υπερήχων στη Μαιευτική & Γυναικολογία
Hellenic Society for Ultrasound in Obstetrics & Gynecology

ΔΙΟΙΚΗΤΙΚΟ ΣΥΜΒΟΥΛΙΟ

ΠΡΟΕΔΡΟΣ :
Αντσακλής Αριστείδης
ΑΝΤΙΠΡΟΕΔΡΟΣ:
Μπότσης Δημήτριος
ΓΡΑΜΜΑΤΕΑΣ:
Αθανασιάδης Απόστολος
ΤΑΜΙΑΣ:
Δασκαλάκης Γεώργιος
ΜΕΛΟΣ:
Σκέντου Χαρά

ΣΥΝΤΑΞΗ

ΔΙΕΥΘΥΝΤΗΣ ΣΥΝΤΑΞΗΣ
Αντσακλής Αριστείδης

ΑΝΑΠΛΗΡΩΤΗΣ ΔΙΕΥΘΥΝΤΗΣ
Αθανασιάδης Απόστολος

ΥΠΕΥΘΥΝΟΙ ΥΛΗΣ
Μεσογίτης Σπυρίδων
Παπαντωνίου Νικόλαος
Σκέντου Χαρά

ΣΥΝΤΑΚΤΙΚΗ ΕΠΙΤΡΟΠΗ
Αναστασάκης Ελευθέριος
Ασημακόπουλος Ευστράτιος
Γεωργαδάκης Γεώργιος
Δασκαλάκης Γεώργιος
Ζαβλανός Απόστολος
Θεοδωρά Μαριάννα
Καλμαντής Κωνσταντίνος
Κασσάνος Δημήτριος
Μακρυδήμας Γεώργιος
Μπότσης Δημήτρης
Σαρηκώστας Δημήτρης
Σηφάκης Σταύρος
Σωτηριάδης Αλέξανδρος
Τζίωτης Ιωάννης
Τσάπανος Βασίλειος

ΙΔΙΟΚΤΗΣΙΑ ΚΑΙ ΣΥΝΤΑΞΗ

ΕΛΛΗΝΙΚΗ ΕΤΑΙΡΕΙΑ ΥΠΕΡΗΧΩΝ ΣΤΗΝ ΜΑΙΕΥΤΙΚΗ ΚΑΙ ΓΥΝΑΙΚΟΛΟΓΙΑ

ΕΚΔΟΤΗΣ

Αριστείδης Αντσακλής,
Καθηγητής Μαιευτικής και Γυναικολογίας Πανεπιστημίου Αθηνών
Νοσοκομείο «ΑΛΕΞΑΝΔΡΑ», Βασ. Σοφίας 80, 11528 Αθήνα
Τηλ.: 210-7708749 Fax: 210-7787317
E-mail: aantsak@med.uoa.gr

Copyright:

ΕΛΛΗΝΙΚΗ ΕΤΑΙΡΕΙΑ ΥΠΕΡΗΧΩΝ ΣΤΗΝ ΜΑΙΕΥΤΙΚΗ ΚΑΙ ΓΥΝΑΙΚΟΛΟΓΙΑ

ΣΥΝΤΟΜΟΣ ΤΙΤΛΟΣ:

Υπερηχ.

Η «ΥΠΕΡΗΧΟΓΡΑΦΙΑ» είναι τριμηνιαία έκδοση της Ελληνικής Εταιρείας Υπερήχων στη Μαιευτική και Γυναικολογία. Αποτελεί επίσημο όργανο της Εταιρείας και έχει σκοπό την ενημέρωση των ιατρών Μαιευτήρων-Γυναικολόγων επί θεμάτων Υπερηχογραφίας.

Τα δημοσιευμένα άρθρα είναι ιδιοκτησία του περιοδικού «ΥΠΕΡΗΧΟΓΡΑΦΙΑ» και απαγορεύεται η μερική ή/και ολική αναδημοσίευση τους, χωρίς την έγγραφη συγκατάθεση της Συντακτικής Επιτροπής.

Οι απόψεις των συντακτών των δημοσιευμάτων δεν αποτελούν αναγκαία τις απόψεις του εκδότη και του ιδιοκτήτη του περιοδικού (Ελληνική Εταιρεία Υπερήχων στη Μαιευτική & Γυναικολογία)

ΣΥΝΔΡΟΜΕΣ

Το περιοδικό διανέμεται δωρεάν στα μέλη της Εταιρείας.
Η ετήσια συνδρομή για μη μέλη ανέρχεται σε 40€.
Το ποσό αυτό καλύπτει και τα ταχυδρομικά έξοδα αποστολής των 4 ετησίων τευχών.
Συνδρομές βιβλιοθηκών : 60€ ετησίως
Συνδρομές εξωτερικού : 80€ ετησίως

ΓΡΑΜΜΑΤΕΙΑ

Ελληνική Εταιρεία Υπερήχων στην Μαιευτική και Γυναικολογία,
Λαμψάκου 11, 11528 Αθήνα.
Τηλ/Fax: 210-7787317
e-mail: hellenicultrasound@yahoo.gr

ΕΠΙΜΕΛΕΙΑ ΕΚΔΟΣΗΣ

MD communications
Αλ. Παναγούλη 118, Αγ. Παρασκευή 153 43. Τηλ: 210-6835999, Fax: 210-6836077
e-mail: md@mdcom.gr

ULTRASOUND

ISSN 1109-9267

PUBLISH FOUR TIMES EACH YEAR

OFFICIAL JOURNAL OF HELLENIC SOCIETY FOR ULTRASOUND IN OBSTETRICS & GYNECOLOGY

EXECUTIVE COMMITEE

PRESIDENT
Antsaklis Aristidis
VICE PRESIDENT
Botsis Dimitrios
SECRETARY
Athanasiadis Apostolos
TREASURER
Daskalakis Georgios
MEMBER
Skentou Chara

EDITORIAL BOARD

EDITOR-IN-CHIEF
Antsaklis Aristidis

ASSOCIATE EDITOR
Athanasiadis Apostolos

ASSISTANT EDITORS
Messogitis Spiridon
Papantoniou Nikolaos
Skentou Chara

MEMBERS
Anastasakis Eleftherios
Asimakopoulos Efstratios
Georgadakis Georgios
Daskalakis Georgios
Theodora Marianna
Kalmantis Konstantinos
Kassanos Dimitrios
Makridimas Georgios
Mpotsis Dimitris
Sarikostas Dimitrios
Sifakis Stavros
Sotiriadis Alexandros
Tziotis Ioannis
Tsapanos Vasilios
Zavlanos Apostolos

PROPERTY AND EDITING

HELLENIC SOCIETY FOR ULTRASOUND IN OBSTETRICS & GYNECOLOGY

PUBLISHER

Prof. Aristidis Antsaklis,
Department of Obstetrics and Gynaecology, University of Athens
"ALEXANDRA" Hospital, Vas. Sofias 80, 11528 Athens
Tel. +30210.7708749 Fax.+30210.7787317
E-mail: aantsak@med.uoa.gr

Copyright:

HELLENIC SOCIETY FOR ULTRASOUND IN OBSTETRICS & GYNECOLOGY

SHORT TITLE

Hel. Ultras.

The "ULTRASOUND" publishes four times each year by HELLENIC SOCIETY FOR ULTRASOUND IN OBSTETRICS & GYNECOLOGY. It is an official implement of this society and its goal to inform Obstetricians and Gynecologists about Ultrasound topics.

The published articles is property of the "ULTRASOUND" journal and partial or total republishing is forbidden without written assent of the Editorial Board.

The opinions of the author's publications do not constitute necessarily the opinions of the publisher and owner of the journal (Hellenic Society for Ultrasound in Obstetrics & Gynecology)

SUBSCRIPTIONS

The journal is distributed free to the members of the society.
The annual subscription for non-members is 40€.
The postage of the 4 annual issues are included to this amount.
Library subscriptions: 60€ annual
Abroad subscriptions: 80€ annual

SECRETARIAR

HELLENIC SOCIETY FOR ULTRASOUND IN OBSTETRICS & GYNECOLOGY
Lampsakou 11, 11528 Athens
Tel/Fax: +30210.7787317
E-mail: hellenicultrasound@yahoo.gr

RENSPONSIBLE FOR EDITION

MD communications
118 Al. Panagouli str., 153 43 Ag. Paraskevi, Athens, Greece
Tel.+30210.6835999, Fax:+30210.6836077, E-mail: md@mdcom.gr

κορυφαία εκλογή!

Legofer®

Πρωτεϊνοπλεκτρικός σίδηρος

Δοκιμασμένα πρώτο!

LG10/09

Product marketed under license of Italfarmaco SpA-Italy

ELPEN

ELPEN Α.Ε. Φαρμακευτική Βιομηχανία
Γραφεία Επιστημονικής Ενημέρωσης, Σεβαστείας 11, 115 28 Αθήνα, Τηλ.: 210 74 88 711
Εθνικής Αντιστάσεως 114, 551 34 Θεσσαλονίκη, Τηλ.: 2310 459 920-1

www.elpen.gr

ΕΛΟΤ ISO 9002

FlyingColours

Ελληνική
Εταιρεία
Περιγεννητικής
Ιατρικής

16ο ΠΑΝΕΛΛΗΝΙΟ ΣΥΝΕΔΡΙΟ
ΠΕΡΙΓΕΝΝΗΤΙΚΗΣ ΙΑΤΡΙΚΗΣ

21-23 Οκτωβρίου 2011

ΑΘΗΝΑ

Μέγαρο Διεθνές
Συνεδριακό Κέντρο Αθηνών

MD congress | Αλ. Παναγούλη 118, 153 43 Αγ. Παρασκευή, Τηλ.: 210 6074 200, e-mail: md@mdcongress.gr

www.16perinatal.mdcongress.gr

MATERNAL PRO

ΓΥΝΑΙΚΟΛΟΓΙΚΟ / ΜΑΙΕΥΤΙΚΟ

Ολοκληρωμένο σύστημα αρχειοθέτησης

Πλήρως Ανανεωμένη & Εύχρηστη Παραμετρική Εφαρμογή
Νέα έκδοση 6.0

Το **Maternal Pro 6.0** είναι ένα σύγχρονο ειδικό πρόγραμμα Ηλεκτρονικών Υπολογιστών που δημιουργήθηκε μετά από μακροχρόνια προσπάθεια και μελέτη.

- **Δυνατότητα παρακολούθησης τεχνητής Γονιμοποίησης (IVF)**
- **Δυνατότητα παρακολούθησης και Ελέγχου Μαστού**
- **Δυνατότητα σύνδεσης πολλαπλών Ιατρικών Μηχανημάτων**
- **Προσαρμοσμένες εκτυπώσεις στις ανάγκες του εργασιακού περιβάλλοντος**
- **Παραμετροποίηση Απαντήσεων-Γνωματεύσεων**





DESIGN AND DEVELOPMENT IN MOTION

NOON

ΟΡΓΑΝΩΣΗ ΚΑΙ ΕΠΙΚΟΙΝΩΝΙΑ

Με στόχο την παροχή ολοκληρωμένων υπηρεσιών και λύσεων, η **Noon Πληροφορική**, ξεκινώντας με αξιόπιστες εφαρμογές φτάνει έως τις πλέον αποδοτικές προτάσεις επικοινωνίας.

WEB

- **Δημιουργία Ιστοσελίδων**
- **Φιλοξενία/e-mail**
- **Optimization Ιστοσελίδων**
- **Newsletter**

CORPORATE

- **Σχεδιασμός Λογοτύπου και Εμβλήματος**
- **Ανάπτυξη Εταιρικής Ταυτότητας (Επαγγελματικές Κάρτες, Επιστολόχαρτα, Φάκελοι, Folder κτλ)**
- **Σχεδιασμός Καταχωρίσεων**
- **Σχεδιασμός και Εκτύπωση Εντύπων**
- **Δημιουργία Εκθεσιακών Περιπτέρων**

Αποκτήστε προβάδισμα μαζί μας

Δημιουργήστε τη δική σας εταιρική ταυτότητα, με τα προνομιακά πακέτα τιμών που προσφέρουμε στους πελάτες μας.

NOON ΠΛΗΡΟΦΟΡΙΚΗ Α.Ε.
Αχαρνών 276, 112 53 Αθήνα
Tel.: 210 9312801(2), Fax: 210 9329621
E-mail: info@noon.gr, URL: www.noon.gr

ΕΛΛΗΝΙΚΗ
ΜΑΙΕΥΤΙΚΗ &
ΓΥΝΑΙΚΟΛΟΓΙΚΗ
ΕΤΑΙΡΕΙΑ

www.12obgyn2012.mdcongress.gr

12ο ΠΑΝΕΛΛΗΝΙΟ ΣΥΝΕΔΡΙΟ στη ΜΑΙΕΥΤΙΚΗ & ΓΥΝΑΙΚΟΛΟΓΙΑ

17-20 Μαΐου 2012

ΘΕΣΣΑΛΟΝΙΚΗ | ΜΕΓΑΡΟ ΜΟΥΣΙΚΗΣ

ΛΗΞΗ ΥΠΟΒΟΛΗΣ ΠΕΡΙΛΗΨΕΩΝ:
31 Ιανουαρίου 2012

MD congress

Αλ. Παναγούλη 118, Αγ. Παρασκευή 153 43,
Τηλ.: 210.60.74.200, Fax: 210.60.74.222 • e-mail: md@mdcongress.gr

ΥΠΕΡΗΧΟΓΡΑΦΙΑ

Τόμος 8, Τεύχος 2, Απρίλιος - Ιούνιος 2011

Π Ε Ρ Ι Ε Χ Ο Μ Ε Ν Α

33 ***3D - 4D υπερηχογραφία στη Μαιευτική: Πολυτέλεια ή αναγκαιότητα;***
Αθανασιάδης Α., Ζαβλανός Α.

45 ***Τρισδιάστατη υπερηχογραφία προσώπου-υπερώας***
Ασημακόπουλος Α. Ευστράτιος

51 ***Υπερηχογράφημα κεντρικού νευρικού συστήματος. Από τη δισδιάστατη στην τρισδιάστατη απεικόνιση***
Σωτηριάδης Α.

63 ***Υπερηχογράφημα 1ο τρίμηνου κύησης με 3D υπερηχογραφία***
Αναστασάκης Ε.

75 ***Ο ρόλος της τρισδιάστατης Power Doppler Υπερηχογραφίας στη διερεύνηση των όγκων της ωοθήκης, της μήτρας και του μαστού. Ανασκόπηση της διεθνούς βιβλιογραφίας***
Καλμαντής Κ., Δασκαλάκης Γ., Ροδολάκης Α., Παπαντωνίου Ν., Μεσογίτης Σπ., Αντσακλής Α.

86 ***Προσεχή συνέδρια***

ULTRASOUND

Volume 8, No 2, April - June 2011

CONTENTS

33 ***4D ultrasonography: Luxury or necessity?***
Athanasiadis A., Zavlanos A.

45 ***3D ultrasonography of the fetal face and palate***
Assimakopoulos E.

51 ***Central Nervous System sonography: from 2D to 3D imaging***
Sotiriadis A.

63 ***1st trimester examination by 3D ultrasonography***
Anastasakis E.

75 ***The role at 3-Dimensional Power Doppler sonography in the assessment of avarian, breast and uterine tumors. Review of the literature***
Kalmantis K., Daskalakis G., Rodolakis A., Papantoniou N., Mesogitis Sp., Antsaklis A.

86 ***Forthcoming congresses***

- EDITORIAL -

Έχει περάσει μία δεκαετία από τότε που η 3D υπερηχογραφία έχει διεισδύσει στην καθημερινή πρακτική της μαιευτικής και γυναικολογίας, επιδεικνύοντας εκπληκτική βελτίωση της εικόνας και των δυνατοτήτων της, χωρίς να έχει πείσει όμως για την αναγκαιότητα της όλο τον ιατρικό κόσμο.

Στις 19 Φεβρουαρίου, στο Νοσοκομείο Παπαγεωργίου της Θεσσαλονίκης, πραγματοποιήθηκε από την 1η Μαιευτική και Γυναικολογική κλινική του ΑΠΘ, υπό την αιγίδα της «Ελληνικής Εταιρείας Υπερήχων στη Μαιευτική και Γυναικολογία», ημερίδα με τίτλο «3D υπερηχογραφία: πολυτέλεια ή αναγκαιότητα;».

Κατά τη διάρκεια της ημερίδας παρουσιάστηκαν εισηγήσεις και ζωντανές επιδείξεις υπερηχογραφημάτων σε συνεδρίες για τη μαιευτική και γυναικολογία, οι οποίες παρουσίαζαν τις δυνατότητες της 3D υπερηχογραφίας στο 1ο και 2ο τρίμηνο της κύησης στην υποβοηθούμενη αναπαραγωγή, στην εκτίμηση των όγκων της ωοθήκης και της ενδομήτριας κοιλότητας.

Το επίκαιρο θέμα της ημερίδας καθώς και η καταξίωση των ομιλητών που συμμετείχαν, προσέλκυσαν μεγάλο ενδιαφέρον και προσέφεραν μια εξαιρετική ευκαιρία στους συμμετέχοντες να ενημερωθούν σχετικά με τη 3D υπερηχογραφία. Η προσέλευση του κόσμου ξεπέρασε τα 250 άτομα, τα οποία αποτελούνταν στην πλειοψηφία τους από μαιευτήρες ενώ την ημερίδα παρακολούθησαν και ιατροί άλλων ειδικοτήτων.

Κατά τη διάρκεια της ημερίδας διοργανώθηκε, για πρώτη φορά στην Ελλάδα μετεκπαιδευτικό σεμινάριο από το VISUS (Vienna International School of 3D Ultrasonography), το οποίο περιλάμβανε πρακτική εξάσκηση, με καθοδήγηση ειδικών, στην επεξεργασία εικόνων στη 3D υπερηχογραφία. Η πρακτική εξάσκηση διήρκησε δύο μέρες, κατά τη διάρκεια της οποίας, οι 50 συμμετέχοντες είχαν τη δυνατότητα να εκπαιδευτούν, να εμβαθύνουν στις γνώσεις τους και να τελειοποιήσουν την τεχνική τους στις λήψεις και επεξηγήσεις των 3D όγκων. Η οργανωτική αρτιότητα και η ποιοτική εκπαίδευση που προσφέρθηκε, ενθουσίασε τους συμμετέχοντες οι οποίοι έμειναν απόλυτα ικανοποιημένοι, ενώ εκδήλωσαν την επιθυμία τους για επανάληψη του σεμιναρίου σε ετήσια βάση με στόχο τη συνεχή βελτίωση των δεξιοτήτων τους στη 3D υπερηχογραφία.

Η ημερίδα στέφθηκε με απόλυτη επιτυχία ενώ το μεγάλο ενδιαφέρον που εκδηλώθηκε για το θέμα, μας ώθησε να παρακαλέσουμε τους εισηγητές της ημερίδας να δημοσιεύσουν τις διαλέξεις τους ως ανασκοπήσεις στο περιοδικό μας.

Απόστολος Π. Αθανασιάδης
Αναπληρωτής διευθυντής σύνταξης του περιοδικού «Υπερηχογραφία»

ΥΠΕΡΗΧΟΓΡΑΦΙΑ ΤΟΜ.8, ΤΕΥΧ.2, ΣΕΛ. 35-44, 2011

Αθανασιάδης Π. Απόστολος [1,2],
Ζαβλανός Ι. Απόστολος [2]
[1]Α' Μαιευτική & Γυναικολογική Κλινική Α.Π.Θ., Γ.Ν.Θ. 'Παπαγεωργίου', Θεσσαλονίκη
[2]Κέντρο Προγεννητικού Ελέγχου Θεσσαλονίκης, Θεσσαλονίκη

3D - 4D υπερηχογραφία στη Μαιευτική: Πολυτέλεια ή αναγκαιότητα;

Εισήγηση στο Σεμινάριο 3D Υπερηχογραφίας
Θεσσαλονίκη 19-02-2011

Περίληψη
Με την παρούσα ανασκόπηση επιδιώκεται να απαντηθούν ερωτήματα σχετικά με την χρήση της 3D υπερηχογραφίας στην Μαιευτική (3D). Αν και η χρήση της έχει εδραιωθεί την τελευταία δεκαετία, ωστόσο δεν έχει καταφέρει να πείσει το σύνολο του ιατρικού κόσμου. Οι υπέρμαχοί της υποστηρίζουν ότι αποτελεί αναπόσπαστο τμήμα του υπερηχογραφικού ελέγχου στην μαιευτική, ενώ οι επικριτές της υποστηρίζουν πως η χρήση της αποτελεί πολυτέλεια. Από την βιβλιογραφική ανασκόπηση προκύπτει ότι η 3D συγκριτικά με τη δυσδιάστατη (2D) δεν υστερεί σε διαγνωστική αξιοπιστία, ούτε επιβαρύνει χρονικά την εξέταση, ενώ η διάρκεια λήψης των βασικών εμβρυικών μετρήσεων δεν επηρεάζεται από την εμπειρία των χειριστών. Επιπλέον, με τη 3D είναι δυνατό να απεικονιστούν, μερικές φορές, παθογνωμονικά χαρακτηριστικά των παθήσεων, χωρίς ωστόσο να αποκομίζονται επιπλέον πληροφορίες σε σχέση με την 2D. Υπερτερεί της 2D στη μέτρηση κι εκτίμηση των όγκων των εμβρυικών οργάνων και στην εξέταση της όψης του προσώπου. Μελλοντικά, πιθανώς με την χρήση της 3D να μπορεί να εκτιμηθεί η νευρολογική κατάσταση του εμβρύου. Έτσι ανοίγονται στη μαιευτική κλινική πράξη νέοι ορίζοντες, ως προς την κατανόηση της φυσιολογίας του εμβρύου, την προγεννητική διάγνωση, την εκτίμηση του βάρους γέννησης, της υποπλασίας των πνευμόνων αλλά και της εμβρυικής νευροφυσιολογίας. Φυσικά η εξέταση είναι απόλυτα εξαρτώμενη από την ποιότητα της δισδιάστατης

Αλληλογραφία:
Αθανασιάδης Α.
Γενικό Νοσοκομείο Παπαγεωργίου,
Περιφερειακή Οδός Νέας Ευκαρπίας,
54 603, Θεσσαλονίκη.

e-mail:
apostolos3435@gmail.com

Κατατέθηκε 13.6.2011
Έγινε δεκτή 13.6.2011

εικόνας και της θέσης του εμβρύου θέτοντας έτσι μεγάλους περιορισμούς στην αυτονομία της. Χρειάζεται εκπαίδευση και επιδεξιότητα όχι μόνο στην επεξήγηση των ευρημάτων αλλά και στη λήψη των όγκων της από όλους τους ειδικούς, έμπειρους και μη.

Λέξεις - κλειδιά: τρισδιάστατη υπερηχογραφία, τετραδιαστατή υπερηχογραφία, προγεννητικός έλεγχος, εμβρυική υπερηχοκαρδιογραφία, συγγενείς ανωμαλίες, προσδιορισμός εμβρυικού βάρους

Εισαγωγή

Η τρισδιάστατη υπερηχογραφία (3D) έχει εδραιωθεί την τελευταία δεκαετία στη μαιευτική, ωστόσο δεν έχει πείσει το σύνολο του ιατρικού κόσμου. Οι υπέρμαχοί της 3D υποστηρίζουν ότι αποτελεί αναπόσπαστο τμήμα της υπερηχογραφικής απεικόνισης υψηλού επιπέδου στην μαιευτική και προβάλλουν ισχυρά επιχειρήματα όπως, τη δυνατότητα της λήψης όγκων του εμβρυικού σώματος σε ελάχιστο χρονικό διάστημα, την επεξεργασία απεριόριστου αριθμού τομών, τη μέτρηση όγκων με ακρίβεια αλλά και την ευκολότερη κατανόηση των πληροφοριών από γιατρούς και γονείς.
Ωστόσο οι επικριτές της 3D υποστηρίζουν πως η χρήση της αποτελεί πολυτέλεια που ως πλεονέκτημα έχει να επιδείξει μόνον την απεικόνιση του εμβρυικού προσώπου για εμπορικούς σκοπούς, ενώ επισημαίνουν το υψηλό κόστος των μηχανημάτων και τη δυνατότητα πραγματοποίησης της ίδιας εξέτασης μόνο με τη δισδιάστατη υπερηχογραφία (2D). Στο συνέδριο του Αμερικανικού Ινστιτούτου Υπερηχογραφίας στην Ιατρική το 2005 (AIUM Consensus Conference, 2005) μία επιτροπή για την 3D κατέληξε στο παρακάτω συμπέρασμα: Η 3D είναι ένα επιπρόσθετο εργαλείο επίλυσης διαγνωστικών προβλημάτων μόνο σε επιλεγμένες περιπτώσεις. Ωστόσο για να καταστεί ευρύτερα αποδεκτή η χρήση της, απαιτείται ο συνδυασμός πολλαπλών παραμέτρων, συμπεριλαμβανομένων και των εταιρειών κατασκευής, προκειμένου να καταστούν τα 3D συστήματα υπερήχων πιο γρήγορα και φιλικά προς το χρήστη.
Ο Gonçalves και συνεργάτες, παρουσιάζοντας μια μετανάλυση 525 δημοσιευμένων άρθρων 3D στη μαιευτική, κατέληξαν ότι η τρισδιάστατη υπερηχογραφία παρέχει πρόσθετες σημαντικές πληροφορίες στην διάγνωση των ανωμαλιών του εμβρυικού προσώπου και ιδιαίτερα των σχιστιών. Ακόμα, η 3D παρέχει επιπλέον πληροφορίες στις βλάβες του εμβρυικού νευρικού σωλήνα και των διάφορων σκελετικών δυσπλασιών. Ωστόσο αρκετές σειρές μελετών που συνέκριναν τη 2D με τη 3D, στην διάγνωση των ανωμαλιών του εμβρυικού προσώπου, δεν απέδειξαν την υπεροχή της τελευταίας[1].
Η παρακάτω ανασκόπηση (εισήγηση στην Ημερίδα 3D υπερηχογραφίας, Θεσσαλονίκη 19/2/2011) επιδιώκει να απαντήσει στα παρακάτω ερωτήματα σχετικά με την 3D:
1. Αξιοπιστία και διαγνωστική ικανότητα της, σε σχέση με την 2D
2. Χρονική διάρκεια και ευκολία της εξέτασης
3. Κατανόηση πληροφοριών της 3D από τους γιατρούς και συγγενείς
4. Μελλοντικές εφαρμογές με την διάδοση της 3D στη Μαιευτική
5. Κίνδυνοι για το έμβρυο από τη χρήση της 3D
6. Συναισθηματική σύνδεση της μητέρας με το έμβρυο και
7. Σχέση: κόστους / οφέλους της χρησιμοποίησης της 3D στη Μαιευτική

Αξιοπιστία και διαγνωστική ικανότητα της 3D σε σχέση με την 2D υπερηχογραφία

Το 2006, δημοσιεύτηκε μελέτη από το πανεπιστήμιο του Harvard, όπου αναλύθηκαν οι διαφορές μεταξύ 2D και 3D σε 150 κυήσεις μεταξύ 17-21 εβδομάδων, ως προς τον χρόνο εξέτασης και την αξιοπιστία της διάγνωσης. Μετά από το υπερηχογράφημα επιπέδου ΙΙ, ο ίδιος χειριστής ελάμβανε 5 όγκους από το κάθε έμβρυο όπου περιλαμβανόταν όλη η εμβρυική ανατομία και στη συνέχεια 3 διαφορετικοί γιατροί αξιολογούσαν και εξέταζαν, ανεξάρτητα, διαδοχικά τα 2D και 3D υπερηχογραφήματα[2].
Η πιστότητα της 3D συγκριτικά με την 2D

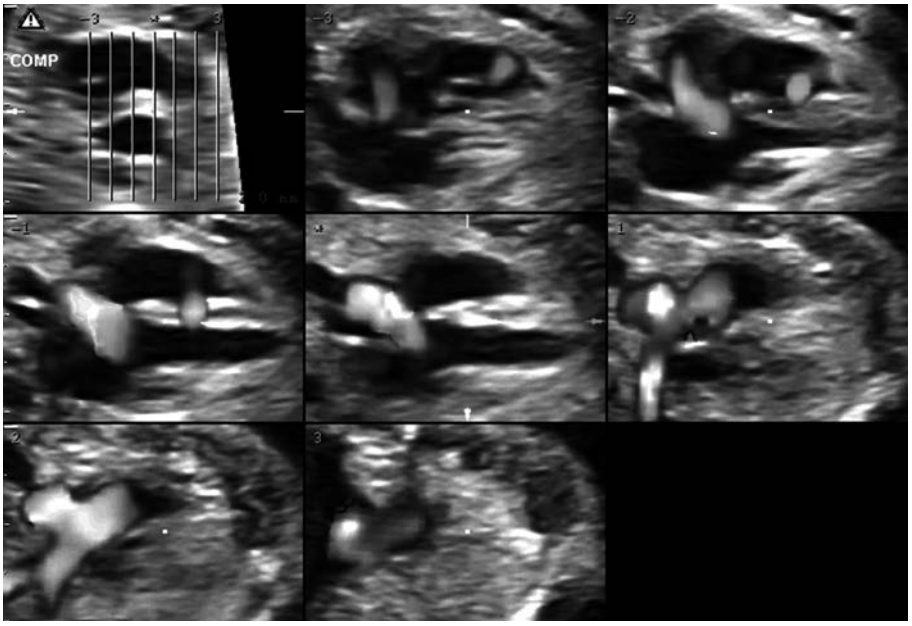

Εικόνα 1. *Τομογραφική απεικόνιση της καρδιάς με 4D (TUI-STIC), όπου φαίνεται η μεσοκοιλιακή επικοινωνία με την λήψη ενός μόνο όγκου.*

στον έλεγχο της εμβρυικής ανατομίας, εκτός από τα άνω άκρα και την υαλοειδή μεμβράνη του εγκεφάλου, ήταν 94%. Συγκεκριμένα η απεικόνιση κατά σύστημα της καρδιάς, κεφαλής, άκρων και κοιλιάς ήταν 88%, 90%, 90% και 95% αντίστοιχα, χωρίς στατιστικά σημαντική διαφορά μεταξύ τους (πίνακας 1). Σε άλλη μελέτη, από το πανεπιστήμιο Wayne State των ΗΠΑ το 2006, εξετάσθηκαν ανεξάρτητα με 3D και 2D από διαφορετικούς εξεταστές, 44 έμβρυα χωρίς ανατομική ανωμαλία και 45 έμβρυα με συνολικά 82 συγγενείς ανωμαλίες. Η μελέτη αυτή έδειξε ότι υπήρξε συμφωνία αποτελεσμάτων στο 90.4% των περιπτώσεων, ενώ 6 ανωμαλίες δεν διαγνώσθηκαν και 2 διαγνώσθηκαν λανθασμένα με την 3D. Αντίστοιχα 1 ανωμαλία δεν επιβεβαιώθηκε με την 2D. Στα συμπεράσματα της μελέτης αυτής η 2D είχε ευαισθησία 96.2% και ειδικότητα 72.7%, ενώ η 3D 92.2% και 76.4% αντίστοιχα[1,2].

Η 3D φαίνεται να υπερτερεί στην εξέταση του εμβρυικού κρανίου στην απεικόνιση της οβελιαίας, της στεφανιαίας, της λαμδοειδούς και των μετωπιαίων ραφών καθώς και των πηγών του, αλλά σε σύγκριση με την 2D δεν είναι στατιστικά σημαντική η διαφορά {ευαισθησία 3D / 2D (74% / 56%, p=NS)}. Αντίθετα η απεικόνιση της οβελιαίας ραφής με την χρήση της 3D σε σχέση με την 2D ήταν στατιστικά σημαντική (3D / 2D: 100% / 70%, $p<0.001$)[5].

Ακόμα με την τομογραφική απεικόνιση (TUI) κατά την τετραδιάστατη υπερηχογραφία (4D) μπορεί να μελετηθεί η εμβρυική καρδιά από ένα και μόνο όγκο (Εικόνα 1), ενώ με τη μέθοδο αυτή έγιναν αντιληπτές οι αλλαγές, που

Εικόνα 2. *Εμβρυικό πρόσωπο χαρακτηριστικό της θανατηφόρου δυσπλασίας (δικό μας περιστατικό).*

Πίνακας 1. *Αναγνώριση της ανατομίας του εμβρύου κατά όργανο με τη 3D υπερηχογραφία (Benaceraf BR, et al.)[3].*

Anatomic landmarks identified on 3D US volumes	
Anatomic Landmark	**Frequency Seen (n = 150)**
Lateral ventricle	148(98.67)
Chroroid plexus	147(98.00)
Cerebellum	142(94.67)
Cistema magna	143(95.33)
Falx	149(99.33)
Cavum septum pellucidum	140(93.33)
Face	148(99.33)
Cervical spine	149(99.33)
Four-chamber heart	142(94.67)
Aortic outflow tract	142(94.67)
Pulmonary arterial outflow	143(95.33)
Thoraclc spine	150(100.00)
Stomach bubble	148(98.67)
Kidneys	148(98.67)
Bladder	147(98.00)
Cord insertion	150(100.00)
Lumbar-sacral spine	150(100.00)
Cord vessels	142(94.67)
Both arms	138 (92.00)
One or both arms	148(98.67)
Both legs	148(98.67)
One or both legs	149(99.33)
Grouped by region	
Head (n=6)	*136(90.67)*
Heart(n=3)	*133(88.67)*
Extremities(n=4)	*136(90.67)*
Abdominal (n=5)	*143(95.33)*

Note.-Data are numbers of times landmarks were identified by each of three physicians on volumes of 50 fetuses (a total of 150 volumes per landmarks), and data in parentheses' are percentages'.

συμβαίνουν κατά τη διάρκεια της κύησης, όπως η μεταβολή της γωνίας μεταξύ του αρτηριακού πόρου και της θωρακικής αορτής[6]. Επιπλέον δε, με την 3D φάνηκε ότι ο όγκος του εμβρυϊκού εγκεφάλου αυξάνεται κατά 10 φορές από το 2ο τρίμηνο της κύησης μέχρι τη 32η εβδομάδα (18 wks=34cc / 32 wks=316cc), ενώ ο όγκος των κοιλιών της εμβρυικής καρδιάς κατά 5,5 φορές αντίστοιχα[7,8].

Συμπερασματικά η 3D συγκριτικά με την 2D φαίνεται να μην υστερεί σε διαγνωστική αξιοπιστία, παρόλο που οι μέχρι σήμερα δημοσιευμένες μελέτες είναι λιγοστές με μικρό αριθμό περιστατικών και χρειάζονται μεγάλες προοπτικές μελέτες για να αποδείξουν τα παραπάνω.

Χρονική διάρκεια και ευκολία της εξέτασης της 3D υπερηχογραφίας

Ο χρόνος και η ευκολία της εξέτασης με την χρήση της 3D φαίνεται ότι δεν διαφέρει σημαντικά από ότι με την χρήση της 2D. Από τη μελέτη της Benacerraf που προαναφέρθηκε, φάνηκε ότι ο συνολικός χρόνος λήψης και εξέτασης του τρισδιάστατου όγκου, σε σχέση με την 2D ήταν συντομότερος κατά 10 λεπτά (Πίνακας 2)[3].

Ως προς το χρόνο και την αξιοπιστία της μέτρησης της αμφιβρεγματικής διαμέτρου (BPD), της περιμέτρου της κεφαλής, της περιμέτρου της κοιλιάς και του μήκους του μηριαίου οστού, με 3D και 2D, μελέτη αναφέρει ότι στο 64% των μετρήσεων του μηριαίου και στο 74% των μετρήσεων της BPD, η διαφορά ήταν μόνο 1mm και ο χρόνος λήψης των μετρήσεων δεν ήταν στατιστικά σημαντικός μεταξύ τους[9]. Στην ίδια μελέτη καταδείχτηκε ότι η 3D μειώνει σημαντικά το λάθος εξέτασης μεταξύ των ιδίων και διαφορετικών εξεταστών[9].

Τέλος εμβρυϊκές μετρήσεις που λήφθηκαν από άπειρους χειριστές στην 2D και 3D, είχαν δυνατότητα επανάληψης και ήταν παρόμοιες με αυτές των έμπειρων χειριστών. Σημαντικό είναι ότι η χρονική διάρκεια μέτρησης της αμφιβρεγματικής διαμέτρου, του μήκους μηριαίου, της περιμέτρου κεφαλής και της κοιλιάς με τρισδιάστατη υπερηχογραφία ήταν συντομότερη για τους άπειρους εξεταστές της 3D σε σχέση με αυτούς της 2D. Η χρήση της 3D επιτρέπει ταχύτερη λήψη από την 2D και καλύτερες μετρήσεις στην περίμετρο της κοιλιάς[10].

Η 3D συγκριτικά με την 2D φαίνεται να μην

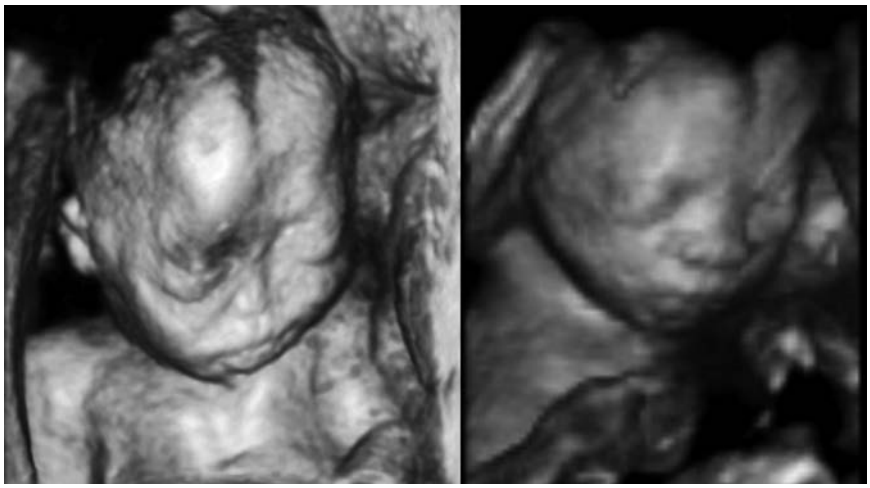

***Εικόνα 3**. Απεικόνιση με 3D υποπλαστικού κατά τη μεσότητα και φυσιολογικού εμβρυικού προσώπου (δικά μας περιστατικά).*

επιβαρύνει χρονικά την εξέταση και η διάρκεια λήψης των βασικών εμβρυικών μετρήσεων δεν επηρεάζεται από την εμπειρία των χειριστών.

Κατανόηση πληροφοριών τρισδιάστατης υπερηχογραφίας

Τα τελευταία χρόνια δημοσιεύσεις αναφέρουν την ανεύρεση με την 3D, χαρακτηριστικών του εμβρυικού προσώπου, παθογνωμονικών για σκελετικές δυσπλασίες, όπως ατελούς οστεογένεσης, συνδρόμου Apert, θανατηφόρου δυσπλασίας και άλλων[11, 12](εικόνα 2). Επιπλέον στην περίπτωση του εμβρυικού καρδιοϋπερηχογραφήματος η χρήση της 4D υπερηχογραφίας με την προσθήκη του εγχρώμου Doppler βελτιώνει την ευαισθησία της κατά 12.5% σε ότι αφορά τον έλεγχο της ανατομίας των 4 κοιλοτήτων, την εικόνα των 5 κοιλοτήτων και την εικόνα των 3 αγγείων της καρδίας αντίστοιχα[13,14,15].

Χαρακτηριστικές εικόνες των πλεονεκτημάτων της 3D είναι η αντιπαράθεση ενός φυσιολογικού με ενός υποπλαστικού προσώπου κατά τη μεσότητα του, που χρησιμοποιήθηκε ως λογότυπο της ημερίδας 3D που πραγματοποιήθηκε στη Θεσσαλονίκη (Εικόνα 3), καθώς και ενός εμβρύου με οπίσθια γωνίωση της κνήμης (Εικόνα 4). Ιδιαίτερα για το πρώτο περιστατικό, η 3D βοήθησε τους γονείς να αντιληφθούν το είδος της βλάβης και να αποφασίσουν, αφού συμβουλεύτηκαν παιδοχειρουργούς και πλαστικούς χειρουργούς, για τη συνέχιση της κύησης.

Με τα σημερινά δεδομένα, με τη 3D είναι δυνατό να απεικονιστούν, μερικές φορές, παθογνωμονικά χαρακτηριστικά των παθήσεων, χωρίς ωστόσο να αποκομίζονται επιπλέον πληροφορίες στη διάγνωση σε σχέση με την 2D.

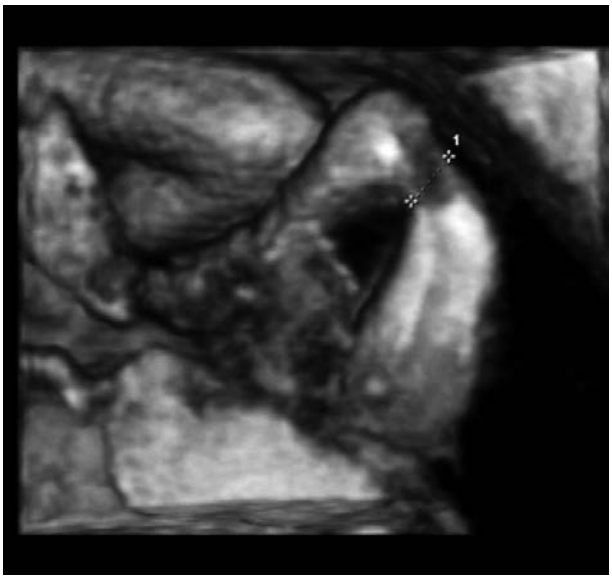

***Εικόνα 4.** Τρισδιάστατη απεικόνιση οπίσθιας γωνίωσης της κνήμης εμβρύου (δικό μας περιστατικό)*

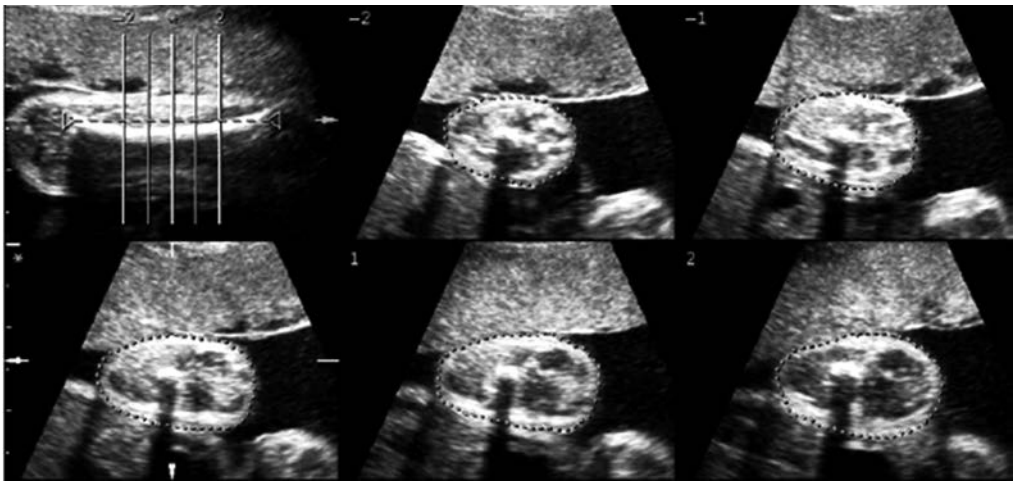

Εικόνα 5. *Μέτρηση του όγκου του βραχιονίου οστού στο ύψος της διάφυσης (Lee W, et al).*[16,17,18]

Νέοι ορίζοντες που ανοίγονται με την τρισδιάστατη υπερηχογραφία

Με την βοήθεια της 3D-4D γίνεται προσπάθεια να συσχετιστεί ο όγκος του εμβρυικού μηριαίου και βραχιονίου οστού με το νεογνικό βάρος. Έτσι η λήψη τμηματικού όγκου του μηριαίου και του βραχιονίου οστού βελτίωσαν τη διάγνωση και την παρακολούθηση του μη αναπτυσσόμενου εμβρύου. Το νεογνικό σωματικό λίπος συσχετίζεται ισχυρά με τον τμηματικό όγκο της διάφυσης του εμβρυικού βραχιονίου οστού, καθώς και με την ποσότητά του στην κοιλιακή χώρα, όσον αφορά στον υπολογισμό του βάρους του εμβρύου[16, 17, 18] (Εικόνα 5).

Σε ότι αφορά την πνευμονική δυσπλασία γίνεται προσπάθεια πρόβλεψής της με την βοήθεια της 3D. Σε μελέτη των VerganiP.,etal. 2010[19], όπου μετράται ο όγκος των εμβρυικών πνευμόνων, σε ένα σύνολο 35 κυήσεων, τρισδιάστατα αναφέρεται ευαισθησία 92% και ειδικότητα 84% στην πρόβλεψη της πνευμονικής δυσπλασίας.

Αναφορικά με την εγκεφαλική λειτουργία και την εξέλιξη της συμπεριφοράς των εμβρύων κατά τη διάρκεια της κύησης, φαίνεται ότι νεότερα δεδομένα προκύπτουν με την βοήθεια της 4D[20]. Ήδη έχουν δημοσιευτεί πολλές μελέτες που αξιολογούν τη νευροφυσιολογία του εμβρύου στα διάφορα τρίμηνα της κύησης, συγκρίνοντας τη με την νευρολογική κατάσταση των νεογνών μετά τη γέννηση[21].

Σε μελέτη που πραγματοποιούμε στην 1η Μαιευτική και Γυναικολογική Κλινική του ΑΠΘ, μελετώντας την εμβρυική νευροφυσιολογία και συγκρίνοντας τη βαθμολογία KANET σε χαμηλού και υψηλού κινδύνου έμβρυα όπου συνυπάρχει υπέρταση, σακχαρώδης διαβήτης της μητέρας ή ενδομήτρια βραδύτητα της ανάπτυξης, βρήκαμε ότι υπήρχε σημαντική διαφορά στη βαθμολογία μεταξύ των ομάδων συνολικά και κατά πάθηση (πίνακας 3).

Η υπερηχογραφική εξέταση της όψης του εμβρυικού προσώπου, που είναι αδύνατη με την 2D, είναι δυνατόν να δώσει πληροφορίες που μπορούν να οδηγήσουν σε διάγνωση των ανωμαλιών σε άλλα όργανα ή συστήματα. Το εμβρυικό πρόσωπο είναι ένα διαγνωστικό «παράθυρο» των εμβρυϊκών ασθενειών και συνδρόμων[22].

Η 3D υπερτερεί της 2D στη μέτρηση κι εκτίμηση των όγκων των εμβρυικών οργάνων και στην εξέταση της όψης του προσώπου. Μελλοντικά, πιθανώς να μπορεί να εκτιμήσει τη νευρολογική κατάσταση του εμβρύου.

Ασφάλεια της τρισδιάστατης υπερηχογραφίας

Αναφορικά με την επίδραση των συχνών υπερηχογραφημάτων στην ανάπτυξη των παιδιών, εκτιμήθηκε, σε δημοσιευμένη μελέτη, η φυσική και πνευματική ανάπτυξη των παιδιών μέχρι 8 ετών. Τα παιδιά αυτά χωρίστη-

Πίνακας 2. *Χρόνος που χρειάστηκε για τη λήψη και εξέταση των τρισδιάστατων όγκων σε σχέση με τη δισδιάστατη υπερηχογραφία (Benaceraf BR, et al.)[3] .*

Time Needed to Perform 3D US Volume Acpulsltion and interprelation in Comparison with 2D US Scanning

Parameter	Mean Value ± Standard Deviation	Time Saved Compared
With 2D US		
2D examination time (min)	19.6 ± 7.51	...
3D Volume acpuisition time (min)	1.8 ± 0.61	...
3D volume interpretation time (min)		
Physician A	5.53 ± 1.32	...
Physician B	4.78 ± 0.93	...
Physician C	5.34 ± 1.40	...
3D Total evaluation time (min)*		
Physician A	7.33 ± 1.45 t	12.27
Physician B	6.59 ± 1.18 t	13.01
Physician C	7.14 ± 1.52 t	12.46
Total time saved (h)		
Physician A	...	10.3
Physician	...	10.8
Physician C	...	10.4

Indicates total time for acquisition and off-line interpretation of 3D US volumes.
** t; <.001 in comparison with 2D US.*

καν σε 2 ομάδες, στην ομάδα I (n=1477), τα οποία είχαν υποβληθεί σε μία εξέταση στις 18 εβδομάδες της εγκυμοσύνης και στην ομάδα II (n=1490), όπου είχαν υποβληθεί σε πολλαπλές εξετάσεις μεταξύ της 18ης και 38ης εβδομάδας. Η μελέτη αυτή κατέδειξε ότι η έκθεση σε πολλαπλούς υπερηχογραφικούς ελέγχους έχει πολύ μικρή επίδραση στην ανάπτυξη του εμβρύου, ενώ η ανάπτυξη του στην παιδική ηλικία είναι ίδια με αυτών που έκαναν μόνο 1 υπερηχογράφημα κατά την κύηση[23].

Η χρήση της 3D δεν αυξάνει τη θερμική (TI) και μηχανική (MI) επίδραση, σε σχέση με την 2D. Αυτό φυσικά είναι σε απόλυτη συνάρτηση με τον χρόνο εξέτασης και κατ' επέκταση την έκθεση του εμβρύου στους υπερήχους[24].

Παρ' όλο που χρειάζονται προοπτικές μελέτες με περισσότερα περιστατικά, δε φαίνεται να υπάρχει μεγαλύτερη επίδραση της 3D σε σχέση με την 2D στα παιδιά[25].

Επίδραση της τρισδιάστατης υπερηχογραφίας στην ψυχολογία της εγκύου

Η 4D σε σχέση με την 2D απεικόνιση του εμβρυικού προσώπου διαπιστώθηκε, σε ορισμένες δημοσιεύσεις, ότι έχει σημαντικά ευνοϊκότερες αντιδράσεις στην ψυχολογία της μητέρας. Η 3D απεικόνιση ήταν σημαντικά καλύτερη από ότι η 2D (n = 112) σε σχέση με την καθαρότητα της εικόνας, δίνοντας την αίσθηση στην μητέρα ότι βρίσκεται πλησιέστερα στο μωρό της, και αναγνωρίζοντας οικίες εκφράσεις του εμβρυικού προσώπου[26].

Σε άλλη όμως τυχαιοποιημένη μελέτη (n = 124) διαπιστώθηκε ότι η προσθήκη 3D/4D δεν προκάλεσε σημαντική μείωση της ανησυχίας της μητέρας, αναφορικά με τους κίνδυνους εμβρυϊκών ανωμαλιών σε σύγκριση μόνο με τη συμβατική 2D.[27] Στην υποθετική άποψη πολλών ερευνητών ότι οι 3D εικόνες ενδέχεται να προκαλούν περισσότερο αισθήματα

Πίνακας 3. *Συγκριτική βαθμολόγηση KANET σε χαμηλού και υψηλού κινδύνου έμβρυα όπου συνυπάρχει υπέρταση, σακχαρώδης διαβήτης της μητέρας ή ενδομήτρια βραδύτητα της ανάπτυξης με βάση την εμβρυική νευροφυσιολογία (από μελέτη της 1ης Μαιευτικής Γυναικολογικής κλινικής ΑΠΘ).*

Group	N	Mean (range)	SD	Median(Q1-Q3)	p values
Low risk	78	16.51 (11-19)	1.73	17	
High risk	74	14.20 (9-19)	2.88	14	0.0001
Hypertension	25	13.92	2.80	15	0.0001
Gestational diabetes	24	15.88	2.44	17	0.2421
IUGR	25	12.88	2.65	12	0.0001

- *(Mann-Whitney U test, $p < 0.0001$)*
- *N = number of examinees*
- *Q1 = the first quartile: 25th percentile*
- *Q3 = the third quartile: 75th percentile*

N = number of examinees; SD = standard deviation; bold = statistically significant; CP= cerebral palsy

φόβου από ότι το 2D, διαπιστώθηκε ότι δεν υπήρχαν σημαντικές διαφορές ως προς αυτό.
Τα περισσότερα ζευγάρια, κατά το υπερηχογράφημα του 2ου τριμήνου, περιμένουν να δουν τα χαρακτηριστικά του παιδιού τους, πολλές φορές όμως, απογοητεύονται από την όψη του στην εμβρυική ηλικία.

Σχέση: κόστους / οφέλους της χρησιμοποίησης της 3D στη Μαιευτική

Ποια είναι όμως τα πραγματικά οφέλη από την χρήση της 3D; Υπάρχει πραγματικά πρόοδος της προγεννητικής διάγνωσης από την χρήση της σε σχέση με την 2D; Επιπλέον εάν η 3D-4D βελτιώνει την προγεννητική διάγνωση, αυτό έχει ως αποτέλεσμα και την βελτίωση της τελικής έκβασης της κύησης; Από την ανασκόπηση της βιβλιογραφίας φαίνεται ότι σε μία σειρά συνολικά 145 εργασιών μεταξύ 1993 - 2005, όπου οι περισσότερες εργασίες δημοσιεύτηκαν μετά το 2000, η 3D δεν πλεονεκτεί της 2D σε ότι αφορά τη περιγεννητική θνητότητα και θνησιμότητα, την μητρική θνητότητα, ενώ σε ότι αφορά την σχέση οφέλους και κόστους αλλά και σχέση κινδύνου/επιπλοκών από την χρήση της, τα αποτελέσματα δεν είναι ξεκάθαρα.
Συμπερασματικά, η αξιοπιστία της 3D είναι παρόμοια με της 2D, αφ' ενός γιατί εξαρτάται απόλυτα απ' αυτήν, με αποτέλεσμα να υφίσταται τους ίδιους περιορισμούς και αφ' ετέρου γιατί όλες οι μέχρι τώρα μελέτες τη συγκρίνουν με την αξιοπιστία της δεύτερης.

Η σημερινή πραγματικότητα της θέσης της τρισδιάστατης υπερηχογραφίας στη Μαιευτική

Το πλεονέκτημα της 3D υπερηχογραφίας έγκειται στην άντληση περισσότερων πληροφοριών από απεριόριστα επίπεδα, ληφθέντα από τον ίδιο όγκο και αυτό φαίνεται να περιορίζει σημαντικά τον χρόνο εξέτασης διατηρώντας την αξιοπιστία της 2D υπερηχογραφίας.
Έτσι ανοίγονται στη μαιευτική κλινική πράξη νέοι ορίζοντες ως προς την κατανόηση της φυσιολογίας του εμβρύου, την προγεννητική διάγνωση, την εκτίμηση του βάρους γέννησης, της υποπλασίας των πνευμόνων αλλά και της εμβρυικής νευροφυσιολογίας.
Φυσικά η εξέταση είναι απόλυτα εξαρτώμενη από την ποιότητα της δισδιάστατης εικόνας και της θέσης του εμβρύου, θέτοντας έτσι μεγάλους περιορισμούς στην αυτονομία της. Χρειάζεται εκπαίδευση και επιδεξιότητα όχι μόνο στην επεξήγηση των ευρημάτων, αλλά και στη λήψη των όγκων της από όλους τους ειδικούς, έμπειρους και μη, εκεί δε οφείλεται το γεγονός ότι προς το παρόν η 3D χρησιμοποιείται ως συμπληρωματική της 2D.

Όπως κάθε επαναστατική καινοτομία που απειλεί το status quo, αποτελεί στόχο επικριτών που αμφισβητούν την αξία της, έτσι και η χρήση της 3D δεν αποτελεί εξαίρεση. Παρ όλα αυτά, οι νέοι ορίζοντες που προσφέρει στη διάγνωση, αποτελούν μια ανεκτίμητη τεχνολογία που η ευρεία χρήση της στο μέλλον θα πρέπει να θεωρείται δεδομένη.

4D ultrasonography: Luxury or necessity?

Athanasiadis A.[1,2], Zavlanos A.[2]

[1]1st Dept. of Obstetrics & Gynecology, Aristotle University of Thessaloniki, Greece
[2]Prenatal Diagnostic Center of Thessaloniki

Correspondence: General Hospital "Papageorgiou"
Neas Eukarpias, 54 603 Thessaloniki, Greece
E-mail: apostolos3435@gmail.com

Summary
The present review aims to answer various questions about the use of 3D ultrasound in obstetrics. Although its use has been established over the last decade, however it has failed to convince the entire medical profession. Proponents argue that the 3D is an integral part of ultrasound examination in obstetrics. Instead, critics argue that the use of 3D is a luxury. Literature review shows that 3D compared to 2D does not seem to need more examination time in order to be completed and fetal measurements are not affected by the operator's experience. Moreover, with 3D ultrasound scans can, in some cases, provide a visualization of the pathognomonic characteristics of the disease, without providing however any additional information compared to 2D. 3D ultrasound is superior to 2D in the measurement and evaluation of the embryonic organ's volumes and the examination of the fetal face. In the future, it might be able to assess the neurological status of the fetus. Therefore, new horizons open in obstetrical clinical practice, in terms of understanding the fetal physiology, prenatal diagnosis, assessment of birth weight, hypoplasia of the lungs and fetal neurophysiology. Of course 3D examination is completely dependent on the quality of 2D image and the position of the fetus, placing severe restrictions on its autonomy. We need further education and skills not only for the interpretation of the findings but also for the acquisition of accurate fetal volumes.

Key words: Three-dimensional; four-dimensional; 3D; 4D; sonographic tomography; prenatal diagnosis; accuracy; congenital anomalies; fetal weight estimation

Βιβλιογραφία

1.Gonçalves LF, Lee W, Espinoza J, Romero R. Three- and 4-dimensional ultrasound in obstetric practice: does it help? J Ultrasound Med. 2005; 24(12): 1599-624.
2.Gonçalves LF., Nien JK., Espinoza J., Kusanovic JP., Lee W., Swope B., Soto E., Treadwell MC. and Romero R. What does two-dimensional add to three- and four-dimensional obstetrical ultrasound? J Ultrasound Med. 2006; 25(6): 691-699.
3.Benacerraf BR, Shipp TD, Bromley B. Three-dimensional US of the Fetus: Volume Imaging. Radiology 2006; 238(3): 988-996.
4.Gonçalves LF, Espinoza J., , Kusanovic JP., Lee W., Nien JK., Santolaya-Forgas J., Giancarlo M, Treadwell Marjorie C. and Romero R. Applications of 2D Matrix Array for 3D and 4D Examination of the Fetus: A Pictorial Essay. J Ultrasound Med. 2006; 25(6): 745-755.
5.Ginath S, Debby A, Malinger G. Demonstration of cranial sutures and fontanelles at 15 to 16 weeks of gestation: a comparison between two-dimensional and three-dimensional ultrasonography. PrenatDiagn. 2004; 24(10): 812-815.
6.Espinoza J., Romero R., Kusanovic J. P., Gotsch F., Lee W., Gonclalves L. F. and Hassan S. S. Standardized views of the fetal heart using four-dimensional sonographic and tomographic imaging. Ultrasound ObstetGynecol 2008; 31: 233-242.
7.Roelfsema NM, Hop WC, Boito SM, Wladimiroff JW. Three-dimensional sonographic measurement of normal fetal brain volume during the second half of pregnancy. Am J Obstet Gynecol. 2004; 190(1): 275-280.

8.Espinoza J., Gotsch F., Kusanovic JP., Gonçalves LF., Lee W., Hassan S., Mittal P., Shoen M. and Roberto R. Changes in Fetal Cardiac Geometry with Gestation: Implications for Three-and Four-Dimensional Fetal Echocardiography. J Ultrasound Med. 2007; 26(4): 437-444.

9.Chan LW, Fung TY, Leung TY, Sahota DS, Lau TK. Volumetric (3D) imaging reduces inter- and intraobserver variation of fetal biometry measurements. Ultrasound Obstet Gynecol. 2009; 33(4): 447-52.

10.Yang F., Leung K. Y., Lee Y. P., Chan H. Y. and Tang M. H. Y. Fetal biometry by an inexperienced operator using two- and three-dimensional ultrasound. Ultrasound ObstetGynecol 2010; 35: 566-571.

11.Gonçalves LF, Espinoza J, Mazor M, Romero R. Newer imaging modalities in the prenatal diagnosis of skeletal dysplasias. Ultrasound Obstet Gynecol. 2004 ;24(2): 115-20.

12.Αθανασιάδης Α Π, Ζαβλανός ΑΙ., 3D - 4D υπερηχογραφία στη Μαιευτική. Πολυτέλεια ή αναγκαιότητα; Εισήγηση στο Σεμινάριο «3D Υπερηχογραφίας: Πολυτέλεια ή Αναγκαιότητα» Θεσσαλονίκη 19-02-2011.

13.Goncalves L. F., Lee W., Espinoza J. and Romero R. Examination of the fetal heart by four-dimensional (4D) ultrasound with spatio-temporal image correlation (STIC). Ultrasound ObstetGynecol 2006; 27: 336-348.

14.Goncalves LF., Lee W., Chaiworapongsa T., Espinoza J., Schoen M., Falkensammer P., Treadwell M. and Roberto R. Four-dimensional ultrasonography of the fetal heart with spatiotemporal image correlation. Am J ObstetGynecol 2003; 189(6); 1792-1801.

15.Goncalves L. F., Lee W., Espinoza J. and Romero R. Examination of the fetal heart by four-dimensional (4D) ultrasound with spatio-temporal image correlation (STIC). Ultrasound ObstetGynecol 2006; 27: 336-348.

16.Lee W., Deter R. L., Sameera S., Espinoza J., Gonclaves L. F. and Romero R. Individualized growth assessment of fetal thigh circumference using three-dimensional ultrasonography. Ultrasound ObstetGynecol 2008; 31: 520-528.

17.Lee W., Balasubramaniam M., Deter L., Hassan S. S., Gotsch F., Kusanovic J. P., Goncalves L. F. and Romero R. Fetal growth parameters and birth weight: their relationship to neonatal body composition. Ultrasound ObstetGynecol 2009; 33: 441-446.

18.Lee W., Balasubramaniam M., Deter L., Hassan S. S., Gotsch F., Kusanovic J. P., Goncalves L. F. and Romero R. Fractional limb volume - a soft tissue parameter of fetal body composition: validation, technical considerations and normal ranges during pregnancy. Ultrasound ObstetGynecol 2009; 33: 427-440 17.

19.Vergani P, Andreani M, Greco M, Farina G, Fedeli T, Cuttin S. Two- or three-dimensional ultrasonography: which is the best predictor of pulmonary hypoplasia? PrenatDiagn. 2010; 30(9): 834-838.

20.Salihagic-Kadic A, Kurjak A, Medi_ M, Andonotopo W, Azumendi G. New data about embryonic and fetal neurodevelopment and behavior obtained by 3D and 4D sonography. J Perinat Med. 2005; 33(6):478-490.

21.Kurjak A, Pooh RK, Merce LT, Carrera JM, Salihagic-Kadic A, Andonotopo W. Structural and functional early human development assessed by three-dimensional and four-dimensional sonography. FertilSteril. 2005; 84(5):1285-99

22.Kurjak A, Azumendi G, Andonotopo W, Salihagic-Kadic A. Three- and four-dimensional ultrasonography for the structural and functional evaluation of the fetal face. Am J Obstet Gynecol. 2007; 196(1):16-28.

23.Newnham JP, Doherty DA, Kendall GE, Zubrick SR, Landau LL, Stanley FJ Effects of repeated prenatal ultrasound examinations on childhood outcome up to 8 years of age: follow-up of a randomised controlled trial. Lancet. 2004; 364(9450): 2038-44.

24.Sheiner E., Hackmon R., Shoham-Vardi I., Pombar X., Hussey M. J., Strassner H. T. andAbramowicz J. S. A comparison between acoustic output indices in 2D and 3D/4D ultrasound in obstetrics. Ultrasound ObstetGynecol 2007; 29: 326-328.

25.Stalberg K., Axelsson O., Halglund B., Hultman C. M., Lambe M. and Kieleler H. Prenatal ultrasound exposure and children's school performance at age 15-16: follow-up of a randomized controlled trial. Ultrasound ObstetGynecol 2009; 34: 297-303.

26.Edwards MM, Wang F, Tejura T, Patel A, Majewski S, Donnenfeld AE. Maternal reactions to two-dimensional compared to three-dimensional foetal ultrasonography. J PsychosomObstetGynaecol. 2010; 31(2): 53-9.

27.Leung KY, Ngai CS, Lee A, Chan HY, Leung WC, Lee CP, Tang MH. The effects on maternal anxiety of two-dimensional versus two- plus three-/four-dimensional ultrasound in pregnancies at risk of fetal abnormalities: A randomized study. UltrasoundObstetGynecol. 2006; 28(3): 249-54.

ΥΠΕΡΗΧΟΓΡΑΦΙΑ ΤΟΜ.8, ΤΕΥΧ.2, ΣΕΛ. 45-50, 2011

Ασημακόπουλος Α. Ευστράτιος
Α' Μαιευτική & Γυναικολογική κλινική,
Αριστοτέλειο Πανεπιστήμιο Θεσσαλονίκης,
Γενικό Νοσοκομείο Παπαγεωργίου

Τρισδιάστατη υπερηχογραφία προσώπου-υπερώας

Εισήγηση στο Σεμινάριο 3D Υπερηχογραφίας
Θεσσαλονίκη 19-02-2011

Περίληψη
Μεγάλος αριθμός συνδρόμων εμφανίζουν διαπλαστικές ανωμαλίες στο πρόσωπο. Τα σύνδρομα αυτά εμφανίζουν ανωμαλίες οφθαλμών, ώτων και προσώπου όπως και του σκελετού, των νεφρών και των γεννητικών οργάνων, αλλά πάντοτε συνυπάρχει διανοητική καθυστέρηση. Η τρισδιάστατη υπερηχογραφία βοηθάει στην αναγνώριση χειλεοσχιστίας - υπερωϊοσχιστίας. Η βελτίωση των συσκευών υπερήχων μπορεί να κάνει πιο εύκολη και πιο αξιόπιστη την εκτίμηση στον έλεγχο ρουτίνας, χωρίς αυτό να βελτιώνει την πρόγνωση. Επί του παρόντος η εξέταση γίνεται με τις συστάσεις της Διεθνούς Εταιρείας Υπερήχων στη Μαιευτική και Γυναικολογία στις Κατευθυντήριες Οδηγίες για το τι περιλαμβάνει η εξέταση στο υπερηχογράφημα για το πρόσωπο και την υπερώα. Στο υπερηχογράφημα 2 διαστάσεων εξετάζεται το στόμα και η μύτη, το προφίλ του εμβρύου αν είναι τεχνικά δυνατόν και οι δύο οφθαλμικοί κόγχοι.

Λέξεις - κλειδιά: Ανωμαλίες προσώπου, υπερτελορισμός, υποτελορισμός, ατρησία των ρινικών χοανών, χειλεοσχιστία, υπερωϊοσχιστία, υπερηχογράφημα 2 διαστάσεων, τρισδιάστατη 3D υπερηχογραφία.

Αλληλογραφία:
Ευστράτιος Ασημακόπουλος,
Γενικό Νοσοκομείο Παπαγεωργίου, Περιφερειακή Οδός Νέας Ευκαρπίας, 54 603, Θεσσαλονίκη.
Τηλ.: 2313 - 32313

e-mail:
eassimakopoulos@yahoo.com

Κατατέθηκε 6.4.2011
Έγινε δεκτή 6.4.2011

Εισαγωγή
Στη σειρά των βιβλίων European Practice in Gynaecology and Obstetrics στον τόμο Ultrasound in Obstetrics and Gynaecology[1] στο αντίστοιχο κεφάλαιο που αναφέρεται στο

πρόσωπο αναφέρεται ότι η εξέταση του προσώπου δεν περιλαμβάνεται στην βασική υπερηχογραφική εξέταση! Όμως όπως αναφέρεται στο ίδιο κεφάλαιο δεν είναι δύσκολο να ελεγχθεί το πρόσωπο και να γίνει συλλογή σημαντικών πληροφοριών. Επί πλέον για τους γονείς το πρόσωπο είναι ένα από τα λίγα στοιχεία του εμβρύου που αναγνωρίζουν κατά την υπερηχογραφική εξέταση του εμβρύου. Η σκοπιμότητα της εξέτασης όμως, προκύπτει από το ότι ένας μεγάλος αριθμός συνδρόμων εμφανίζουν σημαντικές διαπλαστικές ανωμαλίες στο πρόσωπο. Στο βιβλίο της Beryl Benacerraf με τίτλο Ultrasound of Fetal Syndromes ([2] αναφέρονται τα σύνδρομα αυτά. (Πίνακας 1)

Πίνακας 1: *Σύνδρομα που εμφανίζουν κυρίως ανωμαλίες προσώπου*

Branchio-Ocular-Facial Syndrome
Cataracts
Cerebro-Costo-Mandibular Syndrome
Cleft Lip and Palate
Fraser Syndrome
Goldenhar Syndrome
Median Cleft Face Syndrome
Microphthalmia/Anophthalmia
Nager Syndrome
Oral-Facial-Digital Syndrome, Type I
Oral-Facial-Digital Syndrome, Type II (Mohr Syndrome)
Pierre Robin Syndrome
Shprintzen Syndrome
Strickler Syndrome
Treacher Collins Syndrome
Van der Woude syndrome

(Thomas D. Shipp and Beryl R. Benacerraf)

Τα σύνδρομα αυτά εμφανίζουν ανωμαλίες οφθαλμών, ώτων και προσώπου όπως και του σκελετού, των νεφρών και των γεννητικών οργάνων, αλλά πάντοτε συνυπάρχει διανοητική καθυστέρηση .Μπορεί κάποιος που θα ήθελε να δει εικόνες του προσώπου από αυτά τα σύνδρομα να επισκεφθεί τις ιστοσελίδες στο διαδίκτυο. Τα σύνδρομα αυτά μπορεί να εμφανίζουν συγγενή καταρράκτη που σε μερικές

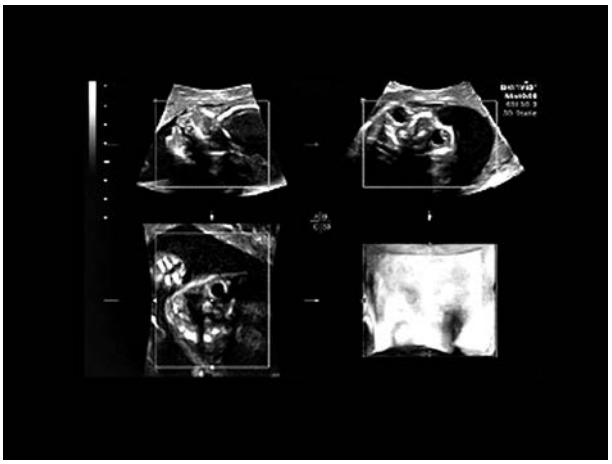

Εικόνα 1. *Η τρισδιάστατη 3D υπερηχογραφία δίνει τη δυνατότητα από τις αποθηκευμένες πληροφορίες στον υπολογιστή να ληφθούν κατάλληλες τομές και να εξεταστεί η υπερώα του εμβρύου.*

περιπτώσεις μπορεί να εμφανίζεται ως έντονα θολερός φακός στο υπερηχογράφημα. Εδώ πρέπει να αναφερθεί ότι η απεικόνιση των δύο φακών στους δύο οφθαλμικούς κόγχους του εμβρύου δεν εξασφαλίζει ότι έχει διαπλαστεί και το αντίστοιχο οπτικό νεύρο και αυτό γιατί ο φακός προέρχεται από το έξω βλαστικό δέρμα (φακαίο κυστίδιο) ενώ το οπτικό νεύρο προέρχεται από το πρόσθιο εγκεφαλικό κυστίδιο (οφθαλμικό κυστίδιο).[3]

Στο υπερηχογράφημα μπορεί να φανεί σε περιπτώσεις που είναι καταφανώς εκτός ορίων υπερτελορισμός και υποτελορισμός καθώς και η μικροφθαλμία και η ανοφθαλμία. Σε όλες όμως αυτές τις διαπλαστικές ανωμαλίες υπάρχουν διάφορες διαβαθμίσεις και βέβαια όταν γίνεται ο έλεγχος το έμβρυο έχει αμφιβρεγματική διάμετρο 5,5 -6,0 cm και αντίστοιχες διαστάσεις στις παραμέτρους που προαναφέρθηκαν. Θα μπορούσε λοιπόν κατά την εξέταση του εμβρύου στις 18-23 εβδομάδες (υπερηχογράφημα επιπέδου ΙΙ) οι αποκλίσεις από το φυσιολογικό να μην είναι αναγνωρίσιμες όπως θα είναι μετά τη γέννηση του εμβρύου.

Η ατρησία των ρινικών χοανών που περιγράφεται σε πολλά σύνδρομα, είναι επίσης μια μη αναγνωρίσιμη ανωμαλία αφού δεν αφορά στην είσοδο των ρωθώνων, όπως απεικονίζονται στο υπερηχογράφημα, αλλά η βλάβη γίνεται σε

Εικόνα 2. *Με την τεχνική της απεικόνισης Omni μπορεί κάτω από κατάλληλες συνθήκες να απεικονιστεί η υπερώα του εμβρύου(δεξιά).*

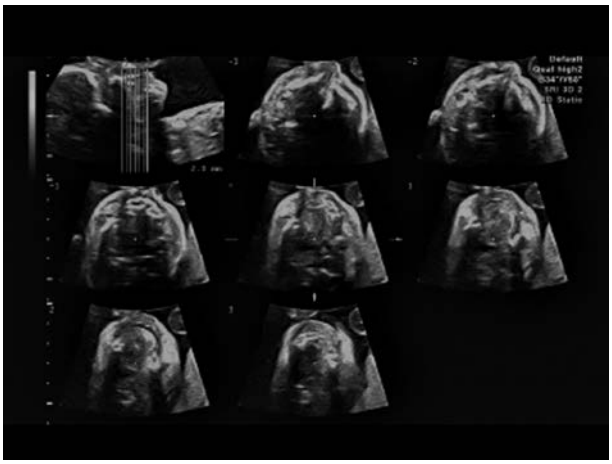

Εικόνα 3*. Στις ίδιες αποθηκευμένες πληροφορίες με την τεχνική της υπερηχογραφικής τομογραφίας μπορεί να επιτευχθεί το ίδιο αποτέλεσμα (κέντρο).*

βαθύτερο επίπεδο στα οστά του κρανίου. Μακρύς είναι και ο κατάλογος των συνδρόμων που εμφανίζουν ασυμμετρία του προσώπου ή μικρογναθία που αφορά στη μικρή κάτω γνάθο.[4] Η μικρογναθία έχει και αυτή διαβαθμίσεις και ισχύουν και εδώ τα όσα προαναφέρθηκαν για τις ανωμαλίες των οφθαλμών.

Εκεί όμως που η υπερηχογραφία μπορεί να συμβάλλει σημαντικά είναι στην αναγνώριση της χειλεοσχιστίας και υπερωϊοσχιστίας. Ο κατάλογος των συνδρόμων που εμφανίζουν την βλάβη αυτή είναι επίσης μακρύς.[4] Η ανωμαλία αυτή εμφανίζεται σε ένα 1/1000 γεννήσεις για χειλεοσχιστία και υπερωϊοσχιστία και 5/1000 γεννήσεις για υπερωϊοσχιστία μόνον. Το 80% των περιπτώσεων αφορά σε μεμονωμένη βλάβη, ενώ το υπόλοιπο 20% αποτελεί μέρος κάποιου συνδρόμου. Για τον λόγο αυτό η εξέταση της περιοχής αυτής συστήνεται και από τη Διεθνή Εταιρεία Υπερήχων στη Μαιευτική και Γυναικολογία στις Κατευθυντήριες Οδηγίες για το τι περιλαμβάνει η

Εικόνα 4. *Έμβρυο με αμφοτερόπλευρη χειλεοσχιστία στην τρισδιάστατη 3D υπερηχογραφία.*

Εικόνα 5. *Στο έμβρυο της εικόνας 4 με την τεχνική της απεικόνισης Omni αποκαλύπτεται και η συνυπάρχουσα υπερωϊοσχιστία (δεξιά).*

εξέταση στο υπερηχογράφημα.[5] Στο υπερηχογράφημα 2 διαστάσεων εξετάζεται το στόμα και η μύτη, το προφίλ του εμβρύου αν είναι τεχνικά δυνατόν και οι δύο οφθαλμικοί κόγχοι.

Η τρισδιάστατη 3D υπερηχογραφία δίνει τη δυνατότητα από τις αποθηκευμένες πληροφορίες στον υπολογιστή να ληφθούν κατάλληλες τομές και να εξεταστεί η υπερώα του εμβρύου. (εικόνα 1) Με την τεχνική της απεικόνισης Omni μπορεί κάτω από κατάλληλες συνθήκες να απεικονιστεί η υπερώα του εμβρύου. (εικόνα 2) Στις ίδιες αποθηκευμένες πληροφορίες με την τεχνική της υπερηχογραφικής τομογραφίας μπορεί να επιτευχθεί το ίδιο αποτέλεσμα. (εικόνα 3) Στην εικόνα 4 απεικονίζεται έμβρυο με αμφοτερόπλευρη χειλεοσχιστία, ενώ στην εικόνα 5 με την τεχνική της απεικόνισης Omni απεικονίζεται και η συνυπάρχουσα υπερωϊοσχιστία.

Ανατρέχοντας στη διεθνή βιβλιογραφία υπάρχουν σοβαρές προσπάθειες τρισδιάστατης απεικόνισης του προσώπου και της υπερώας από τότε που εξελιχθήκαν οι συσκευές των υπερήχων. Οι Campbell S και συν. το 2005[6] κατέληξαν στο συμπέρασμα ότι αν και η χειλεοσχιστία και η ανοικτή άνω γνάθος μπορεί να γίνει με υψηλής ευκρίνειας υπερηχογράφημα, η απεικόνιση της υπερώας με την τότε τεχνολογία ήταν αδύνατη. Οι Faure JM και συν. το 2007[7] περιγράφουν μια νέα τεχνική για απεικόνιση της υπερώας και η εικόνα αυτή έγινε εξώφυλλο στο περιοδικό των υπερήχων. Παράλληλα οι Pilu G και Segata M πάλι το 2007[8] επιχειρούν το ίδιο πράγμα με παρόμοια τεχνική. Οι Wong HS και συν. το 2009[9] εξετάζουν τη σταφυλή και αναφέρουν ότι μπορεί να χρησιμοποιηθεί ως οδηγό σημείο για αναγνώριση της μαλθακής υπερώας, αν και αυτό δεν ήταν πάντα εύκολο πριν την 19 εβδομάδα της εγκυμοσύνης. Το 2009 επίσης οι Ten PM και συν.[10] εξετάζουν την υπερώα με τις μέχρι τότε προταθείσες τεχνικές και καταλήγουν στο συμπέρασμα ότι για απεικόνιση της υπερώας απαιτείται μία πολύ καλή λήψη τρισδιάστατης υπερηχογραφίας, με ύπαρξη αμνιακού υγρού μεταξύ άνω γνάθου και γλώσσας και περιστροφή του πλάνου στον υπολογιστή για να αποκαλυφθεί η υπερώα.

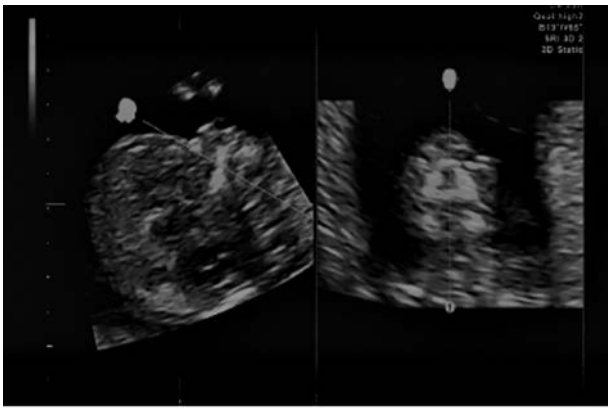

Εικόνα 6. *Με την τεχνική Omni απεικονίζεται το οπισθορινικό τρίγωνο(δεξιά). Έμβρυα με σχιστίες εμφανίζουν ανώμαλο σχήμα στο τρίγωνο αυτό από το πρώτο τρίμηνο της εγκυμοσύνης. Απεικονίζεται επίσης ζεύγος των ρινικών οστών.*

Το 2010 οι Maarse W και συν.[11] δημοσιεύουν μία συστηματική ανασκόπηση σχετικά με τη διαγνωστική ακρίβεια των υπερήχων για την χειλεοσχιστία και την υπερωϊοσχιστία. Από τις 451 δημοσιεύσεις, 27 είχαν τα κριτήρια για συστηματική ανασκόπηση 21 περιλάμβαναν περιστατικά χαμηλού κινδύνου και 6 περιλάμβαναν περιστατικά υψηλού κινδύνου. Το υπερηχογράφημα 2 διαστάσεων σε περιστατικά χαμηλού κινδύνου είχε αξιοπιστία 9%-100% για χειλεοσχιστία με ή χωρίς υπερωϊοσχιστία. Για την υπερωϊοσχιστία μόνον, τα ποσοστά ήταν από 0% μέχρι 22 % και για όλους τους τύπους σχιστιών ήταν από 0% μέχρι 73%. Για το υπερηχογράφημα 3 διαστάσεων σε γυναίκες υψηλού κινδύνου η αξιοπιστία για χειλεοσχιστία ήταν στο 100% και στο 86%-90% για χειλεοσχιστία με υπερωϊοσχιστία και 0% -89% για υπερωϊοσχιστία μόνον. Κατέληξαν τελικά στο συμπέρασμα ότι υπερηχογράφημα 2 διαστάσεων σε περιστατικά χαμηλού κινδύνου έχει χαμηλή διαγνωστική αξία, ενώ το υπερηχογράφημα 3 διαστάσεων μπορεί να επιτύχει καλλίτερα ποσοστά διάγνωσης, αλλά όχι για την υπερωϊοσχιστία μόνον.

Πέρα από την αναγνώριση των σχιστιών σημαντικό ρόλο φαίνεται να παίζει το υπερηχογράφημα 3 διαστάσεων και στην αξιοποίηση πληροφοριών από προφίλ του εμβρύου. Είναι

γνωστός ο ρόλος της απεικόνισης του ρινικού οστού στην προσπάθεια ανίχνευσης εμβρύων με σύνδρομο Down. Μετά τη δημοσίευση της Cicero S και συν το 2001[12] όπου το ρινικό οστό έλλειπε σε 43 από τα 59 έμβρυα με σύνδρομο Down (73%) και σε 3 από τα 603 φυσιολογικά έμβρυα (0.5%). Το 2005 οι Benoit B, και Chaoui R[13] δημοσιεύουν ότι στο υπερηχογράφημα 2 διαστάσεων 9/20 έμβρυα με σύνδρομο Down είχαν υποπλαστικό ρινικό οστό ή έλλειπε τελείως, στο δεύτερο τρίμηνο. Στο υπερηχογράφημα 3 διαστάσεων 3/9 έμβρυα είχαν δυσαρμονία μεταξύ αριστερού και δεξιού ρινικού οστού με έλλειψη του ενός ρινικού, υποπλασία σε άλλα δύο και φυσιολογικό μήκος στο εναπομείναν ένα. Το 2010 οι De Jong-Pleij EA και συν.[14] καταλήγουν στο συμπέρασμα ότι η τρισδιάστατη υπερηχογραφία βελτιώνει τη λήψη της μέσης τομής στο προφίλ του εμβρύου στο 2ο τρίμηνο προκειμένου να γίνει αναγνώριση ανατομικών λεπτομερειών στο πρόσωπο.

Αξιόλογες προσπάθειες έχουν γίνει και για την αναγνώριση ανωμαλιών στο έμβρυο από το πρώτο τρίμηνο. Το 2010 οι Sepulveda W και συν.[15] χρησιμοποιώντας την τεχνική Omni απεικονίζουν το οπισθορινικό τρίγωνο και συμπεραίνουν έμβρυα με σχιστίες εμφανίζουν ανώμαλο σχήμα στο τρίγωνο αυτό από το πρώτο τρίμηνο της εγκυμοσύνης. Η απεικόνιση αυτή μπορεί να γίνει μετά κάποια εμπειρία σχετικά εύκολα (εικόνα 6). Παρόμοια μελέτη του 2010 από τους Martinez-Ten P και συν.[16] έδειξε ότι το ζεύγος των ρινικών οστών μπορεί να απεικονιστεί στο άνω μέρος του οπισθορινικού τριγώνου.

Συμπερασματικά αναφέρεται ότι η τρισδιάστατη υπερηχογραφία βοηθάει στην αναγνώριση χειλεοσχιστίας - υπερωϊοσχιστίας εφόσον αναγνωριστεί στο υπερηχογράφημα 2 διαστάσεων στο δεύτερο τρίμηνο. Για την υπερωϊοσχιστία γίνονται προσπάθειες για ανεύρεση της κατάλληλης τρισδιάστατης τεχνικής για εκτίμηση της βαρύτητας της βλάβης, χωρίς να είναι ακόμη κατορθωτό, στη καθημερινότητα. Η βελτίωση των συσκευών υπερήχων μπορεί να κάνει πιο εύκολη και πιο αξιόπιστη την εκτίμηση στον έλεγχο ρουτίνας, χωρίς αυτό να βελτιώνει την πρόγνωση. Επί του παρόντος η εξέταση γίνεται με τις συστάσεις της Διεθνούς Εταιρείας Υπερήχων στη Μαιευτική και Γυναικολογία στις Κατευθυντήριες Οδηγίες για το τι περιλαμβάνει η εξέταση στο υπερηχογράφημα για το πρόσωπο και την υπερώα. Στο υπερηχογράφημα 2 διαστάσεων εξετάζεται το στόμα και η μύτη, το προφίλ του εμβρύου αν είναι τεχνικά δυνατόν και οι δύο οφθαλμικοί κόγχοι.

3D ultrasonography of the fetal face and palate

Assimakopoulos E.

1st Dept. of Obstetrics & Gynecology, Aristotle University of Thessaloniki, Greece

Correspondence: General Hospital "Papageorgiou"
Neas Eukarpias, 54 603 Thessaloniki, Greece
Tel.: +30 231332313
E-mail: eassimakopoulos@yahoo.com

Summary

Numerous syndromes present congenital anomalies of the face. These syndromes have ocular, ear, facial anomalies and also skeletal, renal and anomalies of the genital organs, but there is always mental retardation. 3D ultrasound can achieve a reliable diagnosis for cleft lip and palate, but not of cleft palate only. Improvement in ultrasound machines may facilitate the diagnosis of these abnormalities but does not lead to better outcome. At present, Practice Guidelines for Performance of the Routine Mid-Trimester Fetal Ultrasound Scan, from the International Society of Ultrasound in Obstetrics and Gynecology (ISUOG) recommend for the Face: Minimum evaluation of the fetal face should include an attempt to visualize the upper lip for possible cleft lip anomaly. If technically feasible, other facial features that can be assessed include the median facial profile, orbits, nose and nostrils.

Key words: hypotelorism, hypertelorism, choanal artesia, cleft lip, cleft palate, 2D ultrasound and 3D ultrasonography.

Βιβλιογραφία

(1) Nyberg AD, Souter LV Normal fetal anatomy at 18-22 weeks. European Practice in Gynaecology and Obstetrics. Ultrasound in Obstetrics and Gynaecology. Editors: Wladimiroff WJ and Eik-Nes HS Elsevier 2009, 79-108

(2) Benacerraf RB and Shipp DT Syndromes featuring primarily facial anomalies in Ultrasound of Fetal Syndromes 2nd Edition Churchill Livingstone Elsevier 2008, 149 - 188

(3) Sadler T. Langman's.Ιατρική Εμβρυολογία. Κεφαλή και λαιμός Ιατρικές εκδόσεις Λίτσας 1999 p.335-368

(4) Sanders CR Structural Fetal Abnormalities The Total Picture 2nd Edition Mosby 2002 p.381

(5) Salomon LJ, Alfirevic Z, Berghella V, et al. Practice guidelines for performance of the routine mid-trimester fetal ultrasound scan. Ultrasound Obstet Gynecol. 2011 Jan;37(1):116-26.

(6) Campbell S, Lees C, Moscoso G, Hall P. Ultrasound antenatal diagnosis of cleft palate by a new technique: the 3D "reverse face" view. Ultrasound Obstet Gynecol. 2005 Jan;25(1):12-8.

(7) Faure JM, Captier G, Bäumler M, Boulot P. Sonographic assessment of normal fetal palate using three-dimensional imaging: a new technique. Ultrasound Obstet Gynecol. 2007 Feb;29(2):159-65.

(8) Pilu G, Segata M. A novel technique for visualization of the normal and cleft fetal secondary palate: angled insonation and three-dimensional ultrasound. Ultrasound Obstet Gynecol. 2007 Feb;29(2):166-9.

(9) Wong HS, Tait J, Pringle KC. Examination of the secondary palate on stored 3D ultrasound volumes of the fetal face. Ultrasound Obstet Gynecol. 2009 Apr;33(4):407-11.

(10) Ten PM, Pedregosa JP, Santacruz B, Adiego B, Barron E, Sepulveda W. Three-dimensional ultrasound diagnosis of cleft palate: 'reverse face', 'flipped face' or 'oblique face'--which method is best? Ultrasound Obstet Gynecol. 2009 Apr;33(4):399-406.

(11) Maarse W, Bergé SJ, Pistorius L, van Barneveld T, Kon M, Breugem C, Mink van der Molen AB. Diagnostic accuracy of transabdominal ultrasound in detecting prenatal cleft lip and palate: a systematic review. Ultrasound Obstet Gynecol. 2010 Apr;35(4):495-502.

(12) Cicero S, Curcio P, Papageorghiou A, Sonek J, Nicolaides K. Absence of nasal bone in fetuses with trisomy 21 at 11-14 weeks of gestation: an observational study. Lancet. 2001 Nov 17;358(9294):1665-7.

(13) Benoit B, Chaoui R. Three-dimensional ultrasound with maximal mode rendering: a novel technique for the diagnosis of bilateral or unilateral absence or hypoplasia of nasal bones in second-trimester screening for Down syndrome. Ultrasound Obstet Gynecol. 2005 Jan;25(1):19-24.

(14) De Jong-Pleij EA, Ribbert LS, Tromp E, Bilardo CM. Three-dimensional multiplanar ultrasound is a valuable tool in the study of the fetal profile in the second trimester of pregnancy. Ultrasound Obstet Gynecol. 2010 Feb;35(2):195-200.

(15) Sepulveda W, Wong AE, Martinez-Ten P, Perez-Pedregosa J. Retronasal triangle: a sonographic landmark for the screening of cleft palate in the first trimester. Ultrasound Obstet Gynecol. 2010 Jan;35(1):7-13.

(16) Martinez-Ten P, Adiego B, Perez-Pedregosa J, Illescas T, Wong AE, Sepulveda W. First-trimester assessment of the nasal bones using the retronasal triangle view: a 3-dimensional sonographic study. J Ultrasound Med. 2010 Nov;29(11):1555-61.

ΥΠΕΡΗΧΟΓΡΑΦΙΑ ΤΟΜ.8, ΤΕΥΧ.2, ΣΕΛ. 51-62, 2011

Σωτηριάδης Αλέξανδρος
Δ' Μαιευτική-Γυναικολογική Κλινική ΑΠΘ

Υπερηχογράφημα κεντρικού νευρικού συστήματος. Από τη δισδιάστατη στην τρισδιάστατη απεικόνιση

Εισήγηση στο Σεμινάριο 3D Υπερηχογραφίας
Θεσσαλονίκη 19-02-2011

Περίληψη

Η υπερηχογραφία αποτελεί την κύρια μέθοδο εξέτασης του ΚΝΣ, και με τις υπάρχουσες σήμερα τεχνικές είναι εφικτή η διάγνωση της μεγάλης πλειοψηφίας των συγγενών ανωμαλιών του. Στη διάρκεια των πρόσφατων ετών, η προσθήκη της τρισδιάστατης σάρωσης του εγκεφάλου προτείνεται σε περιπτωσεις που απαιτούνται περισσότερες τομές, ή ακόμη και στα πλαίσια της εξέτασης ρουτίνας για αποθήκευση ενός τρισδιάστου «όγκου» δεδομένων στον οποίο ο εξεταστής μπορεί να ανατρέξει στη συνέχεια. Η λήψη κλινικά χρήσιμου «όγκου» είναι σχεδόν πάντοτε εφικτή, ακόμη και από μη εξειδικευμένους εξεταστές.

Η προσθήκη της τρισδιάστατης εξέτασης επιτρέπει την ανασύνθεση τομών οι οποίες μπορεί να είναι δυσπρόσιτες στην άμεση εξέταση, και αυτό γίνεται ιδιαίτερα σημαντικό στην εξέταση δομών της μέσης γραμμής όπως το μεσολόβιο και, κυρίως, ο σκώληκας της παρεγκεφαλίδας.

Σε σχέση με την 2D υπερηχογραφία, η οποία υπό συγκεκριμένες συνθήκες μπορεί να διασφαλίζει καλύτερη ποιότητα εικόνας, η τρισδιάστατη εξέταση πλεονεκτεί στο ότι είναι μία εξέταση σχεδόν πάντοτε εφικτή, ευκολότερη στην εκτέλεσή της και ταχύτερη, και επιτρέπει τη διάγνωση τόσο της φυσιολογικής ανατομίας όσο και των συγγενών ανωμαλιών σε όλες τις περιπτώσεις.

Λέξεις - κλειδιά: τρισδιάστατη υπερηχογραφία, μεσολόβιο, αγενεσία, σκώληκας, εγκέφαλος

Αλληλογραφία:
Εμ.Παππά 24
55236 Πανόραμα Θεσσαλονίκη
Τηλ.: 2310 230783

e-mail:
asotir@gmail.com

Κατατέθηκε 18.5.2011
Έγινε δεκτή 18.5.2011

Εισαγωγή

Οι συγγενείς ανωμαλίες του κεντρικού νευρικού συστήματος (ΚΝΣ) αντιπροσωπεύουν το 8-14% του συνόλου των συγγενών ανωμαλιών [1, 2] και απαντώνται σε συχνότητα περίπου 0.8 ανά 1000 άτομα στο γενικό πληθυσμό [2].

Το υπερηχογράφημα αποτελεί την κύρια μέθοδο εξέτασης του εμβρυικού ΚΝΣ κατά τα τελευταία 30 περίπου χρόνια, και με τις υπάρχουσες διαγνωστικές μεθόδους το ποσοστό προγεννητικής διάγνωσης των συγγενών ανωμαλιών του ΚΝΣ είναι μεγαλύτερο από 75%, όντας το δεύτερο υψηλότερο, μετά από το αντίστοιχο ποσοστό των συγγενών ανωμαλιών των πνευμόνων [2]. Σήμερα, ανάλογα και με το βαθμό εμπειρίας του εξεταστή και το χρόνο που αφιερώνεται στην εξέταση, είναι δυνητικά εφικτή η προγεννητική διάγνωση σχεδόν όλων των συγγενών ανωμαλιών του ΚΝΣ, με εξαίρεση ανωμαλίες της νευρωνικής μετανάστευσης και της ωρίμανσης του φλοιού, οι οποίες εμφανίζονται αργά στην κύηση όταν το κρανίο είναι αρκετα παχύ και δυσχεραίνει την απεικόνιση, ή ήπιες ισχαιμικές αλλοιώσεις όπως η μη κυστική λευκομαλακία.

Η τρισδιάστατη υπερηχογραφία έχει εισέλθει δυναμικά στο χώρο της προγεννητικής διάγνωσης κατά τη διάρκεια των πρόσφατων ετών, και παρά τις αρχικές επιφυλάξεις, φαίνεται ότι ήρθε για να μείνει. Πέρα από τη λήψη τρισδιάστατων εικόνων για τους γονείς, το ΚΝΣ αποτελεί μία από τις περιπτώσεις όπου προβάλλεται ιδιαίτερα και η διαγνωστική αξία της τρισδιάστατης υπερηχογραφίας.

Βασική και αναλυτική δισδιάστατη εξέταση

Η βασική υπερηχογραφική εξέταση του εγκεφάλου περιλαμβάνει τρεις τομές αναφοράς [3] (Εικόνα 1). Στη διακοιλιακή τομή απεικονίζεται το δρέπανο του εγκεφάλου στη μέση γραμμή, η κοιλότητα του διαφανούς διαφράγματος, η οποία διακόπτει τη μέση γραμμή στο πρόσθιο 1/3 της πορείας της, και τα πρόσθια και οπίσθια κέρατα των πλαγίων κοιλιών στα πλάγια. Η διαθαλαμική τομή βρίσκεται λίγο χαμηλότερα προς τη βάση του κρανίου, και σε αυτήν απεικονίζονται τα πρόσθια κέρατα των πλαγίων κοιλιών, η κοιλότητα του διαφανούς διαφράγματος και οι θάλαμοι στα δύο πλάγια της μεσότητας της μέσης γραμμής. Η τομή αυτή, χωρίς να προσφέρει συνήθως αξιόλογη πρόσθετη ανατομική πληροφορία, έχει καλύτερη επαναληψιμότητα στη λήψη της, ειδικά σε οψιμότερα στάδια και χρησιμοποιείται για τη μέτρηση των διαστάσεων του κρανίου [4]. Τέλος, στη διαπαρεγκεφαλιδική τομή εξετάζεται το μέγεθος και η ανατομία της παρεγκεφαλίδας και μετράται το εύρος της παρεγκεφαλιδονωτιαίας δεξαμενής και το πάχος της αυχενικής πτυχής. Η διαπίστωση φυσιολογικής ανατομίας και βιομετρίας σε αυτές τις τομές είναι συνήθως αρκετή για να αποκλείσει τη μεγάλη πλειοψηφία των σημαντικότερων συγγενών ανωμαλιών του εγκεφάλου [5]. Ωστόσο, σε περιπτώσεις που υπάρχουν παράγοντες κινδύνου ή τίθεται υποψία συγγενούς ανωμαλίας απαιτούνται περισσότερες τομές και λεπτομερέστερη εξέταση, η οποία έχει επικρατήσει να χαρακτηρίζεται ως εμβρυϊκό νευρο-υπερηχογράφημα (fetal neurosonogram).

Το νευρο-υπερηχογράφημα του εμβρύου αποσκοπεί στη λήψη επιπρόσθετων τομών με όσο το δυνατό καλύτερη ποιότητα απεικόνισης, η οποία πετυχαίνεται, ανάλογα και με τη στάση του εμβρύου, είτε με διακολπική προσέγγιση, είτε τε με λήψη μέσω των πηγών του κρανίου. Πέρα από τις συνήθεις λήψεις της βασικής εξέτασης, λαμβάνονται τομές στο στεφανιαίο επίπεδο, στις οποίες απεικονίζονται το δρέπανο του εγκεφάλου, οι κοιλίες, η κοιλοτητα του διαφανούς διαφράγματος, το μεσολόβιο, οι θάλαμοι και ο σκώληκας και τα ημιφαίρια της παρεγκεφαλίδας, και τομές στο οβελιαίο επίπεδο στις οποίες απεικονίζονται το μεσολόβιο, η κοιλότητα του διαφανούς διαφράγματος, το στέλεχος του εγκεφάλου, η γέφυρα, ο σκώληκας της παρεγκεφαλίδας, η 4η κοιλία, η παρεγκεφαλιδονωτιαία δεξαμενή, και, σε περισσότερο πλάγιες τομές, οι πλάγιες κοιλίες, η σχισμή του Sylvius και ο φλοιός [3].

Τρισδιάστατη υπερηχογραφία - σκοπιμότητα και τεχνική

Ενώ είναι αποδεκτό ότι το εμβρυϊκό νευρο-

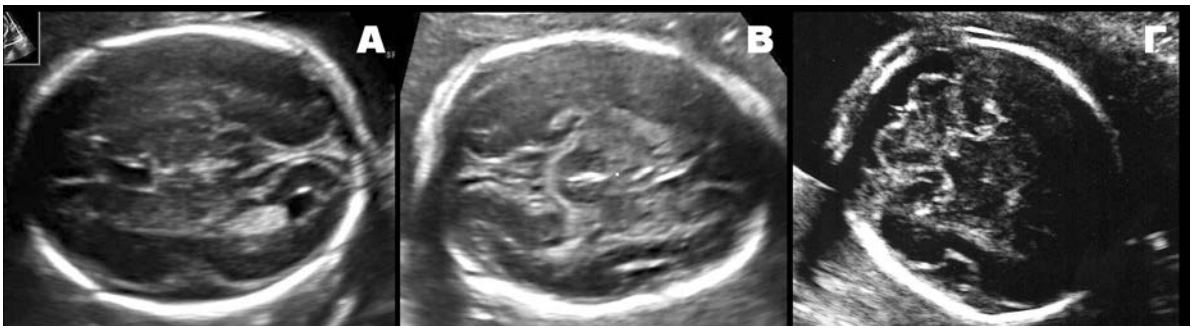

Εικόνα 1. *Οι τρεις βασικές τομές της εξέτασης ρουτίνας του εγκεφάλου. Α: διακοιλιακή τομή, Β: διαθαλαμική τομή, Γ: διαπαρεγκεφαλιδική τομή.*

υπερηχογράφημα έχει πολύ καλύτερη διαγνωστική ακρίβεια από τη βασική εξέταση του εμβρυϊκού ΚΝΣ, συχνά οι απαραίτητες τομές είναι δύσκολο να ληφθούν. Κατα το δεύτερο τρίμηνο, οπότε γίνεται το αναλυτικό υπερηχογράφημα, το έμβρυο βρίσκεται σηνήθως σε πλάγια θέση και έτσι, ενώ είναι εύκολο να ληφθούν εγκάρσιες τομές, μπορεί να είναι δυσκολότερο να ληφθεί μέση οβελιαία τομή για την απεικόνιση π.χ. του μεσολοβίου, και κατά κανόνα είναι αδύνατο να ληφθεί μέση οβελιαία τομή στον οπίσθιο βόθρο για απεικόνιση του στελέχους του εγκεφαλου και του σκώληκα της παρεγκεφαλίδας. Με τη λήψη ωστόσο ενός τρισδιάστατου «όγκου» του εμβρυικού εγκεφάλου είναι σχεδόν πάντοτε δυνατή η ανασύνθεση αυτών των τομών, και έτσι η πρώτη, και ίσως ουσιαστικότερη συμβολή της τρισδιάστατης υπερηχογραφίας στην εξέταση του εμβρυϊκού ΚΝΣ είναι η δυνατότητα ανασύνθεσης δυσπρόσιτων τομών αρχίζοντας από τις συνήθεις τομές.

Επιπλέον, με την τρισδιάστατη υπερηχογραφία δίνεται η ικανότητα μέτρησης του όγκου φυσιολογικών ή παθολογικών δομών του εγκεφάλου κατά τρόπο ακριβέστερο σε σχέση με τη μέτρηση των διαμέτρων, ειδικά όταν οι συγκεκριμένες δομές έχουν ακανόνιστο σχήμα.

Επίσης, η η 3D υπερηχογραφία επιτρέπει την αποθήκευση του τρισδιάστατου "όγκου" δε-

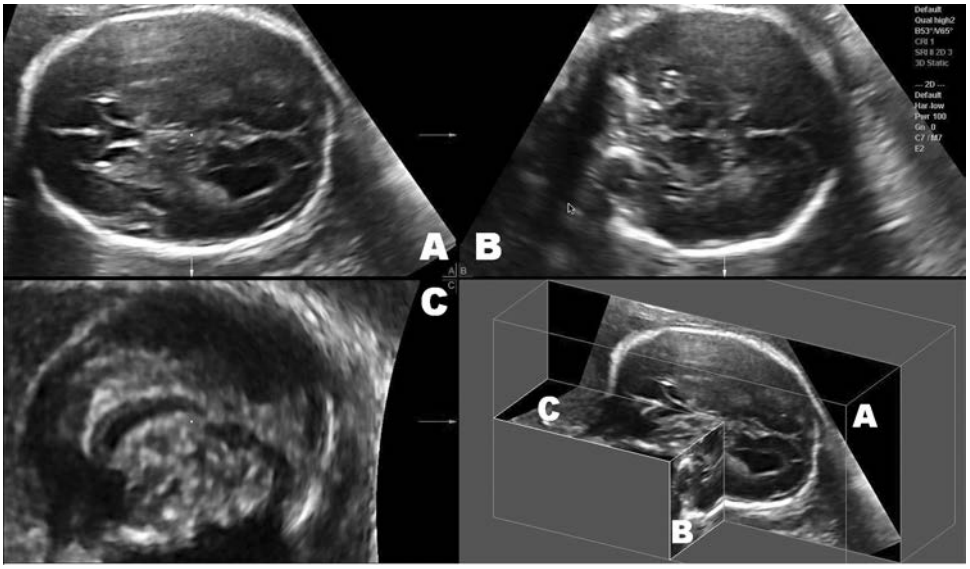

Εικόνα 2*. Απεικόνιση σε πολλαπλά επίπεδα (multiplanar mode). Α: αρχική τομή λήψης, Β: ανασύνθεση σε επίπεδο κάθετο στο Α αλλά παράλληλο στη δέσμη των υπερήχων, C: ανασύνθεση σε επίπεδο κάθετο προς την αρχική τομή και προς τη δέσμη των υπερήχων.*

δομένων από το όργανο ενδιαφέροντος την επεξεργασία των δεδομένων σε δεύτερο χρόνο ή την αποστολή τους σε άλλους εξεταστές.

Η επιλογή που συνήθως χρησιμοποιείται για την τρισδιάστατη απεικόνιση του εγκεφάλου είναι η απεικόνιση σε πολλαπλά επίπεδα (multiplanar mode), στην οποία τα τρία επίπεδα τομής (οβελιαίο, στεφανιαίο και εγκάρσιο) απεικονίζονται ταυτόχρονα στην οθόνη . Το επίπεδο της αρχικής τομής εμφανίζεται στην πάνω αριστερή γωνία της οθόνης και χαρακτηρίζεται από το γράμμα "Α". Το επίπεδο που είναι κάθετο στο Α αλλά παράλληλο προς τη δέσμη των υπερήχων χαρακτηρίζεται ως "Β" και εκείνο που είναι κάθετο και προς την αρχική τομή και προς τη δέσμη των υπερηχων είναι το "C" (Εικ.2) [6, 7]

Η αρχική τομή είναι συνήθως εγκαρσια, παράλληλη προς τη βάση του κρανίου (Εικ. 2), αν και η καλύτερη ποιότητα εικόνας επιτυγχάνεται με οβελιαία τομή διαμέσου της μετωπιαίας ραφής και της πρόσθιας πηγής [8] (Εικ. 3). Για να περιλάβουμε στην τρισδιάστατη τομή τον όγκο όλου του εγκεφάλου αρκει γωνία ανοίγματος 45^0 στο 2ο τρίμηνο, ενώ στο 3ο τρίμηνο τηην αυξάνουμε σε 60^0. Κατά τον καθορισμό της ποιότητας της εικόνας η επιλογή της μέσης ποιότητας είναι συνήθως αρκετή και με τον τρόπο αυτό μειωνεται ο χρόνος που απαιτείται για τη λήψηη της τομής και επομένως η πιθανότητα artifact από κίνηση του εμβρύου [7].

Η ανασύνθεση της μέσης οβελιαίας τομής που δημιουργείται με την τρισδιάστατη υπερηχογραφία εμφανίζει καλή αναλογία με την αντίστοιχη τομή που λαμβάνεται με την 2D εξέταση [9]. Μία αδυναμία της τρισδιάστατης ανασύνθεσης είναι η απεικόνιση του μεσολοβίου, το οποίο στην ανασύνθεση φαίνεται συνήθως σαν ένα υπερηχοϊκό τόξο στην οροφή της κοιλότητας του διαφανούς διαφράγματος. Στην πραγματικότητα, το μεσολόβιο είναι μία υποηχοϊκή περιοχή μεταξυ δύο υπερηχογενων γραμμών ακριβώς κάτω από το τόξο που προαναφέρθηκε. Το υπερηχογενές τόξο αντιστοιχεί στη διεπαφή ανάμεσα στη μεσολόβια αυλακα, την έλικα του προσαγωγίου, το εγκεφαλονωτιαίο υγρό και τα περιμεσολόβια αγγεία [7, 10] (Εικ. 4). Το πρόβλημα είναι ότι συχνά τα όρια δεν είναι σαφή και η διάκριση μεταξύ του αληθούς μεσολοβίου και της κοιλότητας του διαφανούς διαφράγματος δεν είναι ευχερής. Στις περιπτώσεις αυτές, ενα εμφανές και ομαλό υπερηχογενές τόξο που φτάνει πίσω από την ψαλίδα και το χοριοειδές ιστίο της τρίτης κοιλίας είναι απίθανο να

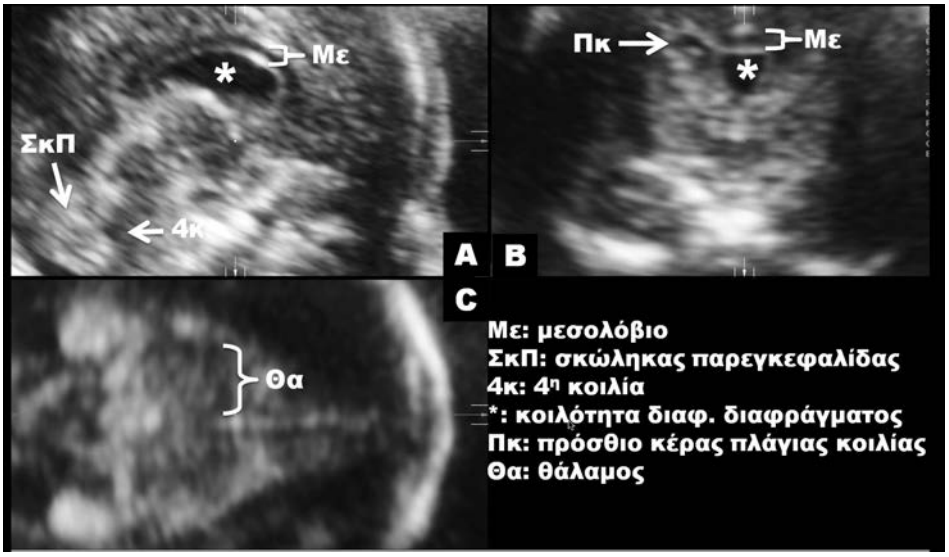

Εικόνα 3. *Ανασύνθεση της στεφανιαίας (Β) της εγκάρσιας (C) τομής του εμβρυικού εγκεφάλου με στεφανιαία αρχική τομή διαμέσου της μετωπιαίας ραφής και της πρόσθιας πηγής (Α).*

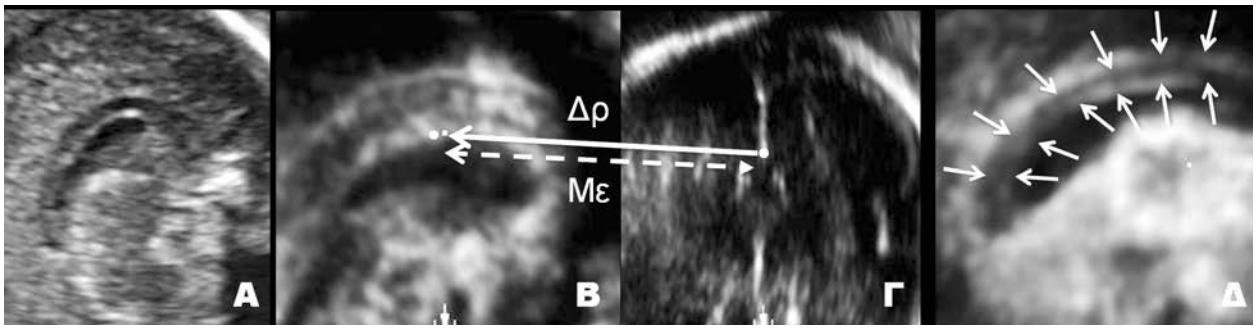

Εικόνα 4. *Απεικόνιση του μεσολοβίου σε δισδιάστατο (Α) και τρισδιάστατο (Β,Γ,Δ) υπερηχογράφημα. Το υπερηχογενές τόξο (Δρ στο Β και Γ) βρίσκεται ακριβώς επάνω από το μεσολόβιο (Με), το οποίο επεικονίζεται ως υποηχοϊκή περιοχή με υπερηχογενή ορια (μεταξύ των βελών στο Δ).*

υποκρύπτει παθολογία του μεσολοβίου. Τελικά, έχει δειχθεί οτι σχεδόν πάντοτε μπορούμε να ανασυνθέσουμε το μεσολόβιο στην 3D υπερηχογραφία, όταν στην αρχική τομή η δέσμη των υπερήχων σχηματίζει με το δρέπανο γωνία μεταξύ 60 και 120 μοιρών [11].

Η δεύτερη δυσκολία που ενίοτε συναντάται στην ανασύνθεση της μέσης γραμμής προκύπτει στον οπίσθιο κρανιακό βόθρο από την ακουστική σκιά που δημιουργούν οι λιθοειδείς ακρολοφίες της βάσης του κρανίου. Η σκιά αυτή συνήθως δεν επηρεάζει την παρεγκεφαλίδα, όμως μπορεί να αποκρυπτει το στελεχος εμποδίζοντας της εξέταση της σχέσης ανάμεσα στις δύο δομές. Το πρόβλημα μπορεί να ελαχιστοποιηθεί, αν και δεν λύνεται εντελώς, λαμβάνοντας την αρχική τομή με τη μέση γραμμη του εγκεφάλου σε γωνία 45 μοιρών [7].

Ειδικές τεχνικές

Η στατική VCI (Volume Contrast Imaging, GE Medical Systems, Kretztechnik GmbH, Zipf, Austria)) αποτελεί μία τεχνική αυτόματης βελτίωσης της εικόνας κατά την οποία ελαττώνεται η κοκκώδης υφή της εικόνας («μαλακώνει» η εικόνα) ενώ ταυτόχρονα ενισχύεται η αντίθεση 12. Στην Εικόνα 5 παρουσιάζεται η βελτίωση της απεικόνισης στο σκώληκα της παρεγκεφαλίδας σε ασθενή με BMI 31 μετά την εφαρμογή VCI. Εξέλιξη της τεχνικής VCI είναι η VCI-C, στην οποία επιτυγχάνεται σε πραγματικό χρόνο (4D) ανασύνθεση του επιπέδου C με τεχνική VCI 12, και η OmniView (GE Medical Systems, Kretztechnik GmbH, Zipf, Austria), με την οποία γίνεται δυνατή η εξέταση του όγκου και η ταυτόχρονη απεικόνιση ως και τριών (μη-ορθογωνίων) επιπέδων σχεδιάζοντας

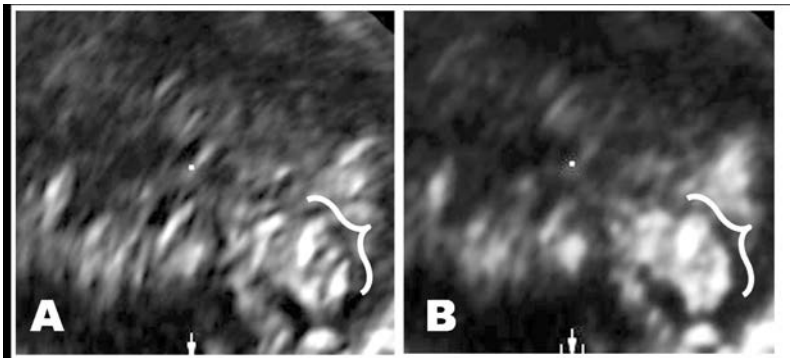

Εικόνα 5. *Τεχνική VCI (στατική). Στο παράθυρο Α απεικονίζεται η ανασύνθεση του σκώληκε της παρεγκεφαλίδας (αγκύλη) σε ασθενή με BMI 31.Στο παράθυρο Β απεικονίζεται η ίδια ακριβώς τομή με την εκ των υστέρων εφαρμογή VCI.*

γραμμές από κάθε κατεύθυνση ή γωνία 32. Τέλος, η τομογραφική υπερηχογραφική απεικόνιση (Tomographic Ultrasound Imaging, TUI) επιτρέπει την ταυτόχρονη εξέταση πολλαπλών παράλληλων τομών σε επίπεδο και απόσταση που επιλέγει ο εξεταστής.

Ευχέρεια της τρισδιάστατης υπερηχογραφίας

Ένα βασικό ερώτημα που μπορεί να αναστείλει την εξέταση του ΚΝΣ με χρήση 3D υπερηχογραφίας είναι το κατα πόσο είναι εύκολη στην πράξη μία τέτοια εξέταση. Η γρήγορη απάντηση είναι ότι στις περισσότερες περιπτώσεις η εξέταση είναι πολύ εύκολη, και αυτό γιατί στο ΚΝΣ στόχος δεν είναι μία επιφανειακή απεικόνιση, η οποία πιθανώς θα απαιτούσε ειδικές συνθήκες και μεγαλύτερη εξοικείωση, αλλά αποσκοπούμε στη σάρωση του εγκεφάλου με ένα τέτοιο τρόπο ώστε να αποκτήσουμε ένα τρισδιάστατο «όγκο» δεδομένων στον οποίον θα μπορούμε να ανατρέξουμε στη συνέχεια.
Πρόσφατη μελέτη έδειξε ότι η απόκτηση ενός κλινικά χρήσιμου όγκου, δηλαδή όγκου που περιέχει την απαραίτητη πληροφορία για αναλυτική εξέταση του εγκεφάλου,είναι εφικτή στο 98% των περιπτώσεων, ακόμη και από με εξιδικευμένους εξεταστές. Η μητρική παχυσαρκία (BMI>30) μειώνει την πιθανότητα λήψης τομών καλής ποιότητας, ενώ αντίθετα η ποιότητα δεν φαίνεται να επηρεάζεται από προηγούμενη χειρουργική τομή στο κοιλιακό τοίχωμα [13].
Σε άλλη μελέτη φάνηκε ότι, ειδικά όταν η αρχική τομή μπορεί να είναι οβελιαία ή στεφανιαία διαμέσου της πρόσθιας πηγής, και με τη χρήση συγκεκριμένου πρωτοκόλλου εξέτασης, είναι σχεδόν πάντοτε εφικτή η εξέταση τουλάχιστον 25 εγκεφαλικών δομών, μεταξύ των οποίων το μεσολόβιο, η 3η και 4η κοιλία, το τετράδυμο και ο σκώληκας. [14]

Μέτρηση όγκων

Με τη χρήση τρισδιάστατης υπερηχογραφίας μπορούμε να υπολογίσουμε τον όγκο κυστικών ή συμπαγών δομών για κλινικούς ή ερευνητικούς σκοπούς. Στον εγκέφαλο ισχύει ότι και στις υπόλοιπες εφαρμογές της υπερηχογραφικής ογκομετρίας. Συνοπτικά, στη συνήθη πρακτική σχεδιάζουμε το περίγραμμα της περιοχής που μας ενδιαφέρει, περιστρέφουμε αυτή την περιοχή κατα 180Α ακολουθώντας καθορισμένη γωνία βήματος και το λογισμικό υπολογίζει τον όγκο της περιοχής ή της βλάβης.

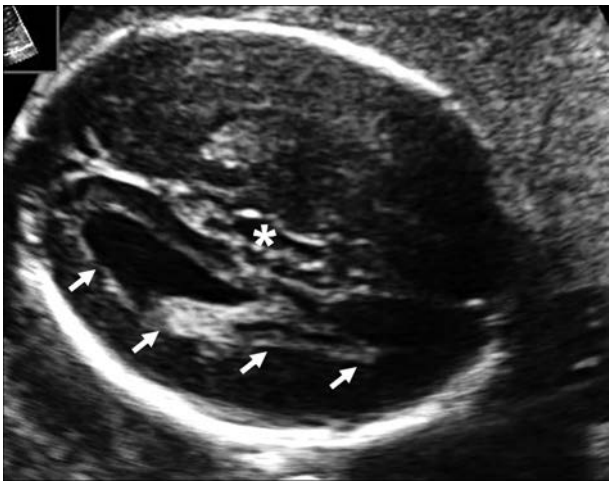

Εικόνα 6. *Αγενεσία μεσολοβίου. Διακρίνεται κολποκεφαλία (δακρυοειδής διάταση της πλάγιας κοιλίας) (βέλη), με διάταση της διημισφαιρικής σχισμής και διάταση και ανύψωση της τρίτης κοιλίας (αστερίσκος).*

Αγενεσία μεσολοβίου

Το μεσολόβιο αποτελεί τον κύριο σύνδεσμο μεταξυ των δύο εγκεφαλικών ημισφαιρίων.
Η ανάπτυξη του μεσολοβίου αρχίζει την 8η εβδομάδα με φορά γενικά από εμπρος προς τα πίσω, δηλαδή πρώτα διαπλάσσεται το γόνυ, και αργότερα το σώμα και το σπληνίο. Εξαίρεση σε αυτό αποτελεί το ρύγχος, δηλαδή το προσθιότατο και κατώτατο τμήμα του μεσολοβίου, το οποίο ολοκληρώνεται τελευταίο στις 18-20 εβδομάδες.
Αν η φυσιολογική ανάπτυξη του μεσολοβίου διακοπεί τότε προκύπτει αγενεσία, η οποία μπορεί είναι πλήρης ή μερική. Από τη στιγμή που το μεσολόβιο αναπτύσσεται από εμπρός προς τα πίσω, σε περιπτώσεις μερικής αγενεσίας το γόνυ και ενα μέρος του σώματος θα έχουν αναπτυχθεί, ενώ άλλοτε άλλο τμήμα

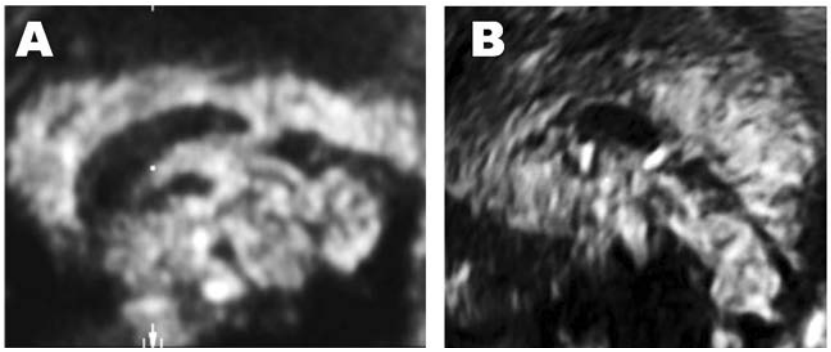

Εικόνα 7. *Ανασύνθεση της μέσης γραμμής του εγκεφάλου. Α: φυσιολογική μέση γραμμή. Β: Μερική αγενεσία μεσολοβίου. Έχει διαπλαστεί το γόνυ και μικρό τμήμα του σώματος, ενώ το οπίσθιο τμήμα του σώματος, το σπληνίο και το ρύγχος απουσιάζουν.*

του σώματος, και το σπληνίο θα λείπουν. Έτσι, στο βαρύτερο άκρο των αναπτυξιακών διαταραχών του μεσολοβίου βρίσκεται η πλήρης αγενεσία, ενώ στο ελαφρύτερο η απουσία μόνο του ρύγχους.

Η αγενεσια του μεσολοβίου αποτελεί τη συχνότερη αναπτυξιακή ανωμαλία του. Εμφανίζεται στο 0.3-0.7% του πληθυσμού, σε ένα όμως πολύ μεγαλύτερο ποσοστό (2-3%) των ατόμων με αναπτυξιακή καθυστέρηση [15].

Συχνά η αγενεσία του μεσολοβίου συνυπάρχει με άλλες ανωμαλίες του εγκεφάλου, εκ των οποίων συχνότερες είναι η ανωμαλία Dandy-Walker, οι εγκεφαλικές κύστεις της μέσης γραμμής και το ενδοκρανιακό λίπωμα [15-17]. Οι κύστεις μπορει να έχουν άλλοτε άλλη υπερηχογραφική εικόνα και είτε αποτελούν «κήλες» του συστήματος των κοιλιών του εγκεφάλου (ραχιαία επέκταση της οροφής της τρίτης κοιλίας), είτε είναι σαφώς διαχωρισμένες από τις κοιλίες και τότε συνδυάζονται συχνά με ετεροτοπία [17]. Η πιθανότητα συνύπαρξης άλλων εγκεφαλικών ανωμαλιών ανέρχεται εως και στο 80%, αν συμπεριληφθούν αναπτυξιακές διαταραχές που εμφανίζονται αργότερα στην κύηση είναι είναι ορατές μόνο σε MRI όπως η ετεροτοπία και η παθολογική ανάπτυξη των ελίκων [18].

Επίσης συχνή (ως 60%) είναι η συνύπαρξη ανωμαλιών εκτός ΚΝΣ, και στις περιπτώσεις αυτές είναι πολύ πιθανή η παρουσία χρωμοσωμικής ανωμαλίας (Τ13 ή Τ18) ή συνδρόμου (acrocallosal, Aicardi κλπ).

Η πρόγνωση είναι δυσμενής όταν η αγενεσία του μεσολοβίου συνδυάζεται με άλλες μείζονες ανωμαλίες ή είναι συνδρομική. Μία ιδιαίτερη περίπτωση όσον αφορά την πρόγνωση και τη συμβουλευτική είναι η προγεννητική διάγνωση φαινομενικά μεμονωμένης αγενεσίας του μεσολοβίου. Στοιχεία που προέρχονται από τις πλέον πρόσφατες μελέτες με επιβεβαίωση από MRI και επίσημη νευροαναπτυξιακή παρακολούθηση μετά τη γέννηση δείχνουν ότι η προγεννητικη διάγνωση φαινομενικά μεμονωμένης πλήρους αγενεσίας μεσολοβίου συνδέεται με φυσιολογική έκβαση στο 78% των περιπτώσεων, σοβαρή νευροαναπτυξιακή καθυστέρηση στο 7% και μέτρια καθυστέρηση στο 15% [16, 19-22]. Τα στοιχεία για τη μερική αγενεσία είναι πολύ λιγότερα, είναι όμως ενδεικτικά παρόμοιας προγνωσης (70% πιθανότητα καλής έκβασης) [18, 19].

Επειδη το μεσολόβιο έχει κοινή εμβρυολογική προέλευση με την κοιλότητα του διαφανούς διαφράματος, η αγενεσία του μεσολοβίου συνήθως συνδέεται με απουσία της κοιλότητας του διαφανούς διαφράγματος, και αυτό είναι συνήθως το πρώτο υπερηχογραφικό σημείο που θέτει την υποψία αγενεσίας. Στη συνέχεια, η υποψία αγενεσίας ενισχύεται και από άλλα έμμεσα σημεία όπως η κολποκεφαλία (δακρυοειδής διαταση των πλαγίων κοιλιών λόγω απλασίας του σπληνίου), η διάσταση των ημισφαιρίων με ατρακτοειδή διεύρυνση της διημισφαιρικής σχισμής, η παράλληλη διάταξη των πλαγίων κοιλιών με διασταση των προ-

σθίων κεράτων, η προς τα πάνω μετατόπιση της τρίτης κοιλίας (Εικόνα 6) και η ανώμαλη πορεία της περιμεσολοβιακής αρτηρίας [17].
Τα έμμεσα σημεία είναι πολύ ηπιότερα ή και απουσιάζουν σε περιπτώσεις μερικής αγενεσίας, και συχνά το μόνο που παρατηρείται μπορεί να είναι μία ήπια κολποκεφαλία [18].
Σε κάθε περίπτωση, η άμεση διαγνωση και ο καθορισμός του τύπου της αγενεσίας θα γίνει με τεκμηρίωση της απουσίας του σε οβελιαία ή στεφανιαία τομή. Ωστόσο, και για τους λόγους που αναφέρθηκαν προηγουμένως, συχνά είναι δυσχερής η άμεση λήψη αυτών των τομών με δισδιάστατη υπερηχογραφία, και στις περιπτώσεις αυτές η ανασύνθεση της μέσης γραμμής με τρισδιάστατη υπερηχογραφία μπορεί να τεκμηριώσει την απουσία του μεσολοβίου και να καθορίσει την έκτασή της (Εικ.7). Το 2006 εξετάστηκε η μέση γραμμη του εγκεφάλου σε 56 φυσιολογικά έμβρυα και 13 έμβρυα με συγγενείς ανωμαλίες του εγκεφάλου, τόσο με δισδιάστατη όσο και με τρισδιάστατη εξέταση. Βρέθηκε ότι η άμεση απεικόνιση της μέσης γραμμής με 2D διαμέσου της πρόσθιας πηγής, όταν είναι τεχνικά δυνατή έδινε εικόνα καλύτερης ποιότητας. Ωστόσο, η τρισδιάστατη εξέταση είχε το πλεονέκτημα ότι ήταν πάντοτε εφικτή, ευκολότερη στην εκτέλεσή της και ταχύτερη, και επέτρεπε τη διάγνωση τόσο της φυσιολογικής ανατομίας όσο και των συγγενών ανωμαλιών σε όλες τις περιπτώσεις [9].

Ανωμαλίες οπίσθιου κρανιακού βόθρου

Οι συχνότερες από τις ανωμαλίες του οπίσθιου κρανιακού βόθρου θεωρείται ότι ανήκουν σε ένα φάσμα το οποίο, με φθίνουσα σειρα βαρύτητας, περιλαμβάνει την διαταραχή Dandy-Walker, την παραλλαγή Dandy-Walker (Dandy-Walker variant)και τη διάταση της παρεγκεφαλιδονωτιαίας δεξαμενής (mega cisterna magna). Στο φάσμα αυτό πρόσφατα έχει προστεθεί η κύστη του θυλάκου του Blake (Blake's pouch cyst).
Ενώ η διάκριση ανάμεσα σε αυτές τις οντότητες είναι σημαντική, καθώς η πρόγνωσή τους διαφέρει πολύ, πολλές φορές αυτή δυσχαιρένεται από το γεγονός ότι στη συνήθη εγκάρσια διαπαρεγκεφαλιδική τομή εμφανίζουν κοινά χαρακτηριστικά. Ετσι, η διάταση της παραγκεφαλιδονωτιαίας δεξαμενής είναι κοινή σε όλες τις οντότητες, ενώ, πλην της mega cisterna magna, παρουσιάζεται άλλοτε άλλο έλλειμμα στην υπερηχογραφική θέση του σκώληκα της παραγκεφαλίδας. Τα άμεσα υπερηχογραφικά στοιχεία που επιτρέπουν τη διαφοροδιάγνωση είναι το μήκος του σκώληκα, η θέση του και θέση του σκηνιδίου της παρεγκεφαλίδας. Τα στοιχεία αυτα είναι ορατά σε μέση οβελιαία τομή του οπίσθιου κρανιακού βόθρου, η οποία όμως είναι εξαιρετικά απίθανο να ληφθεί άμεσα με 2D υπερηχογραφία.
Αντίθετα, σχεδόν πάντοτε είναι εφικτή η ανασύνθεση του οπίσθιου κρανιακού βόθρου με τρισδιάστατη υπερηχογραφία, αρχίζοντας από τη διακοιλιακή, διαθαλαμική ή διαπερεγκεφαλική τομή του κρανίου. Όπως ειπώθηκε προηγουμένως, οι λιθοειδείς ακρολοφίες δημιουργούν ακουστική σκιά η οποία εμποδίζει την απεικόνιση του στελέχους του εγκεφάλου, το πρόβλημα όμως αυτό αμβλύνεται εαν στην αρχική τομή η μέση γραμμή του εγκεφάλου σχηματίζει γωνία 45-60° με το οριζόντιο επίπεδο [9].

Ανωμαλία Dandy-Walker (Dandy-Walker malformation)

Πρόκειται για σχετικά σπάνια (περίπου 1:10.000) [23] διαταραχή, η οποία χαρακτηρίζεται από (1) απλασία ή υποπλασία του σκώληκα της παρεγκεφαλίδας, (2) κυστική διάταση της 4ης κοιλίας, (3) προς τα πάνω απώθηση του σκηνιδίου της παρεγκεφαλίδας, και (4) αντι-ωρολογιακή στροφή του σκώληκα [24].
Η πρόγνωση της ανωμαλίας Dandy-Walker είναι γενικά κακή. Συνήθως (>80%) συνυπάρχουν και άλλες συγγενείς ανωμαλίες [23,25] ή γενετικά/χρωμοσωμικά σύνδρομα (περίπου 45%) [25]. Σε αυτές τις περιπτώσεις παρατηρείται υψηλή θνησιμότητα, και η μεγάλη πλειοψηφία (περίπου 80%) από τα παιδιά που επιβιώνουν παρουσιάζουν σημαντική νευροαναπτυξιακή καθυστερηση. Η παρουσία μεμονω-

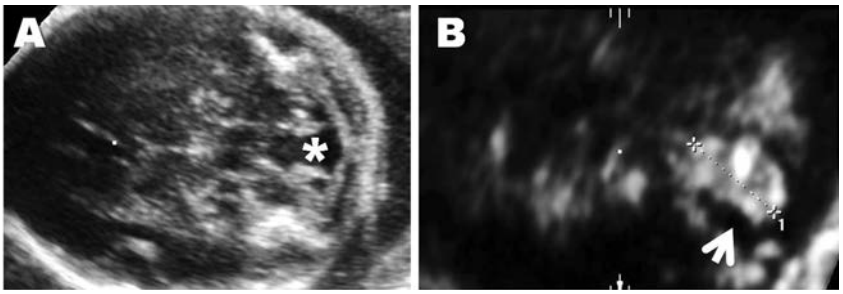

Εικόνα 8. *Κύστη θυλάκου του Blake.Στο αριστερό τμήμα (Α) απεικονίζεται εικόνα ελλείμματος στη θέση του σκώληκα (αστερίσκος) στην εγκάρσια διαπαρεγκεφαλιδική τομή. Στην ανασύνθεση της μέσης γραμμής του οπίσθιου κρανιακού βόθρου (Β) απεικονίζεται σκώληκας φυσιολογικού μεγέθους, με ελάχιστη ανύψωση και κυστική διάταση της 4ης κοιλίας (βέλος).*

μένης, μερικής αγενεσίας του σκώληκα αποτελεί θετικό προγνωστικό παράγοντα, ενώ αντίθετα η παρουσία σημαντικά παθολογικής λοβίωσης του σκώληκα και η συνύπαρξη άλλων εγκεφαλικών ανωμαλιών συνοδεύεται πάντοτε από πνευματική καθυστέρηση [26].

Παραλλαγή Dandy-Walker (Dandy-Walker variant)

Η DWv, παρόμοια με την ανωμαλία Dandy-Walker, χαρακτηρίζεται από υποπλασία και αντιωρολογιακή στροφή του σκώληκα της παρεγκεφαλίδας, με διάταση της 4ης κοιλίας. Ωστόσο, σε σύγκριση με την ανωμαλία Dandy-Walker, η DWv χαρακτηρίζεται από μικρότερου βαθμού υποπλασία του σκώληκα, η οποία επηρεάζει κυρίως το οπίσθιο και κατώτερο τμήμα του, και μικρότερη διάταση της 4ης κοιλίας, ενώ η προς τα πάνω παρεκτόπιση του σκηνιδίου, η οποία είναι χαρακτηριστική στην ανωμαλία Dandy-Walker δεν παρατηρείται στην DWv [24]. Παρόμοια με τη διαταραχή Dandy-Walker, η DWv συχνά (ως 70%) συνυπάρχει με άλλες συγγενείς ανωμαλίες και σύνδρομα, ενώ τα δεδομένα για την επιβίωση και την πρόγνωση είναι ως σήμερα λίγα και ετερογενή [23, 25, 27, 28].

Κύστη του θυλάκου του Blake

Ο θύλακος του Blake είναι μία φυσιολογική εμβυολογική δομή, από της οποίας τη διάτρηση σχηματίζεται τελικά το τρήμα του Magendie. Η κύστη του θυλάκου του Blake, η οποία περιγράφηκε σχετικά πρόσφατα (1996) ως παθολογική οντότητα [29], δημιουργείται από αποτυχία διάτρησης, οπότε αναπτύσσεται συσσώρευση εγκεφαλονωτιαίου υγρού η οποία προκαλεί δακτυλοειδή επέκταση της οπίσθιας μεμβρανώδους χώρας στον οπίσθιο βόθρο και προς τα πάνω απώθηση της παρεγκεφαλίδας. Υπερηχογραφικά διακρίνεται φυσιολογικός σκώληκας ο οποίος όμως έχει απωθηθεί προς τα πάνω, και συλλογή υγρού στον οπίσθιο βόθρο, η οποία επικοινωνεί με την 4η κοιλία [24]. Μετά τη γέννηση μπορεί να αναπτυχθεί διάταση των πλαγίων κοιλιών του εγκεφάλου [30], η οποία αντιμετωπίζεται με κοιλιοπεριτοναϊκή παροχέτευση.
Στην Εικόνα 8 παρουσιάζεται μία περίπτωση στην οποία η συνήθης εγκάρσια διαπαρεγκεφαλιδική τομή έδινε εικόνα ελλείμματος στο σκώληκα, και με την 3D ανασύνθεση της μέσης γραμμής στον οπίσθιο κρανιακό βόθρο αναδείχθηκε σκώληκας φυσιολογικού μεγέθους με ελάχιστη παρεκτόπιση, θέτοντας τη διάγνωση της κύστης του θυλάκου του Blake.

Διάταση της παρεγκεφαλιδονωτιαίας δεξαμενής (mega cisterna magna, MCM)

Η MCM έχει παρόμοια παθοφυσιολογία με την κύστη του θυλάκου του Blake, και χαρακτηρίζεται από φυσιολογικό σκώληκα, αύξηση της παρεγκεφαλιδονωτιαίας δεξαμενής,

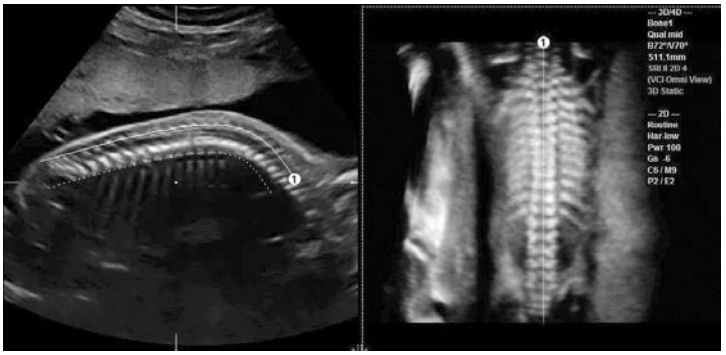

Εικόνα 9. *Εξέταση της σπονδυλικής στήλης με την τεχνική OmniView. Αρχίζοντας από μέση οβελιαία τομή και σχεδιάζοντας γραμμή η οποία ακολουθεί την κύρτωση της σπονδυλικής στήλης επιτυγχάνεται σε πραγματικό χρόνο ανασύνθεση στο στεφανιαίο επίπεδο.*

απουσία υδροκέφαλου και φυσιολογική 4η κοιλία. Σε αντίθεση με την κύστη του θυλάκου του Blake, η οποία δίνει εικόνα ελλείμματος του σκώληκα στην εγκάρσια διαπαρεγκεφαλική τομή, η μορφολογία του σκώληκα στη ΜΣΜ είναι φυσιολογική. Η πρόγνωσή της είναι γενικά καλή όταν αποτελεί μεμονωμένο εύρημα, με μικρή αύξηση της πιθανότητας για ήπια νευροαναπτυξιακή καθυστέρηση [23, 28, 31].

Σπονδυλική στήλη

Η χρησιμότητα της τρισδιάστατης υπερηχογραφίας στην εξέταση της σπονδυλικής στήλης έγκειται κυρίως στην απεικόνιση των οστέινων στοιχείων της. Η αρχική τομή που χρησιμοποιείται είναι οβελιαία, παράλληλα προς τον άξονα της σπονδυλικής στήλης, και γωνία σάρωσης 30-40 μοιρών είναι συνήθως αρκετή. Ο όγκος που αποκτάται μπορεί να εξεταστεί στη συνέχεια είτε με multiplanar mode, όπου απεικονίζονται ταυτόχρονα σε 2D οι τρεις κάθετες μεταξύ τους τομές, είτε σε τρισδιάστατη ανασύνθεση με maximum mode όπου απεικονίζονται ταυτόχρονα οι πυρήνες οστέωσης των σπονδύλων. Μία νέα τεχνική, η οποία εμφανίζεται ιδιαίτερη χρήσιμη στην εξέταση της σπονδυλικής στήλης είναι η OmniView (Εικ. 6). Οι εικόνες που παράγονται με αυτό τον τρόπο είναι κυρίως χρήσιμες για τη διάγνωση ανωμαλιών στα οστά, π.χ. ημισπονδύλων ή απλασίας ιερού, ενώ τα ευρήματα από το 3D είναι πολύ λιγότερο ειδικά και ευαίσθητα όταν πρόκειται για δισχιδή ράχη [7].

Συμπέρασμα

Η υπερηχογραφία αποτελεί την κύρια μέθοδο εξέτασης του ΚΝΣ, και με τις υπάρχουσες σήμερα τεχνικές είναι εφικτή η διάγνωση της μεγάλης πλειοψηφίας των συγγενών ανωμαλιών του.

Όταν είναι τεχνικά εφικτή η διασφάλιση καλών στεφανιαίων ή οβελιαίων τομών με 2D υπερηχογραφία ,συνήθως η πιστότητα της απεικόνισης των ανατομικών στοιχείων είναι πολύ καλή, και η προσθήκη 3D εξέτασης δεν βελτιώνει την πληροφορία. Το κέρδος από το 3D σε αυτές τις περιπτωσεις έγκειται (1) στην ταχύτητα με την οποία μπορεί να αποκτηθεί πληροφορία υπό μορφή όγκου, τα δεδομένα του οποίου μπορούμε να επεξεργαστούμε σε δεύτερο χρόνο, (2) στη δυνατότητα ακριβούς τοπογραφικής οριοθέτησης της δομής ή της βλάβης με σύγκριση στα τρία επίπεδα, και (3) στη δυνατότητα αποθήκευσης και ανταλλαγής των στοιχείων.

Η πρακτική χρησιμότητα του 3D αναδεικνύεται καλύτερα όταν υπάρχει ανάγκη επιπλέον τομών, όπως σε περιπτώσεις υψηλού κινδύνου ή περιπτώσεις όπου υπάρχουν ενδείξεις ανωμαλίας στο ΚΝΣ, όπου με τη χρήση 3D είναι δυνατή η λήψη πρακτικά όλων των τομών που απαιτούνται για αναλυτικό νευρο-υπερηχογράφημα, ενώ η ανασύνθεση της εικόνας με 3D αποτελεί πρακτικά τη μοναδική μέθοδο για την απεικόνιση της μέσης γραμμής του οποί-

σθιου κρανιακού βόθρου. Το πλεονέκτημα της αποθήκευσης της πληροφορίας γίνεται ιδιαίτερα σημαντικό σε περιπτώσεις βλάβης, όπου απαιτείται στοιχειοθέτηση των ευρημάτων.

Central Nervous System sonography: from 2D to 3D imaging

Sotiriadis A.

4th Dept. of Obstetrics & Gynecology, Aristotle University of Thessaloniki

Correspondence: 24 Em. Pappa str., 55236
Panorama Thessalonikis
Tel.: +30 2310 230283
E-mail: asotir@gmail.com

Summary

Ultrasound is the main tool for the examination of fetal central nervous system. Currently used techniques and protocols allow prenatal diagnosis in the majority of its congenital defects. Recently, adding three-dimensional (3D) ultrasound in the standard examination of the fetal brain has been advocated in cases where additional views are required, or even during routine scans, so that a 3D volume of the brain can be acquired, stored, and analyzed offline at a later stage. Acquiring a clinically useful volume is almost always feasible, even by operators with minimal exposure in 3D ultrasound.

The addition of 3D ultrasound in standard examination allows the reconstruction of views which may not be directly accessible in 2D scanning, which is particularly useful for midline structures, e.g.corpus callosum and, especially, cerebellar vermis.

Two-dimensional ultrasound may offer better image quality under specific circumstances; however, 3D examination is that it almost always technically feasible, easier to perform and faster, and allows diagnosing both normal anatomy and abnormal conditions.

Βιβλιογραφία

1.Grandjean H, Larroque D, Levi S. The performance of routine ultrasonographic screening of pregnancies in the Eurofetus Study. Am J Obstet Gynecol 1999; 181:446-54.

2.Salvador J, Borrell A, Lladonosa A. Increasing detection rates of birth defects by prenatal ultrasound leading to apparent increasing prevalence. Lessons learned from the population-based registry of birth defects of Barcelona. Prenat Diagn 2005;25:991-6.

3.ISUOG. Sonographic examination of the fetal central nervous system: guidelines for performing the 'basic examination' and the 'fetal neurosonogram'. Ultrasound Obstet Gynecol 2007;29:109-16.

4.Shepard M, Filly RA. A standardized plane for biparietal diameter measurement. J Ultrasound Med 1982;1:145-50.

5.Angtuaco TL. Ultrasound imaging of fetal brain abnormalities: three essential anatomical levels. Ultrasound Q 2005;21:287-94.

6.Monteagudo A, Timor-Tritsch IE. Normal sonographic development of the central nervous system from the second trimester onwards using 2D, 3D and transvaginal sonography. Prenat Diagn 2009;29:326-39.

7.Pilu G, Ghi T, Carletti A, Segata M, Perolo A, Rizzo N. Three-dimensional ultrasound examination of the fetal central nervous system. Ultrasound Obstet Gynecol 2007;30:233-45.

8.Vinals F, Munoz M, Naveas R, Giuliano A. Transfrontal three-dimensional visualization of midline cerebral structures. Ultrasound Obstet Gynecol 2007;30:162-8.

9.Pilu G, Segata M, Ghi T, et al. Diagnosis of midline anomalies of the fetal brain with the three-dimensional median view. Ultrasound Obstet Gynecol 2006;27:522-9.

10. Malinger G, Lerman-Sagie T, Vinals F. Three-dimensional sagittal reconstruction of the corpus callosum: fact or artifact? Ultrasound Obstet Gynecol 2006;28:742-3.

11. Plasencia W, Dagklis T, Borenstein M, Csapo B, Nicolaides KH. Assessment of the corpus callosum at 20-24 weeks' gestation by three-dimensional ultrasound examination. Ultrasound Obstet Gynecol 2007;30:169-72.

12. Vinals F, Munoz M, Naveas R, Shalper J, Giuliano A. The fetal cerebellar vermis: anatomy and biometric

assessment using volume contrast imaging in the C-plane (VCI-C). Ultrasound Obstet Gynecol 2005;26:622-7.
13. Rizzo G, Pietrolucci ME, Capece G, et al. Satisfactory rate of post-processing visualization of fetal cerebral axial, sagittal, and coronal planes from three-dimensional volumes acquired in routine second trimester ultrasound practice by sonographers of peripheral centers. J Matern Fetal Neonatal Med.
14. Bornstein E, Monteagudo A, Santos R, et al. Basic as well as detailed neurosonograms can be performed by offline analysis of three-dimensional fetal brain volumes. Ultrasound Obstet Gynecol;36:20-5.
15. Jeret JS, Serur D, Wisniewski K, Fisch C. Frequency of agenesis of the corpus callosum in the developmentally disabled population as determined by computerized tomography. Pediatr Neurosci 1985;12:101-3.
16. Fratelli N, Papageorghiou AT, Prefumo F, Bakalis S, Homfray T, Thilaganathan B. Outcome of prenatally diagnosed agenesis of the corpus callosum. Prenat Diagn 2007;27:512-7.
17. Volpe P, Campobasso G, De Robertis V, Rembouskos G. Disorders of prosencephalic development. Prenat Diagn 2009;29:340-54.
18. Volpe P, Paladini D, Resta M, et al. Characteristics, associations and outcome of partial agenesis of the corpus callosum in the fetus. Ultrasound Obstet Gynecol 2006;27:509-16.
19. Chadie A, Radi S, Trestard L, et al. Neurodevelopmental outcome in prenatally diagnosed isolated agenesis of the corpus callosum. Acta Paediatr 2008;97:420-4.
20. Cignini P, D'Emidio L, Padula F, et al. The role of ultrasonography in the diagnosis of fetal isolated complete agenesis of the corpus callosum: a long-term prospective study. J Matern Fetal Neonatal Med;23:1504-9.
21. Francesco P, Maria-Edgarda B, Giovanni P, Dandolo G, Giulio B. Prenatal diagnosis of agenesis of corpus callosum: what is the neurodevelopmental outcome? Pediatr Int 2006;48:298-304.
22. Moutard ML, Kieffer V, Feingold J, et al. Agenesis of corpus callosum: prenatal diagnosis and prognosis. Childs Nerv Syst 2003;19:471-6.
23. Long A, Moran P, Robson S. Outcome of fetal cerebral posterior fossa anomalies. Prenat Diagn 2006;26:707-10.
24. Paladini D, Volpe P. Posterior fossa and vermian morphometry in the characterization of fetal cerebellar abnormalities: a prospective three-dimensional ultrasound study. Ultrasound Obstet Gynecol 2006;27:482-9.
25. Ecker JL, Shipp TD, Bromley B, Benacerraf B. The sonographic diagnosis of Dandy-Walker and Dandy-Walker variant: associated findings and outcomes. Prenat Diagn 2000;20:328-32.
26. Klein O, Pierre-Kahn A, Boddaert N, Parisot D, Brunelle F. Dandy-Walker malformation: prenatal diagnosis and prognosis. Childs Nerv Syst 2003;19:484-9.
27. Has R, Ermis H, Yuksel A, et al. Dandy-Walker malformation: a review of 78 cases diagnosed by prenatal sonography. Fetal Diagn Ther 2004;19:342-7.
28. Forzano F, Mansour S, Ierullo A, Homfray T, Thilaganathan B. Posterior fossa malformation in fetuses: a report of 56 further cases and a review of the literature. Prenat Diagn 2007;27:495-501.
29. Tortori-Donati P, Fondelli MP, Rossi A, Carini S. Cystic malformations of the posterior cranial fossa originating from a defect of the posterior membranous area. Mega cisterna magna and persisting Blake's pouch: two separate entities. Childs Nerv Syst 1996;12:303-8.
30. Calabro F, Arcuri T, Jinkins JR. Blake's pouch cyst: an entity within the Dandy-Walker continuum. Neuroradiology 2000;42:290-5.
31. Dror R, Malinger G, Ben-Sira L, Lev D, Pick CG, Lerman-Sagie T. Developmental outcome of children with enlargement of the cisterna magna identified in utero. J Child Neurol 2009;24:1486-92.

ΥΠΕΡΗΧΟΓΡΑΦΙΑ ΤΟΜ.8, ΤΕΥΧ.2, ΣΕΛ. 63-74, 2011

Υπερηχογράφημα 1ο τρίμηνου κύησης με 3D υπερηχογραφία

Αναστασάκης Ελευθέριος
Επιμελητής Γυναικολογικής Κλινικής
Ναυτικό Νοσοκομείο Αθηνών
Τμήμα Εμβρυομητρικής Ιατρικής - Α' Μαιευτική & Γυναικολογική Κλινική Πανεπιστημίου Αθηνών, Νοσοκομείο «Αλεξάνδρα»

Περίληψη

Σκοπός: Η αξιολόγηση της τρισδιάστατης υπερηχογραφίας ως εναλλακτική μέθοδος για τον έλεγχο της ανατομίας του εμβρύου, τον προσδιορισμό της αυχενικής διαφάνειας και τη μέτρηση του όγκου εμβρυικών στοιχείων στο 1ο τρίμηνο της κύησης.

Μέθοδος: Προοπτική μελέτη 199 επιτόκων που υποβάλλονται στον έλεγχο 1ου τριμήνου για ανευπλοειδισμό. Στις επίτοκες αυτές η αυχενική διαφάνεια και η ανατομία του εμβρύου αξιολογείται πέραν της δυσδιάστατης υπερηχογραφίας και με τη χρήση τρισδιάστατης υπερηχογραφίας ενώ μετά το πέρας της συμβατικής εξέτασης υπολογίζεται και ο όγκος επιλεγμένων εμβρυικών στοιχείων που συσχετίσθηκαν με το βάρος γέννησης.

Αποτελέσματα: Με την 3-D μέθοδο αξιολογήθηκε η ανατομία της κεφαλής-εγκεφάλου του εμβρύου (93,5%), της σπονδυλικής στήλης (85,4%), των άνω (88,4%) και κάτω άκρων (87,9%) και του κλειστού κοιλιακού τοιχώματος (98,5%). Το ρινικό οστό αναγνωρίστηκε στο 62,1%, ο στόμαχος στο 85,9% ενώ η ουροδόχος κύστη στο 57,3% των περιπτώσεων. Η αυχενική διαφάνεια προσδιορίστηκε με ακρίβεια στις μισές από τις περιπτώσεις με την 3-D μέθοδο. Η ισχυρότερη συσχέτιση εμβρυικών όγκων με το βάρος γέννησης ήταν με τον όγκο του εμβρύου, έπειτα με τον όγκο του εμβρυικού σάκου, και τέλος με τον του όγκο του πλακούντα.

Συμπεράσματα: Η εξέταση τρισδιάστατων εικόνων από μόνη της δεν επαρκεί για τη λεπτομερή εξέταση του εμβρύου στο 1ο τρίμηνο της κύησης και για την διενέργεια της εξέτασης της

Αλληλογραφία:
Ελευθέριος Αναστασάκης
Κουντουριώτου 14
152 35, Άνω Βριλήσσια, Αθήνα, Ελλάδα
Τηλ.: 6944697762, Fax: 210 8054928

e-mail:
loufty28@yahoo.gr

Κατατέθηκε 1.6.2011
Έγινε δεκτή 1.6.2011

αυχενικής διαφάνειας. Ο όγκος του εμβρύου σχετίζεται καλύτερα με το βάρος κατά τη γέννηση από όλες τις άλλες εμβρυικές παραμέτρους, γεγονός που επιβεβαιώνει την σημασία του 1ου τριμήνου της κύησης για την πρώιμη αναγνώριση παθολογίας της κύησης.

Λέξεις - κλειδιά: 3D υπερηχογραφία, 3-D απεικόνιση, εξέταση Α' τριμήνου, όγκος εμβρύου, αυχενική διαφάνεια

Εισαγωγή

Η τρισδιάστατη απεικόνιση προσφέρει μία ρεαλιστικότερη εικόνα του αντικειμένου που εξετάζεται. Οι πολυάριθμες εφαρμογές της αποτελούν ισχυρό επιχείρημα για τη χρηστικότητας της.

Σε ανασκόπηση της βιβλιογραφίας[1-13] απαντώνται δεκάδες ερευνητικά πρωτόκολλα που αφορούν τη μελέτη του εμβρύου με τη χρήση της τρισδιάστατης υπερηχογραφίας, για τη διάγνωση σκελετικών ανωμαλιών, ανωμαλιών του εγκεφάλου και του προσώπου του εμβρύου, τον προσδιορισμό του όγκου του αμνιακού υγρού, καθώς και την εξέταση της καρδιάς του εμβρύου.

Στη γυναικολογία, η τρισδιάστατη υπερηχογραφία εφαρμόζεται σε πολυάριθμους τομείς που περιλαμβάνουν την εξέταση των μαστών[14-16] και τη λήψη βιοψιών, την εξέταση του ενδομητρίου με απλή τρισδιάστατη υπερηχογραφία[17-19] ή με διυδρο-υπερηχογραφία[20], καθώς και την εξέταση των ωοθηκών.[21-25] Παρόλο που έχουν δημοσιευθεί αρκετές αναφορές περιστατικών που εξετάζουν τη χρήση της 3-D υπερηχογραφίας, δεν υπάρχει προοπτική μελέτη που να αφορά τη χρήση της 3-D υπερηχογραφίας στον προγεννητικό έλεγχο ρουτίνας όπως αυτός διενεργείται στο μαιευτικό πληθυσμό χαμηλού κινδύνου. Σημείο αντιπαράθεσης λοιπόν αποτελεί, το κατά πόσο η λήψη και η μετέπειτα επεξεργασία στατικών 3-D εικόνων θα μπορούσε να είναι κλινικά χρήσιμη στην εξέταση του εμβρύου. Η εξέταση τρισδιάστατων εικόνων «volumes» υπερήχων με τη βοήθεια ειδικού λογισμικού αποτελεί πιλοτική μελέτη του τμήματος Προγεννητικού Ελέγχου του Νοσοκομείου «Αλεξάνδρα». Στην μελέτη αυτή αποφασίσαμε να διερευνήσουμε εάν η μέτρηση και κατόπιν συσχέτιση του όγκου εμβρυικών παραμέτρων θα μπορούσε να οδηγήσει σε επωφελή κλινικά συμπεράσματα. Στο 1ο τρίμηνο της κύησης η αξιολόγηση της εμβρυικής ανάπτυξης πραγματοποιείται με μια δυσδιάστατη μέτρηση, το κεφαλοουριαίο μήκος (CRL). Τα μακροσωμικά[26-27] αλλά και τα έμβρυα υπολειπόμενης ανάπτυξης[28-29] σχετίζονται με μη φυσιολογική ανάπτυξη από το 1ο τρίμηνο της κύησης. Είναι εύλογη λοιπόν η υπόθεση ότι ο όγκος του εμβρύου κατά το 1ο τρίμηνο της κύησης αποτελεί σημαντική παράμετρο για την πρόβλεψη της εμβρυικής ανάπτυξης. Πρόσφατα, παρουσιάστηκαν δεδομένα σχετικά με τον όγκο των εμβρυικών παραμέτρων στις 7-10 εβδομάδες της κύησης με τη χρήση διακολπικής τρισδιάστατης υπερηχογραφίας[30]. Η ίδια ερευνητική ομάδα δημοσίευσε στοιχεία σχετικά με τον όγκο του πλακούντα[31] και τον όγκο του σάκου κύησης σε αυτή την ηλικία κύησης.[32] Απουσιάζουν όμως δεδομένα σχετικά με τον όγκο αυτών των στοιχείων της κύησης, στο διάστημα 11-13+6 εβδομάδων κύησης όπου διενεργείται η μέτρηση της αυχενικής διαφάνειας και υπολογίζεται ο κίνδυνος ανευπλοειδίας. Καθώς η εξέταση της αυχενικής διαφάνειας αποτελεί τη ραχοκοκαλιά του σύγχρονού προγεννητικού ελέγχου, ορίστηκε ότι η μελέτη θα πραγματοποιηθεί σε αυτή την ηλικία κύησης.

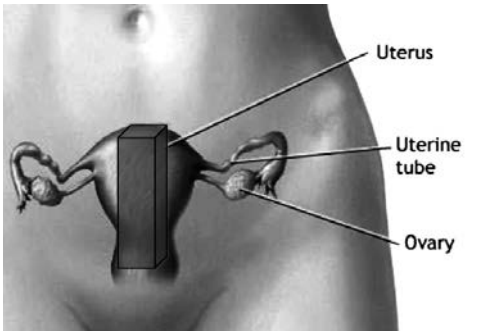

Σχήμα 1. *Η πρώτη 3D εικόνα λαμβάνεται με τη κεφαλή στον επιμήκη άξονα της μητέρας δίχως να είναι γνωστή η θέση του εμβρύου, στη μικρότερη μεγέθυνση ώστε να απεικονίζεται ολόκληρος ο εμβρυϊκός σάκος.*

Πίνακας 1. *Τα περιστατικά που μελετήθηκαν με βάση την ηλικία κύησης όπως προσδιορίζεται από το CRL του εμβρύου. Φαίνεται η κατανομή των περιστατικών όπως μετρήθηκαν και στις δύο μεθόδους*

	Μέθοδος		**2-D**		**3-D**	
Εβδομάδα		**CRL σε mm**	**N**	**%**	**N**	**%**
10η	10^{+0} - 10^{+6}	32 - 43mm	-	-	1	0,5
111η	11^{+0} - 11^{+6}	44 - 55 mm	26	13,1	24	12,1
12η	12^{+0} - 12^{+6}	56 - 69 mm	102	51	113	56,6
13η	13^{+0} - 13^{+6}	70 - 84 mm	71	35,9	61	30,8

Πίνακας 2. *Η μέσες τιμές μήκους CRL για τις δύο μεθόδους και η στατιστική τους ανάλυση*

3D		**2D**				
Mean	**SD**	**Mean**	**SD**	**Μέση διαφορά**	**SDδιαφοράς**	**P**
65mm	8,5	65,5mm	8,6	0,50	4,38	0,104

Πίνακας 3. *Η μελέτη των ανατομικών παραμέτρων του εμβρύου και στις δύο μεθόδους. Δίδεται επίσης το 95% διάστημα εμπιστοσύνης (95% CI) και η στατιστική σημασία (χ^2 test).*

	Εξέταση						
	3D			**2D**			**P**
	N	**%**	**95% CI**	**N**	**%**	**95% CI**	**χ^2 test**
Ρινικό οστό	123	62,1	55-69	189	95,5	92-98	<0,001
Κεφαλή-Εγκέφαλος	186	93,5	90-97	193	98	96-100	0,027
Πρόσωπο	164	82,8	78-88	-	-	-	
Καρδιά	130	65,3	59-73	-	-	-	
Κοιλιακό Τοίχωμα	196	98,5	97-100	192	97,5	95-100	0,466
Στομάχι	171	85,9	82-92	191	97	95-99	<0,001
Κύστη	114	57,3	49-63	187	94,9	92-98	<0,001
Άνω άκρα	176	88,4	84-93	190	96,4	94-99	0,003
Κάτω άκρα	174	87,9	83-92	188	95,4	92-98	0,007
Σπονδυλική στήλη	169	85,4	80-90	151	77	71-83	0,035

Υλικό-Μέθοδος

Οι επίτοκες της μελέτης προέρχονται από το Τμήμα Προγεννητικού Ελέγχου της Α' Μαιευτικής-Γυναικολογικής Κλινικής του Πανεπιστημίου Αθηνών. Σε όλες τις επίτοκες προσφέρεται η εξέταση της αυχενικής διαφάνειας σε συνδυασμό με το βιοχημικό έλεγχος του 1ου τριμήνου. Η εξέταση αυτή διενεργείται στις 11-13+6 εβδομάδες της κύησης σύμφωνα με τις οδηγίες του Fetal Medicine Foundation (FMF, London).

Σε κάθε μία από τις εγκυμονούσες, αρχικά λαμβάνεται λεπτομερές ιστορικό, το οποίο καταγράφεται στο ειδικό λογισμικό Astraia (Copyright 2000-2005, © astraia software). Στη συνέχεια η επίτοκος οδηγείται στο εξεταστήριο, όπου λαμβάνεται μικρή ποσότητα αίματος (για τον προσδιορισμό των β-hCG και PAPP-A). Αμέσως μετά υποβάλλεται στον κλασικό 2-D υπερηχογραφικό έλεγχο, ο οποίος διενεργείται διακοιλιακά είτε διακολπικά χρησιμοποιώντας ένα μηχάνημα General Electric Voluson 730 Pro (USA), εξοπλισμένο με μία κοιλιακή κεφαλή των 5-MHz και μία κολπική κεφαλή των 9-MHz. Κατά την εξέταση αυτή πραγματοποιείται:

1. Η μέτρηση CRL - προσδιορισμός ηλικίας κύησης.
2. Η μέτρηση της αυχενικής διαφάνειας (NT).

Πίνακας 4. *Ο αριθμός των παραμέτρων ανατομίας του εμβρύου που προσδιορίστηκε με τη 3-D εξέταση και το ποσοστό της.*

Αριθμός ανατομικών στοιχείων που εξετάστηκε	**3D**	
	N	%
1	1	0,5
3	2	1
4	3	1,5
5	6	3,1
6	8	4,1
7	15	7,7
8	24	12,3
9	37	19
10	45	23,1
≥8	136	69,8

3. Η απεικόνιση του ρινικού οστού.
4. Ο έλεγχος της αδρής ανατομίας του εμβρύου (εγκέφαλος, θώρακας-καρδιά, κοιλιακό τοίχωμα, άνω και κάτω άκρα, σπονδυλική στήλη).
5. Θέση και μορφή του πλακούντα
6. Ποσότητα αμνιακού υγρού
7. Καταμέτρηση της καρδιακής συχνότητας του εμβρύου.
8. Η Doppler αξιολόγηση των μητριαίων αρτηριών.

Η ηλικία της κύησης προσδιορίζεται είτε από την ημερομηνία της τελευταίας εμμηνορρυσίας (ΤΕΡ), είτε από το κεφαλουριαίο μήκος (CRL) του εμβρύου στις περιπτώσεις εκείνες όπου η ΤΕΡ είναι άγνωστη και σε εκείνες όπου η υπερηχογραφική ηλικία κύησης διαφέρει από την ημερολογιακή (βάσει της ΤΕΡ) περισσότερο από 7 ημέρες. Η ηλικία κύησης θα πρέπει να βρίσκεται μεταξύ της 11+0 και 13+6 εβδομάδας (CRL: 45mm-84mm). Όλες οι παραπάνω παράμετροι καταγράφονται στην ηλεκτρονική καρτέλα της ασθενούς.

Μετά την ολοκλήρωση της συμβατικής εξέτασης με το 2-D υπέρηχο, και αφού ληφθεί η συναίνεση της ασθενούς, ακολουθεί η τρισδιάστατη υπερηχογραφική εξέταση. Η εξέταση είναι σύντομη καθώς δεν αποβλέπει στην μελέτη των παραπάνω παραμέτρων με δυναμικό τρισδιάστατο υπέρηχο (4-D), αλλά στην

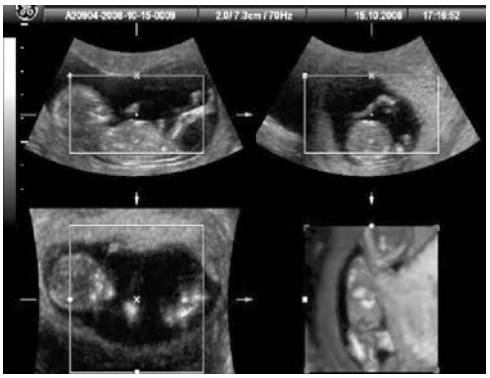

Σχήμα 2*. Η δεύτερη 3D εικόνα λαμβάνεται επί τον επιμήκη άξονα του εμβρύου δίνοντας μια οβελιαία τομή αυτού στο επίπεδο x. Παράλληλα διακρίνονται οι τομές στα επίπεδα y και z, καθώς και υπολογιστική 3-D εικόνα του εμβρύου.*

τρισδιάστατη απεικόνιση και την αποθήκευση στατικών εικόνων όγκου (Volumes) του εμβρύου και του εμβρυϊκού σάκου.

Μετά την αποχώρηση της επίτοκου πραγματοποιείται η μελέτη των τρισδιάστατων όγκων (Volumes) με τη χρήση του ειδικού λογισμικού της General Electric 4-D View. Το λογισμικό δίνει τη δυνατότητα να περιστρέψουμε το έμβρυο σε όλους τους άξονες στο χώρο (x, y, z), να μεγεθύνουμε την απεικόνιση και να μετρήσουμε πάνω σε αυτή μήκη μεταξύ σημείων αλλά και όγκους συγκεκριμένων ανατομικών δομών.

Η τρισδιάστατη εκτίμηση του εμβρύου πραγματοποιείται σε δεύτερο χρόνο από τη συμβατική, χωρίς την παρουσία της επιτόκου στο εξεταστήριο, από δεύτερο εξεταστή ο οποίος δε γνωρίζει τα αποτελέσματα της πρώτης εξέτασης και κατά την οποία ελέγχονται τα εξής:
1. Μέτρηση CRL - προσδιορισμός ηλικίας κύησης.
2. Μέτρηση αυχενικής διαφάνειας (NT).
3. Έλεγχος της ανατομίας εμβρύου (εγκέφαλος, πρόσωπο, ρινικό οστό, θώρακας-καρδιά, κοιλιακό τοίχωμα, άνω και κάτω άκρα, ΣΣ, στόμαχος, ουροδόχος).
4. Μέτρηση του όγκου του πλακούντα, του αμνιακού σάκου και του εμβρύου.

- Συλλογή των τρισδιάστατων εικόνων «Volumes»: Στη διεθνή βιβλιογραφία, δεν υπάρχει αναφορά για τη λήψη στατικών εικό-

Πίνακας 5. *Απόκλιση των μετρήσεων της αυχενικής διαφάνειας με το 3-D από τις αντίστοιχες τιμές με το 2-D*

Απόκλιση μετρήσεων NT	**0 (αδύνατη μέτρηση)**	**=ακριβής μέτρηση (απόκλιση 01, -0,2mm)**	**Απόκλιση >0,3mm προς τα πάνω**	**Απόκλιση >0,3mm προς τα κάτω**
	34(17%)	81 (40,7%)	2 (1%)	31 (15,5%) Απόκλιση (↓) >0,6mm
		Απόκλιση (↑↓) =0,3mm	Απόκλιση (↑) >0,6mm	20 (10%)
		25 (12,5%)	1 (0,5%)	Απόκλιση (↓) >1mm 5 (2,5%)
Σύνολο (199)	34	106	3	56

νων 3-D και τη μετέπειτα εξέταση τους σε ειδικό λογισμικό. Η ερευνητική ομάδα όρισε, κατά τον σχεδιασμό της πιλοτικής μελέτης, ότι θα λαμβάνονται κατ' ελάχιστο τέσσερις τρισδιάστατες εικόνες «volumes» για το κάθε περιστατικό:

1) Η πρώτη λήψη πραγματοποιείται σε τυχαία θέση του εμβρύου τη στιγμή που πραγματοποιείται η τοποθέτηση της κεφαλής στη κοιλιά της εγκυμονούσης. Η κεφαλή τοποθετείται στον επιμήκη άξονα του σώματος της γυναίκας, υπερηβικά και επί της μέσης κοιλιακής γραμμής (Σχήμα 1), ενώ η εικόνα βρίσκεται στη μικρότερη δυνατή μεγέθυνση.

2) Η δεύτερη λήψη γίνεται εφόσον έχει εντοπιστεί το έμβρυο, οπότε η κεφαλή τοποθετείται στον επιμήκη άξονα αυτού, προκειμένου να ληφθεί οβελιαία τομή στο επίπεδο x (Σχήμα 2). Ο εξεταστής φροντίζει επίσης το έμβρυο να βρίσκεται σε μία ενδιάμεση θέση κάμψης-έκτασης, ενώ δε λαμβάνεται υπόψη αν το έμβρυο βρίσκεται με τη ράχη του προς τη κοιλιά ή προς τη ράχη της μητέρας.

3) Η 3η και 4η λήψη αφορούν την απεικόνιση του πλακούντα και του εμβρυϊκού σάκου, αλλά συχνά αποδίδουν στοιχεία για το έμβρυο. Εφόσον έχει προσδιοριστεί η θέση του πλακούντα, λαμβάνεται η τομή στον επιμήκη άξονα του πλακούντα (δηλ. η τομή με το μεγαλύτερο μήκος αυτού), καθώς και μία δεύτερη τομή της οποίας το επίπεδο είναι κάθετο της πρώτης (δηλ. το μεγαλύτερο πλάτος αυτού). Η μεγέθυνση της εικόνας πρέπει να είναι σε μικρή κλίμακα ώστε να συμπεριλάβουμε στην εικόνα το μεγαλύτερο δυνατόν μέρος του πλακούντα και του εμβρυϊκού σάκου.

Οι μέσες τιμές (mean) και οι τυπικές αποκλίσεις (Standard Deviation=SD) χρησιμοποιήθηκαν για την περιγραφή των ποσοτικών μεταβλητών. Η σύγκριση αναλογιών έγινε με τη χρήση του χ2 test. Ο σταθμισμένος συντελεστής kappa χρησιμοποιήθηκε για την εκτίμηση της συμφωνίας των δυο μεθόδων στον υπολογισμό της ηλικίας κύησης. Το Student's t-test χρησιμοποιήθηκε για τη σύγκριση των τιμών CRL και NT μεταξύ των δυο μεθόδων. Για τον έλεγχο του σφάλματος τύπου Ι, λόγω των πολλαπλών συγκρίσεων χρησιμοποιήθηκε η διόρθωση κατά Bonferroni σύμφωνα με

Σχήμα 3. *Μέτρηση της αυχενικής διαφάνειας με τη χρήση στατικού 3-D volume*

Πίνακας 6. *Οι μέσες τιμές της αυχενικής διαφάνειας στις δύο μεθόδους και η στατιστική ανάλυση τους*

	3D		2D				
	Mean	**SD**	**Mean**	**SD**	**Μέση διαφορά**	**SDδιαφοράς**	**P**
NT	1,19	0,63	1,65	0,33	0,46	0,58	<0,001

Πίνακας 7. *όγκος σάκου, πλακούντα, εμβρύου και CRL, σύμφωνα με την ηλικία κύησης. Μέση αύξηση ανά εβδομάδα κύησης (%).*

	Ηλικία κύησης						
	σύνολο (n=156)	11^{+0}-11^{+6} (n=21)	12^{+0} -12^{+6} (n=88)	13^{+0}-13^{+6} (n=47)	P for trend	Μέση αύξηση από 11 έως 12 εβδ	Μέση αύξηση από 12 έως 13 εβδ
	Mean±SD	Mean±SD	Mean±SD	Mean±SD		%	%
Όγκος σάκου	128.3±41.3	82.2±18	120.5±32.9	163.4±34.7	<0.001	46.6	35.6
Όγκος πλακούντα	68.3±29	42.5±15.6	65.2±25.8	85.5±28.9	<0.001	53.4	31.1
Όγκος εμβρυου	39.2±14.7	22.2±8.9	35.5±9.1	53.6±12.8	<0.001	59.9	50.9
CRL	64.7±8.2	51.0±3.3	62.9±3.7	74.2±3.2	<0.001		

την οποία το επίπεδο σημαντικότητας είναι 0,05/κ (κ= αριθμός των συγκρίσεων). Επιπλέον για να ελεγχθεί εάν ο αριθμός Random έχει προβλεπτική αξία στην ορατότητα και των 5 ανατομικών στοιχείων χρησιμοποιήθηκε η ROC ανάλυση. Τα επίπεδα σημαντικότητας είναι αμφίπλευρα και η στατιστική σημαντικότητα τέθηκε στο 0,05. Για την ανάλυση χρησιμοποιήθηκε το στατιστικό πρόγραμμα SPSS 17.0.

Στη μελέτη συμπεριλήφθηκαν γυναίκες που εξετάστηκαν στο Τμήμα Προγεννητικού Ελέγχου του Γ.Ν.Α «Αλεξάνδρα», ανεξαρτήτως της καταγωγής, της κοινωνικής κατάστασης, του μαιευτικού αναμνηστικού ή της παρουσίας χρόνιων νοσημάτων. Ο πληθυσμός των γυναικών που εξετάστηκαν αποτελούσε πληθυσμό χαμηλού κινδύνου, ενώ το κριτήριο εισαγωγής στη μελέτη ήταν η ηλικία κύησης προσδιοριζόμενη από την ΤΕΡ ή το κεφαλουριαίο μήκος εμβρύου (CRL). Οι πολύδυμες κυήσεις εξαιρέθηκαν της μελέτης.

Αποτελέσματα

Οι εξετάσεις πραγματοποιήθηκαν σε κυήσεις ηλικίας 11+0 έως 13+6 εβδομάδων, που αντιστοιχούσε σε CRL 45-84mm (μέσο όρο, 65,5mm). Τα έμβρυα χωρίστηκαν σε 3 υποομάδες με βάση το CRL: η ομάδα 1 περιείχε έμβρυα με CRL 45-55 mm (11+0 έως 11+6 εβδομάδες), η ομάδα 2 περιείχε έμβρυα με CRL 56-69mm (12+0 έως 12+5 εβδομάδες), και η ομάδα 3 περιείχε έμβρυα με CRL 70-84 mm (12+6 έως 13+6 εβδομάδες).[33] Οι πρώτες 199 γυναίκες που συμπεριλήφθηκαν στη μελέτη παρουσιάζονται στον πίνακα 1 σύμφωνα την ηλικία κύησης. Το ποσοστό συμφωνίας μεταξύ των δύο μεθόδων είναι 91,41%. Ο σταθμισμένος συντελεστής kappa (weighted Kappa) που δείχνει τη συμφωνία πέρα του τυχαίου, υπολογίστηκε 0,71 (SE=0.055, p<0.001). Ο συντελεστής Kappa≥0,7 δηλώνει καλή συμφωνία μεταξύ των δύο μεθόδων. Η μέση τιμή μήκους CRL ήταν 65,5mm για η συμβατική μέθοδο και 65mm για τη μέθοδο 3D, με διαφορά μόνο 0,5mm, και συνεπώς μη στατιστικώς σημαντική (πίνακας 2).

Τα ποσοστά ελέγχου των παραμέτρων ανατομίας του εμβρύου που μελετήθηκαν με τις δύο μεθόδους καθώς και το 95% διάστημα εμπιστοσύνης (95% CI) εμφανίζονται στον πίνα-

κα 3. Σε κάποιες από τις παραμέτρους η αναγνώριση τους με τη μέθοδο 3-D πλησιάζει τη συμβατική 2-D. Τέτοιες παράμετροι είναι η κεφαλή και ο εγκέφαλος του εμβρύου (186/199 - 93,5%), η σπονδυλική στήλη (169/199 - 85,4%), τα άνω (176/199 - 88,4%) και κάτω άκρα (174/199 - 87,9%), και το κλειστό κοιλιακό τοίχωμα (196/199 - 98,5%). Τόσο το κλειστό κοιλιακό τοίχωμα όσο και η σπονδυλική στήλη απεικονίζονται σε ελαφρώς υψηλότερα ποσοστά από ότι στη συμβατική μέθοδο (98,5% έναντι 97,5% και 85,4% έναντι 77% αντίστοιχα).

Η μελέτη της καρδιάς του εμβρύου δεν διεξάγεται ως ρουτίνα του υπερηχογραφήματος του 1ου τριμήνου. Επειδή όμως έχουν δημοσιευθεί πιλοτικές μελέτες με την εξέταση της εμβρυϊκής καρδιάς στο 1ο τρίμηνο της εγκυμοσύνης,[34-35] επιχειρήθηκε η εξέταση της εμβρυϊκής καρδιάς με τη μέθοδο 3-D, η οποία έδωσε συνολικό ποσοστό 130/199 - 65,3%. Το ποσοστό αυτό είναι υψηλότερο από αυτό που έχει δοθεί στη βιβλιογραφία (49,82%) για τη μελέτη της εμβρυϊκής καρδιάς στις εβδομάδες κύησης 11-13+6,35 αλλά η εξέταση της καρδιάς στη συγκεκριμένη μελέτη περιορίστηκε στην απεικόνιση του επιπέδου των 4 κοιλοτήτων της καρδιάς, και όχι στην απεικόνιση όλων των επιπέδων της καρδιάς όπως σε προηγούμενη μελέτη του τμήματος.[34]

Κάποιες από τις ανατομικές παραμέτρους έδωσαν ποσοστά με διαφορά στατιστικά σημαντική μεταξύ των δύο μεθόδων. Το ρινικό οστό αναγνωρίστηκε στο 95% (189/199) των περιπτώσεων με τη συμβατική μέθοδο ενώ μόλις σε 62,1% (123/199) στη μέθοδο 3-D. Επίσης ο στόμαχος απεικονίστηκε σε 171/199 (85,9%) με τη μέθοδο 3-D και σε 191/199 (97%) με τη συμβατική μέθοδο, ενώ η ουροδόχος κύστη σε 114/199 (57,3%) και 187/199 (94,9%) αντίστοιχα. Τα ποσοστά ελέγχου για αυτές τις παραμέτρους παρουσιαζονται στα γραφήματα του σχήματος 4. Συνολικά, για τα 10 ανατομικά χαρακτηριστικά που μελετήθηκαν, ο μέσος αριθμός που μετρήθηκε ήταν 8,1 (SD=1,9) (πίνακας 4).

Ο αριθμός των εικόνων «volumes» φαίνεται ότι έχει κάποια προβλεπτική αξία για την μέτρηση όλων των ανατομικών στοιχείων. Το οριακό σημείο για να είναι ορατά όλα τα ανατομικά στοιχεία είναι τα 3 volumes με ευαισθησία 85,2% και ειδικότητα 32,6%. Χρησιμοποιήθηκε η ROC καμπύλη (Σχήμα 5) για την διερεύνηση της προβλεπτικής αξίας του αριθμού των volumes για την μέτρηση όλων των ανατομικών στοιχείων. Η επιφάνεια κάτω από την καμπύλη είναι ίση με 0,61 (SE=0,04, p=0,021).

Πίνακας 8. *Συσχέτιση του όγκου: σάκου, πλακούντα, εμβρύου καθώς και του CRL με το βάρος γέννησης.*

	β±SE*	β**	p
Όγκος σάκου	2.2±0.88	0.20	0.013
Όγκος πλακούντα_	170.62±85.35	0.16	0.047
Όγκος εμβρύου	7.45±2.44	0.24	0.003
CRL	*11.33±4.4*	*0.20*	*0.011*

**regression coefficient±standard error*
***standardized regression coefficient*
_log-transformed

- Αποτελέσματα των μετρήσεων της αυχενικής διαφάνειας: Η αυχενική διαφάνεια προσδιορίστηκε με τη μέθοδο 3-D σε 165/199 (83%) περιστατικά, ενώ σε 34/199 (17%) δεν ήταν δυνατό να απεικονιστεί σε κανένα επίπεδο. Στον πίνακα 5 οι μετρήσεις της αυχενικής διαφάνειας έχουν κατηγοριοποιηθεί ανάλογα με το βαθμό απόκλισης τους από τις αντίστοιχες μετρήσεις με το 2-D υπέρηχο. Σε 81/199 (40,7%) η μέτρηση ήταν σχεδόν ίδια, με απόκλιση μικρότερη των 0,2mm, ενώ σε άλλα 25/199 (12,5%) η απόκλιση ήταν ίση με 0,3mm είτε προς τα πάνω είτε προς τα κάτω. Συνεπώς λόγω της μικρής απόκλισης, μπορούμε να θεωρήσουμε ότι η μέτρηση είναι ακριβής στις μισές από τις περιπτώσεις (106/199 - 53,2%).

Αποκλίσεις με τιμές μεγαλύτερες από αυτές που μετρήθηκαν με το 2-D εντοπίσθηκαν μόνο σε 3 (1,5%) περιστατικά, από τα οποία στο ένα ήταν μεγαλύτερη των 0,6mm. Και στα 3 περιστατικά η αυχενική διαφάνεια με την 2-D μέθοδο ήταν πάνω από 2mm. Επομένως, σε όλες τις περιπτώσεις αυξημένης απόκλισης είχαμε μεγάλες τιμές αυχενικής διαφάνειας

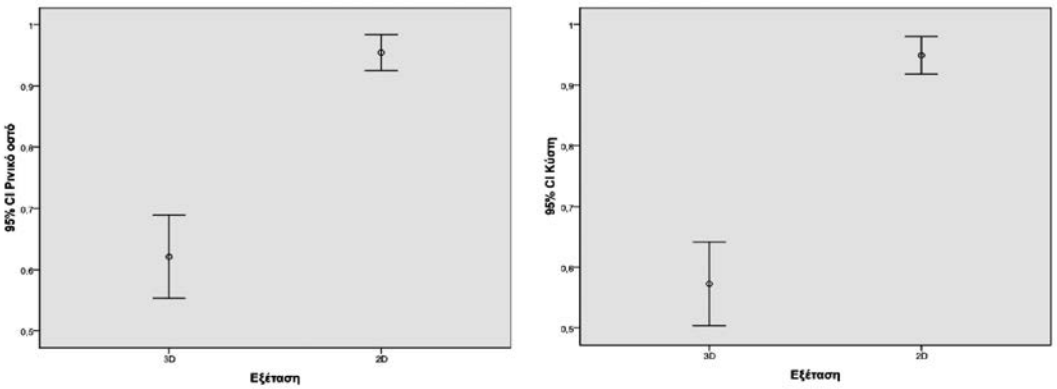

Σχήμα 4. *Τα ποσοστά ελέγχου για το ρινικό οστό και την ουροδόχο κύστη όπως εξάγονται με τη μέθοδο 3D κι με τη συμβατική 2D. Διακρίνεται η μεγάλη απόκλιση στα αποτελέσματα.*

που με το 3-D αξιολογήθηκαν ακόμα μεγαλύτερες. Οι μετρήσεις της αυχενικής διαφάνειας ήταν ομοιόμορφα μικρότερες από τις αντίστοιχες με τη 2-D μέθοδο. Η μέση τιμή των μετρήσεων με το 3-D ήταν 1,19mm ενώ αυτή με το 2-D ήταν 1,65mm, δηλαδή η μέση διαφορά στις δύο μεθόδους είναι 0,46mm, στατιστικά σημαντική όπως φαίνεται στον πίνακα 6.

Αναφορικά με τη χρήση της τυχαίας στατικής εικόνας 3-D του εμβρύου, ο προσδιορισμός της αυχενικής διαφάνειας ήταν εφικτός σε 87 (43%) κυήσεις. Στις άλλες 78 (39%) περιπτώσεις, η αυχενική προσδιορίστηκε από μη-τυχαία στατική εικόνα 3-D με προεπιλεγμένη θέση του εμβρύου και προεπιλεγμένη οβελιαία τομή αυτού.

Η αξιολόγηση των εμβρυικών όγκων πραγματοποιήθηκε στις ίδιες υποκατηγορίες, ανάλογα με την ηλικία κύησης, και τα αποτελέσματα συνοψίζονται στον πίνακα 7. Σε όλες τις μεταβλητές παρατηρείται στατιστικά σημαντική ($p< 0.001$) αύξηση του όγκου, όπως και για το CRL. Όλοι οι όγκοι αλλά και το CRL σχετίζονται με το βάρος γέννησης αλλά η ισχυρότερη συσχέτιση παρατηρείται με τον όγκο του εμβρύου, κατόπιν με το CRL, έπειτα ο όγκος του σάκου κύησης και η πλέον ασθενής συσχέτιση παρατηρείται με τον όγκο του πλακούντα (πίνακας 8).

Συζήτηση

Τα αποτελέσματα από τις πρώτες 199 γυναίκες που συμπεριλήφθηκαν στη μελέτη δείχνουν πως η εξέταση τρισδιάστατων εικόνων από μόνη της, δεν επαρκεί για τη λεπτομερή εξέταση του εμβρύου στο 1ο τρίμηνο της κύησης.

Αναλυτικότερα, από την ανατομία του εμβρύου, τρεις παράμετροι, ο στόμαχος, η ουροδόχος κύστη και το ρινικό οστό σημείωσαν σαφώς κατώτερα ποσοστά στην εξέταση με το 3-D (85,9% έναντι 97%, 57,3 έναντι 94,9% και 62,1 έναντι 95% αντίστοιχα). Τόσο ο στόμαχος όσο και η ουροδόχος κύστη αποτελούν μια σχετικά «εύκολη» παράμετρο στη συμβατική εξέταση. Και οι δύο δομές απεικονίζονται ως έντονα υποηχογενείς κυκλικοί σχηματισμοί σε υπερηχογενές περιβάλλον. Αν η εξέταση πραγματοποιηθεί όταν το έμβρυο έχει άδειο στόμαχο, τότε η απεικόνιση του δεν είναι δυνατή με καμία υπερηχογραφική μέθοδο. Εντούτοις, η παρέλευση κάποιου χρονικού διαστήματος μπορεί εν τέλει να καταδείξει το στόμαχο. Κάτι ανάλογο ισχύει και στη περίπτωση της ουροδόχου κύστεως του εμβρύου η οποία περιοδικά γεμίζει και αδειάζει, αυξομειώνοντας με τον τρόπο αυτό την ηχογένεια της. Δεδομένου ότι η κλασική υπερηχογραφική εξέταση απαιτεί περί τα 20 λεπτά, η ουροδόχος κύστη μπορεί να μην είναι ορατή στην αρχή της εξέτασης αλλά να απει-

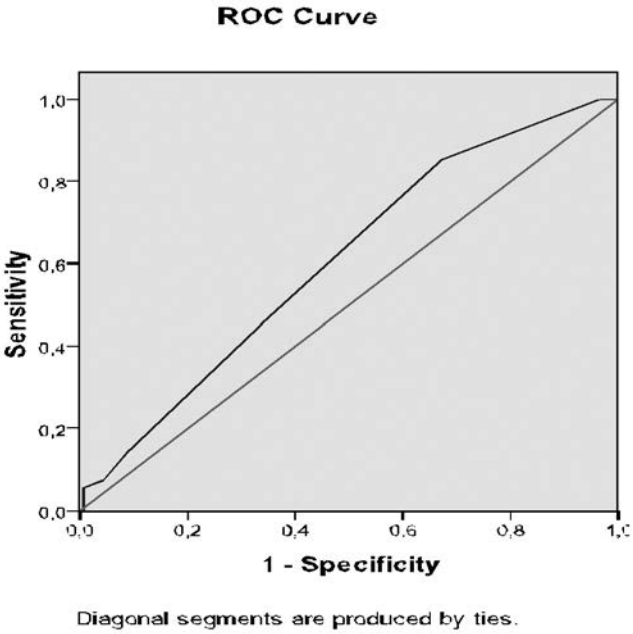

Σχήμα 5. *Η καμπύλη ROC για την διερεύνηση της προβλεπτικής αξίας του αριθμού των volumes.*

κονισθεί αργότερα κατά την εξέλιξη αυτής.

Ανάλογα είναι τα συμπεράσματα σε σχέση με την εξέταση του ρινικού οστού. Προκειμένου να θεωρήσουμε την απεικόνιση του ρινικού οστού ως θετική έπρεπε να δειχθεί σε επίπεδο οβελιαίο μία έντονα ηχογενής γραμμή που καλύπτεται από μια λεπτότερη, αυτή του δέρματος. Σε αρκετές περιπτώσεις, τη χρονική στιγμή της λήψης της τρισδιάστατης εικόνας, το έμβρυο είχε το χέρι του στο στόμα με αποτέλεσμα οι φάλαγγες του δείκτη και του μέσου δακτύλου του να παρεμβάλλονται στο σημείο όπου επιδεικνύεται συνήθως το ρινικό οστό. Στη συμβατική εξέταση, ο εξεταστής δεν έχει παρά να περιμένει να απομακρυνθεί το χέρι του εμβρύου από το στόμα. Σε μια στατική εικόνα, όπως και αν αυτή περιστραφεί στο χώρο, δε θα αλλάξει ποτέ η σχέση του χεριού με το πρόσωπο του εμβρύου, οπότε το ρινικό οστό δε μπορεί σε όλες τις περιπτώσεις να εξεταστεί με σαφήνεια. Εντούτοις με τη χρήση της λειτουργίας «Render Mode» στο τρισδιάστατο υπέρηχο μπορούμε να δείξουμε το πρόσωπο του εμβρύου και να μετακινηθούμε ανάμεσα σε παράλληλα στεφανιαία επίπεδα φτάνοντας κάποια στιγμή στο οριακό επίπεδο ανάμεσα στο πρόσωπο του εμβρύου και του χεριού του μπροστά από αυτό. Με τη μέθοδο αυτή ήταν εφικτό σε αρκετές περιπτώσεις να απεικονιστούν τα δύο ρινικά οστά σε στεφανιαία τομή του εμβρύου. Εντούτοις και σε αυτές τις περιπτώσεις αξιολογήσαμε την εκτίμηση του ρινικού οστού ως αρνητική, εφόσον δε μπορέσαμε να το απεικονίσουμε σε οβελιαία τομή.

Η μικρή διαφορά στα ποσοστά απεικόνισης των άνω άκρων (88,4% έναντι 96,4% στο 2D) και κάτω άκρων (87,9% έναντι 95,4% στο 2D) οφείλεται κυρίως σε αποτυχημένη λήψη της τρισδιάστατης εικόνας «volume» κατά την οποία δεν συμπεριλήφθηκαν όλα τα άκρα του εμβρύου. Στο τρισδιάστατο υπέρηχο η χρήση της λειτουργίας «Render Mode» επιτρέπει ολόκληρη την απεικόνιση του εμβρύου στο χώρο και τον προσδιορισμό όλων των άκρων ταυτόχρονα με τον ακριβή προσδιορισμό της θέσης τους. Συνεπώς η εξέταση των άκρων είναι ευχερέστερη και ταχύτερη της συμβατικής 2D.

Η μέτρηση της αυχενικής διαφάνειας ενδεχομένως να αποτελέσει αντικείμενο αμφισβήτησης, εφόσον η μέτρηση που πραγματοποιείται με τη χρήση του 3-D δεν χρησιμοποιεί όλους τους κανόνες που έχει θεσπίσει το FMF. Σύμφωνα με το FMF, ο προσδιορισμός της αυχενικής διαφάνειας προϋποθέτει τον εντοπισμό του μέσου οβελιαίου επιπέδου όπου θα εικονίζεται η σπονδυλική στήλη και δε θα εικονίζονται τα ρινικά οστά, με το έμβρυο σε μια ουδέτερη στάση, με μεγέθυνση ώστε στην εικόνα να συμπεριλαμβάνεται μόνο η κεφαλή και το ανώτερο 1/3 του θώρακα του εμβρύου και με ξεκάθαρη διάκριση της αμνιακής μεμβράνης από τη ράχη του εμβρύου όπως συμβαίνει κατά την αυτόματη εμβρυϊκή κίνηση (σκίρτημα εμβρύου). Τότε μετράται η υποηχογενής ζώνη στον αυχένα του εμβρύου, ενώ νωρίτερα έχει ελαττωθεί η ένταση (GAIN) της εικόνας προκειμένου να οξύνονται τα όρια της. Μια τρισδιάστατη εικόνα του εμβρύου μπορεί να περιστραφεί στο χώρο και να μας δώσει την επιθυμητή τομή του εμβρύου σύμφωνα με το FMF. Ακόμα, μπο-

ρούμε να μεγεθύνουμε την εικόνα στο επιθυμητό επίπεδο και επειδή είναι ψηφιακή και υψηλής ανάλυσης η μεγέθυνση δεν προκαλεί υποβάθμιση στη ποιότητα της (θολερότητα). Συνεπώς δεν απαιτείται ελάττωση της έντασης (GAIN) την οποία δεν είμαστε σε θέση να μεταβάλλουμε ούτως ή αλλιώς στο παρών λογισμικό. Η ενδιάμεση θέση κάμψης-έκτασης (ουδέτερη θέση) είναι μια παράμετρος που δε μπορεί να μεταβληθεί άπαξ και έχει ληφθεί η 3-D εικόνα. Η μέτρηση της αυχενικής στη μέθοδο 3D αποτελεί ουσιαστικά υποκατάστατο της τυπικής αξιολόγησης της αυχενικής διαφάνειας. Ο προσδιορισμός της επιτεύχθηκε με ακρίβεια στις μισές (106/199 - 53,2%) των περιπτώσεων ενώ σε ένα ποσοστό 17% (34/199) ήταν αδύνατος.

Κύριο εύρημα της μελέτης των εμβρυικών όγκων αποτελεί η παρατήρηση ότι ο όγκος του εμβρύου σχετίζεται καλύτερα με το βάρος στη γέννηση σε σύγκριση με το CRL, τον όγκο του εμβρυικού σάκου καθώς και τον όγκο του πλακούντα. Η αύξηση των όγκων ανά εβδομάδα κύησης είναι μεγάλη και στατιστικά σημαντική. Ο υπολογισμός του όγκου του εμβρύου στο 1ο τρίμηνο της κύησης είναι μια εύκολη διαδικασία που πραγματοποιείται με μεγάλη ακρίβεια και μικρή interobserver μεταβλητότητα. Με την καταγραφή του μεγέθους του εμβρύου και του πλακούντα στις 11-14 εβδομάδες, αυξάνεται η γνώση των φυσιολογικών μηχανισμών και οι παθοφυσιολογικές καταστάσεις μπορούν να διερευνηθούν καλύτερα. Μελέτες 26-28 έχουν δείξει ότι το 1ο τρίμηνο της κύησης αποτελεί ισχυρό παράγοντα στη διαμόρφωση του βάρους γέννησης του νεογνού. Καθώς οι μελετητές είχαν συσχετίσει τη δυσδιάστατη μέτρηση του CRL με το βάρος γέννησης, ήταν λογικό για την δικιά μας ερευνητική ομάδα να υποθέσει ότι ο όγκος του εμβρύου σχετίζεται ισχυρότερα. Τα δεδομένα μας υποστηρίζουν την υπόθεση αυτή.

Συμπεράσματα

Τα αποτελέσματα της μελέτης είναι μάλλον ενθαρρυντικά, λαμβάνοντας υπόψη ότι η συγκεκριμένη μελέτη σχεδιάστηκε de novo στο τμήμα Προγεννητικού Ελέγχου του Γ.Ν.Α «Αλεξάνδρα». Η παρούσα πιλοτική μελέτη του τμήματος αποτελεί την πρώτη προσπάθεια συστηματοποίησης της λήψης 3-D εικόνων στο πρώτο τρίμηνο της κύησης.

Με τον όρο «στατική» εικόνα όγκου, εννοούμε την απεικόνιση του εμβρύου στο χώρο σε μία δεδομένη χρονική στιγμή, που διαφέρει από την «δυναμική» εικόνα του εμβρύου η οποία μεταβάλλεται με το χρόνο. Η στατική εικόνα αποτελεί περιορισμό για κάποιες από τις παραμέτρους της εξέτασης του εμβρύου, όπως τη μελέτη της εμβρυϊκής καρδιάς, της συμπεριφοράς του εμβρύου και της κίνησης των άκρων, της μεταβολής των εκφράσεων του προσώπου, καθώς και την αυτόματη εμβρυϊκή κίνηση κατά την οποία αξιολογείται η αυχενική διαφάνεια. Η αποθήκευση δυναμικών όγκων «volumes» είναι μια δυνατότητα που δεν υπάρχει επί του παρόντος αλλά θα επιτευχθεί στο άμεσο μέλλον λόγω της ραγδαίας εξέλιξης τους.

Συμπερασματικά, επί του παρόντος η εξέταση τρισδιάστατων εικόνων από μόνη της, δεν επαρκεί για τη λεπτομερή εξέταση του εμβρύου στο 1ο τρίμηνο της κύησης. Τα ευρήματα της παρούσας μελέτης παρέχουν in vivo ενδείξεις για την επιρροή της ανάπτυξης του εμβρύου από το 1ο τρίμηνο της κύησης. Τα δεδομένα μας δείχνουν ότι η συσχέτιση αυτή περιγράφεται με μεγαλύτερη ακρίβεια από τον όγκο του εμβρύου παρά απο την δυσδιάστατη μέτρηση του CRL. Καθώς η μελέτη αυτή συνεχίζεται, με ανυπομονησία περιμένουμε να ολοκληρωθεί η συλλογή 1000 περιστατικών. Εν αναμονή νεότερων και πλέον εξελιγμένων λογισμικών, είναι πιθανό η μέτρηση των όγκων να πραγματοποιείται αυτοματοποιημένα, και ίσως τότε η μέτρηση του όγκου του εμβρύου να αποτελέσει τμήμα του προγεννητικού ελέγχου ρουτίνας για τον υπολογισμό του κινδύνου γέννησης μακροσωμικών εμβρύων ή υπολειπόμενης ανάπτυξης.

1st trimester examination by 3D ultrasonography

Anastasakis E.

Gynaecology Department, Athens Navy Hospital
Fetal - Medicine Unit, 1st Department of Obstetrics and Gynaecology, "Alexandra" Maternity Hospital, University of Athens, Greece

Correspondence: Eleftherios Anastasakis,
14, Kountouriotou street
152 35, Ano Vrilissia, Athens, Greece
Tel: +30 6944697762, Fax: +30 210 8054928
E-mail: loufty28@yahoo.gr

Summary

Aim: The evaluation of 3-D ultrasonography as an alternative for the examination of the fetal anatomy and nuchal translucency additional to the volume assessment of gestational parameters in the 1st trimester of pregnancy.

Methods: A prospective study of 199 low risk pregnancies that underwent the routine 1st trimester ultrasound examination for chromosomal anomalies. A 3-D exam using static image volumes was performed after the routine 2-D ultrasound exam.

Results: The 3-D exam assessed the examination of fetal head-brain (93,5%), spine (85,4%), upper extremities (88,4%), lower extremities (87,9%) and closed abdominal wall (98,5%). Some parameters failed to be recognized as readily as with the conventional method, including the nasal bone (62,1%), stomach (85,9%) and urinary bladder (57,3%). The nuchal translucency was measured accurately in half of the cases. The strongest correlation of the birth weight was found to be with the embryo volume.

Conclusions: The examination of the static 3-D images cannot replace the conventional 2D ultrasound exam of the fetus during the 1st trimester of pregnancy. The volume of the embryo correlates better with fetal weight at birth, than all other parameters studied, including the CRL. This finding emphasize the importance of the first trimester in the early prediction of pregnancy complications.

Key words: 3D ultrasound, first trimester ultrasound exam, embryo volume, Nuchal Translucency,

Βιβλιογραφία

1.Lapaire O, Alder J, Peukert R, Holzgreve W, Tercanli S. Two- versus three-dimensional ultrasound in the second and third trimester of pregnancy: impact on recognition and maternal-fetal bonding. A prospective pilot study. Arch Gynecol Obstet. 2007 Nov;276(5):475-9.

2.Gadelha PS, Da Costa AG, Filho FM, El Beitune P. Amniotic fluid volumetry by three-dimensional ultrasonography during the first trimester of pregnancy. Ultrasound Med Biol. 2006 Aug;32(8):1135-9.

3.Hata T, Kanenishi K, Akiyama M, Tanaka H, Kimura K. Real-time 3-D sonographic observation of fetal facial expression. J Obstet Gynaecol Res. 2005 Aug;31 (4):337-40.

4.Chang CH, Yu CH, Ko HC, Chang FM, Chen HY. Prenatal assessment of normal fetal humerus volume by three-dimensional ultrasound. Ultrasound Med Biol. 2003 Dec;29(12):1675-80.

5.Benacerraf BR, Shipp TD, Bromley B. Three-dimensional US of the fetus: volume imaging. Radiology. 2006 Mar;238(3):988-96.

6.Cash CJ, Treece GM, Berman LH, Gee AH, Prager RW. 3D reconstruction of the skeletal anatomy of the normal neonatal foot using 3D ultrasound. Br J Radiol. 2005 Jul;78(931):587-9

7.Michailidis GD, Papageorgiou P, Morris RW, Economides DL. The use of three-dimensional ultrasound for fetal gender determination in the first trimester. Br J Radiol. 2003 Jul;76(907):448-51.

8.Gonçalves LF, Nien JK, Espinoza J, Kusanovic JP, Lee W, Swope B, Soto E, Treadwell MC, Romero R. What does 2-dimensional imaging add to 3- and 4-dimensional obstetric ultrasonography? J Ultrasound Med. 2006 Jun;25(6):691-9.

9.Fang KH, Wu JL, Chen M, Yeh GP, Chou PH, Hsu JC, Hsieh CT. Prenatal sonographic features of hypospadia: two- and three-dimensional findings.Taiwan J Obstet Gynecol. 2006 Mar;45(1):53-5.

10.Chen CP, Chang TY, Chern SR, Wang W. Third-trimester 3D ultrasound evaluation of thanatophoric dysplasia type I. Taiwan J Obstet Gynecol. 2007 Sep;46(3):281-3.

11.Tseng JJ, Chou MM, Chen WH. Prenatal 3- and 4-dimensional ultrasonographic findings of giant fetal nuchal hemangioma. J Chin Med Assoc. 2007 Oct;70(10):460-3.

12.Nardozza LM, Ara_jo J_nior E, Simioni C, Torloni MR, Moron AF. Evolution of 3-D power Doppler indices of fetal brain in normal pregnancy. Ultrasound Med Biol.

2009 Apr;35(4):545-9.
13.Chang CH, Tsai PY, Yu CH, Ko HC, Chang FM. Predicting fetal growth restriction with renal volume using 3-D ultrasound: efficacy evaluation. Ultrasound Med Biol. 2008 Apr;34(4):533-7.
14.Cho N, Moon WK, Cha JH, Kim SM, Han BK, Kim EK, Kim MH, Chung SY, Choi HY, Im JG. Differentiating benign from malignant solid breast masses: comparison of two-dimensional and three-dimensional US. Radiology. 2006 Jul;240(1):26-32.
15.Liang K, Rogers AJ, Light ED, von Allmen D, Smith SW. Three-Dimensional Ultrasound Guidance of Autonomous Robotic Breast Biopsy: Feasibility Study. Ultrasound Med Biol. 2009 Nov 7.
16.Irwin MR, Downey DB, Gardi L, Fenster A. Registered 3-D ultrasound and digital stereotactic mammography for breast biopsy guidance. IEEE Trans Med Imaging. 2008 Mar;27(3):391-401.
17.Huang SF, Chang RF, Moon WK, Lee YH, Chen DR, Suri JS. Analysis of tumor vascularity using three-dimensional power Doppler ultrasound images. IEEE Trans Med Imaging. 2008 Mar;27(3):320-30.
18.Chang RF, Chang-Chien KC, Takada E, Suri JS, Moon WK, Wu JH, Cho N, Wang YF, Chen DR. Breast density analysis in 3-D whole breast ultrasound images. Conf Proc IEEE Eng Med Biol Soc. 2006;1:2795-8.
19.Hosny IA, Elghawabit HS, Mosaad MM. The Role of 2D, 3D ultrasound and color doppler in the diagnosis of benign and malignant endometrial lesions. J Egypt Natl Canc Inst. 2007 Dec;19(4):275-81.
20.Ghate SV, Crockett MM, Boyd BK, Paulson EK. Sonohysterography: do 3D reconstructed images provide additional value? Am J Roentgenol. 2008 Apr;190 (4):W227-33.
21.Kupesic S, Plavsic BM. Adnexal torsion: color Doppler and three-dimensional ultrasound. Abdom Imaging. 2009 Sep 4.
22.Vizer M, Kiesel L, Szab_ I, Arany A, Tam_s P, Szil_gyi A. Assessment of three-dimensional sonographic features of polycystic ovaries after laparoscopic ovarian electrocautery. Fertil Steril. 2007 Oct;88(4):894-9.
23.Amer A, Hammadeh ME, Kolkailah M, Ghandour AA. Three-dimensional versus two-dimensional ultrasound measurement of follicular volume: are they comparable? Arch Gynecol Obstet. 2003 Aug;268(3):155-7.
24.Järvelä IY, Mason HD, Sladkevicius P, Kelly S, Ojha K, Campbell S, Nargund G. Characterization of normal and polycystic ovaries using three-dimensional power Doppler ultrasonography. J Assist Reprod Genet. 2002 Dec;19(12):582-90.
25.Pan HA, Cheng YC, Li CH, Wu MH, Chang FM. Ovarian stroma flow intensity decreases by age: a three-dimensional power doppler ultrasonographic study. Ultrasound Med Biol. 2002 Apr;28(4):425-30.
26.Hackmon R, Le Scale KB, Horani J, Ferber A, Divon MY. Is severe macrosomia manifested at 11-14 weeks of gestation? Ultrasound Obstet Gynecol 2008;32: 740-743.
27.Thorsell M, Kaijser M, Almstroms H, Amdolf E. Large fetal size in early pregnancy associated with macrosomia. Ultrasound Obstet Gynecol 2010;35:390-394.
28.Smith GCS, Smith MFS, McNay MB, Fleming JEE. First-trimester growth and the risk of low birth weight. NEJM 1998; 339(25):1817-1822.
29.Bukowski R, Smith GSC, Malone FE, Ball RH, Nyberg DA, Comstock CH, Hankins GDV, Berkowitz RL, Gross SJ, Dugoff L, Craigo SD, Timot-Trisch IE, Carr SR, Wolfe HM, D'Alton ME. BMJ 2007, doi:10.1136/BMJ.39129.637917.AE
30.Rolo L.C, Nardozza L.M.M, Araujo E Jr, Nowak P.M, Bortoletti Filho J, Moron A.F. Measurement of embryo volume at 7-10 weeks' gestation by 3D-sonography. J Obstet Gynecol 2009; 29:(3):188-191.
31.Nardozza LM, Nowak PM, Araujo Junior E, Guimaraes Filho HA, Rolo TC, Tprloni MR, Moron AF. Evaluation of placental volume at 7-10+6 weeks of pregnancy by 3D-sonography. Placenta 2009;30(7):585-9.
32.Rolo TC, Nardozza LM, Araujo Junior E, Nowak PM, Moron AF. Gestational sac volume by 3D-sonography at 7-10 weeks of pregnancy using the VOCAL method. Arch Gynecol Obstet 2009;279:821-827.
33.Robinson HP, Fleming JEE: British Journal of Obstetrics and Gynecology, Sep 1975;Vol 82;pp702-710
34.A. P. Souka, A. Pilalis, Y. Kavalakis, Y. Kosmas, P. Antsaklis, A. Antsaklis. Assessment of fetal anatomy at the 11-14-week ultrasound examination. Ultrasound Obstet Gynecol 2004; 24: 730-734
35.A. Souka, A. Pilalis, I. Kavalakis, P. Antsaklis, N. Papantoniou, S. Mesogitis, A. Antsaklis. Screening for major structural abnormalities at the 11- to 14 week ultrasound scan. American Journal of Obstetrics and Gynecology 2006; 194: 393-6

ΥΠΕΡΗΧΟΓΡΑΦΙΑ ΤΟΜ.8 ΤΕΥΧ.2, ΣΕΛ. 75-85, 2011

Καλμαντής Κ., Δασκαλάκης Γ., Ροδολάκης Α., Παπαντωνίου Ν., Μεσογίτης Σπ., Αντσακλής Α.
Α' Μ/Γ Κλινική, Πανεπιστημίου Αθηνών, Νοσοκομείο «Αλεξάνδρα»

Ο ρόλος της τρισδιάστατης Power Doppler Υπερηχογραφίας στη διερεύνηση των όγκων της ωοθήκης, της μήτρας και του μαστού. Ανασκόπηση της διεθνούς βιβλιογραφίας

Εισήγηση στο Σεμινάριο 3D Υπερηχογραφίας
Θεσσαλονίκη 19-02-2011

Περίληψη
Η τρισδιάστατη Power Doppler υπερηχογραφία αποτελεί ένα νέο τεχνολογικό επίτευγμα στην απεικόνιση της ωοθήκης, της μήτρας και του μαστού, παρέχοντας περαιτέρω διαγνωστική πληροφόρηση για τη μελέτη των ανατομικών αυτών δομών, και των παρακείμενων ιστών σε 3 ορθογώνια πλάνα. Ο τρισδιάστατος υπέρηχος παρέχει λεπτομερειακή εκτίμηση της μορφολογίας και της αγγειογενετικής λειτουργίας του όγκου. Στηρίζεται σε συγκεκριμένο σύστημα αξιολόγησης της κακοήθειας του όγκου του γυναικείου αναπαραγωγικού συστήματος που περιλαμβάνει κριτήρια μορφολογικών χαρακτηριστικών και αγγειογενετικής λειτουργίας του όγκου αυτού.
Η τρισδιάστατη απεικόνιση, κατέχει σημαντικό ρόλο στη διάγνωση γυναικολογικής κακοήθειας με κύριο σκοπό τη σημαντική μείωση της νοσηρότητας και θνητότητας από καρκίνο της ωοθήκης, της μήτρας και του μαστού.

Λέξεις - κλειδιά: 3-D υπερηχογραφία, Power Doppler, αγγειογένεση, καρκίνος μαστού, καρκίνος ωοθήκης, όγκος μήτρας.

Αλληλογραφία:
Καλμαντής Κ.
Γ' Σεπτεμβρίου 65, Αθήνα 104 33

e-mail:
KKalmantis@hotmail.com

Κατατέθηκε 31.5.2011
Έγινε δεκτή 31.5.2011

Εισαγωγή

Το έγχρωμο διακολπικό υπερηχογράφημα, αποτελούσε και αποτελεί πρωταρχικό μέσο απεικόνισης απαραίτητο για την ανίχνευση και διαφορική διάγνωση των πυελικών όγκων. Επιτρέπει την παρουσίαση ενός πυελικού όγκου σε δύο πλάνα (μετωπιαίο - εγκάρσιο) και την απεικόνιση των αγγείων στην υπό μελέτη περιοχή[1]. Η διαφωνία όμως στην επιλογή του συστήματος αξιολόγησης για να απεικονίσει τα μορφολογικά χαρακτηριστικά και την αγγειογενετική λειτουργία ενός όγκου, οδήγησαν στην ανάγκη εύρεσης ενός νέου απεικονιστικού μέσου που θα στηριζόταν σε αντικειμενικότερα κριτήρια. Έτσι, στις αρχές της δεκαετίας του 1990 έκανε την εμφάνισή της η τρισδιάστατη Power Doppler υπερηχογραφία η οποία άνοιξε νέους ορίζοντες στον τομέα της διαγνωστικής υπερηχογραφίας[2].

Η επίτευξη της τρισδιάστατης απεικόνισης ήταν το αποτέλεσμα μακρόχρονης και επίπονης έρευνας και πρωτοεμφανίσθηκε στην απλούστερή τους μορφή από τους Kossof και συνεργάτες, οι οποίοι κατόρθωσαν να αντικαταστήσουν την απλή κεφαλή με την τρισδιάστατη (κυλινδρική), ώστε να απεικονίζουν τον όγκο του εξεταζόμενου ιστού[3]. Αργότερα, εφαρμόστηκαν περισσότερο πολύπλοκες τεχνικά μέθοδοι, ώστε να παραχθούν τρισδιάστατες εικόνες λαμβάνοντας αλλεπάλληλες τομές του εξεταζόμενου ιστού με την κίνηση του ηχοβολέα. Οι τομές αυτές αποθηκεύονται στη μνήμη του υπολογιστή ως όγκος[4]. Η παρουσίαση των πληροφοριών του 3-D υπερήχου είναι η απεικόνιση 3 πλάνων, ορθογωνίων μεταξύ τους, του στεφανιαίου, του μετωπιαίου και του εγκαρσίου.

Η τρισδιάστατη απεικόνιση χρησιμοποιεί σαν βάση την τεχνολογία των δύο διαστάσεων υπερηχογραφίας αλλά χρησιμοποιεί υψηλό επίπεδο ηλεκτρονικής πληροφορικής (software) και τεχνικές καινοτομίας στον σχεδιασμό του μετατροπέα (ηχητικό κύμα - πληροφορία - εικόνα) και στο σύστημα σάρωσης. Όταν αναγνωρισθεί η περιοχή ενδιαφέροντος, τίθεται πλαίσιο οριοθέτησης και με σταθερή την υπερηχογραφική κεφαλή (5-7,5 Hz), αρχίζει η εξέταση. Γίνεται αυτόματη σάρωση της υπό εξέταση περιοχής σε 360ο. Ο απαιτούμενος χρόνος είναι (2-11) sec και κύριο πλεονέκτημα είναι η αποθήκευση και επεξεργασία των πληροφοριών σε μεταγενέστερο χρόνο. Επιπλέον, ο 3-D υπέρηχος με τη λεπτομερή ανάλυση της εικόνας (Surface rendering niche aspect, transparent max/min,

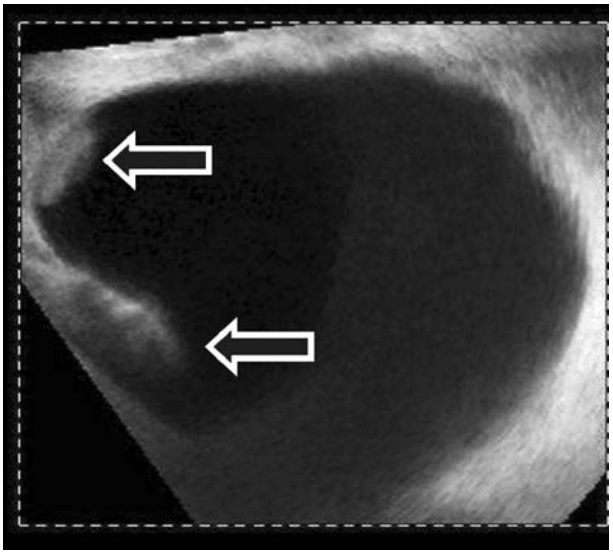

Εικόνα 1: *3D - U/S : Ορώδες κυσταδενοΐνωμα*

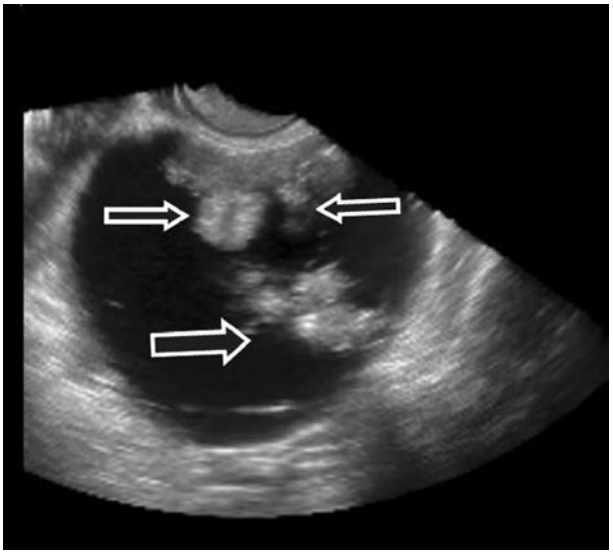

Εικόνα 2: *3-D: Ορώδης όγκος οριακής κακοήθειας.*

***Πίνακας 1**: Τρισδιάστατη Power Doppler: Διαγνωστικά κριτήρια ωοθηκικών όγκων*

Παράμετροι	**Χαρακτηριστικά**	**Βαθμολογία**
Τοιχωματικές ανωμαλίες	• Λεία επιφάνεια	0
	• θηλωματώδεις προσεκβολές	2
Ακουστική σκιά	• Παρούσα	0
	• Απούσα	1
Διαφραγμάτια	• Απουσία ή < 3 mm	0
	• Παρουσία ή ≥ 3 mm	1
Συμπαγή στοιχεία	• Απουσία	0
	• Παρουσία	2
Ηχογένεια	• Χαμηλού βαθμού	0
	• Μικτή ή υψηλή	2
΄Υπαρξη περιτοναϊκού υγρού	• Απουσία	0
	• Παρουσία	1
Επιφάνεια	• Ομαλή	0
	• ανώμαλη	1
Σχέση με παρακείμενους ιστούς	• Κανονική	0
	• ανώμαλη	2
Αρχιτεκτονική αγγείων	• Γραμμική διάταξη	0
	• Ακανόνιστη διάταξη	2
Αγγειακή διακλάδωση	• Απλή	0
	• Σύνθετη	2
RI (δείκτης αγγ. αντίστασης)	> 0,42	0
	< 0,42	2

volume), επιτρέπει την ακριβή εκτίμηση της ανατομίας της ελάσσονος πυέλου, τη χαρτογράφηση του μεγέθους και του όγκου της βλάβης και τέλος τη διαφορική διάγνωση των νεοπλασμάτων της γυναικείας πυέλου.

Η έγχρωμη τρισδιάστατη υπερηχογραφία (3-DPD), είναι μία αναβάθμιση του έγχρωμου Doppler, απεικονίζοντας το αγγειακό σύστημα στις τρεις διαστάσεις με φόντο μία γκρίζα κλίμακα, που απεικονίζει μαλακούς ιστούς, δίνοντας έτσι μια εικόνα παρόμοια με αυτή της αγγειογραφίας, αφού επιτρέπει την άμεση απεικόνιση των παλλαπλώς αναδιπλούμενων αγγείων και τη σχέση τους με παρακείμενους ιστούς και όργανα. Με τη χρήση της τεχνικής αυτής, επιτελείται μελέτη της αρχιτεκτονικής της μικροκυκλοφορίας του όγκου και διαχωρίζονται οι πυελικοί όγκοι σε καλοήθεις και κακοήθεις, αφού θεωρείται ότι η ύπαρξη ακανόνιστης αγγειακής διάταξης με πολύπλοκη ή μη γεωμετρική διακλάδωση με διασκορπισμένα αγγεία συνηγορεί υπέρ κακοήθειας[5]. Η διακλάδωση των αγγείων του καλοήθους όγκου, βασίζεται στο μαθηματικό νόμο της γεωμετρικής διακλάδωσης ενός δένδρου, όπου οι μεγάλοι κλάδοι καταλήγουν σε κλάδους μικρότερους εύρους και διαμέτρου. Αν όμως συμβεί «αλλαγή» στον κυρίως αγγειακό κλάδο, η απεικονιστούν νέο-αγγεία, μικροανευρυσμάτια, αρτηριοφλεβικές αναστομώσεις τότε «αλλάζει» και η γεωμετρία τύπου «δένδρου», απεικονιστικό εύρημα κακοήθειας. Η τεχνική (3-DPD), αποτελεί μια απαιτητική διαδικασία από μαθηματικής και τεχνολογικής απόψεως, που βασίζεται στην αλληλεπίδραση από την ανακατασκευή της γεωμετρίας των αγγείων, χρησιμοποιώντας ευκρινείς εικόνες που λαμβάνονται από μικρές περιοχές του όγκου με αποτέλεσμα τη μέγιστη διαγνωστική ακρίβεια6.

***Πίνακας 2**: Τρισδιάστατη Power Doppler υπερηχογραφία: Διαγνωστικά κριτήρια για ανίχνευση καρκίνου ενδομητρίου*

Παράμετροι	**Χαρακτηριστικά**	**Βαθμολογία**
Όγκος ενδομητρικής κοιλότητας	< 13 ml	0
	> 13 ml	2
Υπενδομήτρια επιφάνεια	Κανονική	0
	Ανώμαλη	2
Υγρό εντός της ενδομητρικής κοιλότητας	Απουσία	0
	Παρουσία	1
Αγγειακή διάταξη και διακλάδωση	Απλή	0
	Σύνθετη	2

Ωοθηκικοί όγκοι και 3-υπερηχογραφία

Η τρισδιάστατη έγχρωμη υπερηχογραφία καθιστά δυνατή τη λεπτομερειακή μορφολογική απεικόνιση και την ποσοτική ανάλυση της αγγειογενετικής λειτουργίας των ωοθηκικών νεοπλασμάτων, διαχωρίζοντας τα καλοήθη από τα κακοήθη. Ένας κακοήθης ωοθηκικός όγκος απεικονίζεται ως ένας όγκος συμπαγής ή μικτής σύστασης με μικτή ή υψηλή ηχογένεια, ανώμαλη εξωτερική επιφάνεια, ανώμαλη σχέση με παρακείμενους ιστούς, με ύπαρξη ελεύθερου περιτοναϊκού υγρού και με ακανόνιστη αγγειακή διακλάδωση. Αντίθετα, ο καλοήθης ωοθηκικός όγκος σκιαγραφείται με σαφώς καθορισμένα όρια χωρίς μορφολογικές ανωμαλίες ή χωρίς ύπαρξη αγγειογενετικής λειτουργίας, παρά μόνο με μικτή ή υψηλή ηχογένεια, (συνήθως σε σύνθετα ωοθηκικά νεοπλάσματα όπως ενδομητρίωμα, ίνωμα, ωχραιμάτωμα, δερμοειδής κύστη).

Σε μια τεσσάρων ετών μελέτη, η οποία έλαβε χώρα στην Α' Μ/Γ κλινική του Πανεπιστημίου Αθηνών, του Νοσοκομείου «Αλεξάνδρα» εκτιμήθηκαν προεγχειρητικά, με τη χρήση της 3-D Power Doppler υπερηχογραφίας 340 γυ-

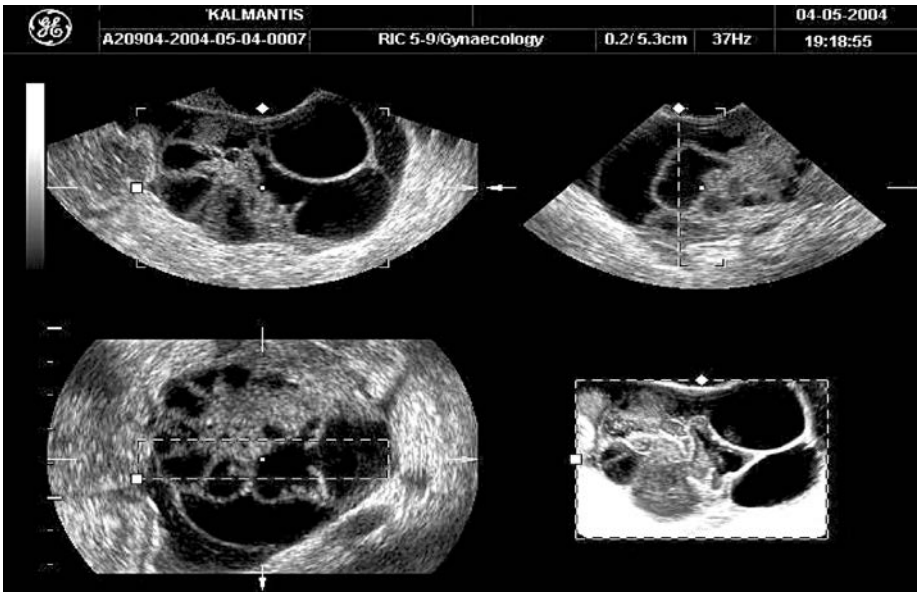

***Εικόνα 3:** 3-D: απεικόνιση μιάς ωοθηκικής μάζας με συμπαγή και κυστικά στοιχεία.Η ιστολογική εξέταση επιβεβαίωσε ορώδες κυσταδενοκαρκίνωμα*

***Πίνακας 3**: Τρισδιάστατη Power Doppler υπερηχογραφία: Διαγνωστικά κριτήρια για ανίχνευση καρκίνου μαστού.*

ΣΧΗΜΑ	Στρογγυλό - οβάλ	0
	Λοβώδες	1
	ακανόνιστο	2
ΣΧΕΣΗ ΤΟΜΩΝ	Οριζόντια μεγαλύτερη της καθέτου	0
	Όχι σαφές	1
	Οριζόντια μικρότερη της καθέτου	2
ΟΡΙΑ	Σαφώς καθορισμένα	0
	Όχι σαφώς καθορισμένα (μικρολοβωτά όρια)	2
ΗΧΟΓΕΝΕΙΑ ΠΑΡΑΚΕΙΜΕΝΩΝ ΙΣΤΩΝ	Ψευδοκάψουλα	0
	(υποηχογενής δακτύλιος)	2
	Υπερηχογενής δακτύλιος	
ΗΧΟΓΕΝΕΙΑ	Αυξημένη ηχογένεια	0
	Ελαττωμένη ηχογένεια	2
ΗΧΟΔΟΜΗ	Ομοιογενής	0
	Ανομοιογενής	2
ΑΚΟΥΣΤΙΚΗ ΣΚΙΑ	Παρούσα	0
	Απούσα	2
ΣΧΕΣΗ ΜΕ ΠΑΡΑΚΕΙΜΕΝΟΥΣ ΙΣΤΟΥΣ	Πιεστικά φαινόμενα	0
	Διηθητικά φαινόμενα	2
ΑΡΧΙΤΕΚΤΟΝΙΚΗ ΑΓΓΕΙΩΝ	Γραμμική διάταξη	0
	Χαοτική - Σύνθετη	1
R.I.	≥ 0,42	0
	< 0,42	1

ναίκες με μονόπλευρη ωοθηκική μάζα. Αναλύθηκαν 8 μορφολογικά κριτήρια και 3 κριτήρια αγγειογενετικής λειτουργίας, με βάση τη βαθμολογική κλίμακα (scoring system) κατά kurjak[7]. Κατόπιν έγινε σύγκριση των ευρημάτων της 3-D Power Doppler με τα αποτελέσματα της ιστοπαθολογικής εξέτασης. Βαθμολογία μεγαλύτερη ή ίση του 7, συνδυάζεται με κίνδυνο για κακοήθεια ωοθηκών (Πίνακας Ι). Η τρισδιάστατη απεικόνιση ανέδειξε ευαισθησία 93,5% και ειδικότητα 92,9%, αντίστοιχα.

Ο Mansour και οι συν., μεταγενέστερα, αναφέρουν ότι η 3-DPD υπερηχογραφία μπορεί να προγνώσει ωοθηκική κακοήθεια αυξάνοντας έτσι την ευαισθησία του δείκτη κακοήθειας[8].

Ο 3-D υπέρηχος καταφέρνει επίσης να διαχωρίζει σύνθετα καλοήθη ωοθηκικά νεοπλάσματα από κακοήθεις όγκους και όγκους οριακής κακοήθειας[9]. (εικ. 1,2,3)

Έτσι, μειώνονται τα ψευδώς θετικά αποτελέσματα με αποτέλεσμα να μειώνονται οι επιθετικές χειρουργικές επεμβάσεις (λαπαροτομία έναντι λαπαροσκόπησης), ιδιαίτερα σε γυναίκες αναπαραγωγικής ηλικίας. Η 3-D υπερηχογραφία έχει ιδιαίτερη εφαρμογή σε συμπαγή ωοθηκικά νεοπλάσματα με όγκο μεγαλύτερο των 10 cm^3 μέσω της εκτίμησης του φαινομένου της αγγειογένεσης και της μέτρησης των δεικτών αγγείωσης[10,11] (εικ. 4).

Η πολυεπίπεδη παρουσίαση ενός ωοθηκικού όγκου, επιτρέπει την άμεση και με ακρίβεια αναγνώριση τοιχωματικών ανωμαλιών, διαφραγματίων, συμπαγών στοιχείων, την επέκταση της νόσου πέραν της κάψας και τη σχέση με παρακειμένους ιστούς και όργανα.

Επιπλέον, καθορίζεται ο όγκος, το μέγεθος της ωοθηκικής μάζας και η σχέση του υγιούς

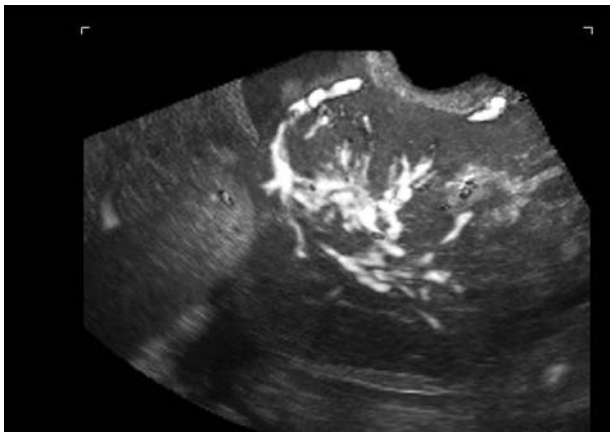

Εικόνα 4: *3-D Power Doppler: Ανάδειξη νεοαγγείωσης σε άωρο τεράτωμα.*

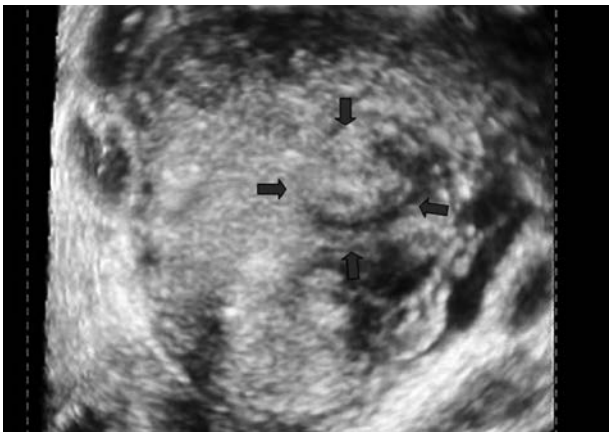

Εικόνα 5: *3D Απεικόνιση ενός ενδοτοιχωματικού ινομυώματος.*

ωοθηκικού ιστού με το νεόπλασμα. Είναι εξέταση όχι χρονοβόρα, καλώς ανεκτή από την ασθενή και χαμηλού κόστους, σε σύγκριση με άλλες απεικονιστικές μεθόδους[12].

Ο 3-D Power Doppler υπέρηχος αναλύει τη μορφολογία του αγγειακού δένδρου, με κύριο στοιχείο την πρόγνωση του ωοθηκικού νεοπλάσματος. Η απεικόνιση διασκορπισμένων αγγείων τόσο στο στρώμα όσο και στην περιφέρεια της ωοθήκης, οι ανώμαλες διχοτομήσεις των αγγειακών κλάδων, τα μικροανευρύσματα, οι ενδαγγειακές λίμνες, αποτελούν παθογνωμικά κριτήρια νεόπλαστης αγγείωσης και ωοθηκικού καρκίνου που έχει ξεφύγει από το στάδιο 1[13].

Παθολογία σώματος μήτρας και 3-D υπερηχογραφίας

Η πολυεπίπεδη απεικόνιση του σώματος της μήτρας με τον 3-D υπέρηχο, επιτρέπει τη χαρτογράφηση τυχόν παθολογικών καταστάσεων και λεπτομερειακή ανάλυση του τοιχώματος της μήτρας.

Έτσι μπορούν να απεικονισθούν ευκρινέστερα, ενδοτοιχωματικοί ινομυωματώδεις πυρήνες με τη χαρακτηριστική αγγείωση στην περιφέρειά τους (γραμμική και απλή διάταξη των αγγείων) και να εκτιμηθεί ο ακριβής όγκος (volume) που καταλαμβάνουν καθώς επίσης η απόστασή τους από την ενδομητρική κοιλότητα (εικ. 5).

Μία άλλη παθολογική κατάσταση, που μπορεί να απεικονισθεί ευκρινέστερα με την 3-D υπερηχογραφία είναι η αδενομύωση. Το υπερηχογραφικό της γνώρισμα είναι το υπερηχογενές μυομήτριο με την παρουσία πολλαπλών μικρών υποήχων περιοχών με αυξημένη αγγείωση πέριξ των αδενομυωτικών εστιών.

Ένας σπάνιος αλλά κακοηθέστατος όγκος του τοιχώματος της μήτρας είναι το λειομυοσάρκωμα. Με την 3-D υπερηχογραφία, απεικονίζεται μια μήτρα αυξημένων διαστάσεων (όγκος μεγαλύτερος του 97,2 cm^3), με ανώμαλη ηχογένεια και παρουσία κυστικών και συμπαγών στοιχείων εντός του μυομητρίου[7]. Η 3-D Power Doppler υπερηχογραφία, αποκαλύπτει διαταραχή της διάταξης και αρχιτεκτονικής των αγγείων με διασκορπισμένα αγγεία τόσο στην περιφέρεια όσο και σε κεντρικές περιοχές του όγκου (εικ. 6).

Ενδομητρική κοιλότητα και 3-D υπερηχογραφία

Η υπερπλασία του ενδομητρίου με την έγχρωμη - Doppler υπερηχογραφία απεικονίζεται με αυξημένο πάχος ενδομητρίου (προεμμηνοπαυσιακές: 14 mm, μετεμμηνοπαυσιακές > 5 mm) και ενδομητρική κοιλότητα υπερηχογενής με κυστικές περιοχές. Υπάρχει αγγείωση στην επιφάνεια της ενδομητρικής κοιλότητας και συνήθως με δείκτη αγγειακής αντίστασης μεγαλύτερο του 0,50[14]. Τα υπερη-

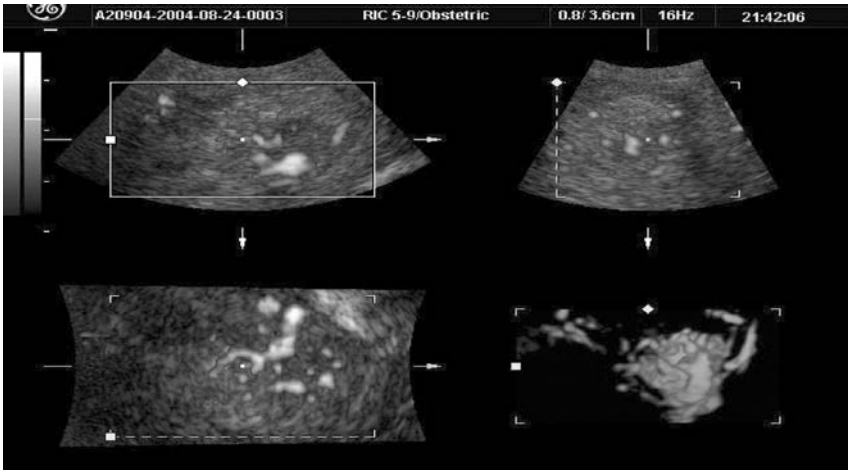

Εικόνα 6: *Περίπτωση σαρκώματος μήτρας. Το 3D-PD ανιχνεύει χαοτική αρχιτεκτονική και πολύπλοκη αγγειακή διάταξη.*

χογραφικά όμως αυτά ευρήματα δεν μπορούσαν να θέσουν ακριβή διάγνωση της παθολογίας του ενδομητρίου και να διαφοροδιαγνώσουν καλοήθεις παθήσεις (υπερπλαστικό ενδομήτριο, πολύποδας, υποβλεννογόνιο ινομύωμα) από κακοήθεις παθήσεις (καρκίνος ενδομητρίου).

Ο Gruboeck και συνεργάτες όρισαν όγκο ενδομητρικής κοιλότητας μεγαλύτερο του 13 ml ως το πλέον αντικειμενικό κριτήριο για την εκτίμηση της παθολογίας του ενδομητρίου[15]. Ο όγκος του ενδομητρίου ήταν σημαντικά μικρότερος σε ασθενείς με υπερπλασία (μέσος όγκος 8,0 ml, SD 7,81 ml) σε αντίθεση με ασθενείς με καρκίνο ενδομητρίου (μέσος όγκος 39,0 ml, SD 16 ml). Ο όγκος του ενδομητρίου σε μετεμμηνοπαυσιακές γυναίκες ήταν 0,9 ml (5D 1,72 ml). Ο Kurjak και συνεργάτες όρισαν συγκεκριμένα υπερηχογραφικά κριτήρια 3-D Power Doppler υπερηχογραφίας για την ανίχνευση καρκίνου του ενδομητρίου. Τα κριτήρια αυτά αφορούσαν τον όγκο της ενδομητρικής κοιλότητας τη μορφολογία, καθώς και την αγγείωση της ενδομήτριας και υπενδομήτριας επιφάνειας. Στον Α' Μ/Γ Κλινική του Πανεπιστημίου Αθηνών στο Νοσοκομείο «Αλεξάνδρα» μελετήθηκαν με τρισδιάστατη υπερηχογραφία 180 γυναίκες, 35-74 ετών, με αγνώστου αιτιολογίας κολπική αιμόρροια. Αναλύθηκαν 3 μορφολογικά κριτήρια και 1 κριτήριο αγγειογενετικής λειτουργίας, με βάση τη βαθμολογική κλίμακα (scoring system) κατά Kurjak[7]. Τα αποτελέσματα συγκρίθηκαν με τα ευρήματα της ιστολογικής εξέτασης. (Διαγνωστική απόξεση - Υστερεκτομία - Υστεροσκόπηση). Βαθμολογία μεγαλύτερη ή ίση του 4 συνδυάζεται με κίνδυνο για καρκίνο ενδομητρίου (Πίνακας ΙΙ). Η ευαισθησία και ειδικότητα της συνδυασμένης χρήσης των 3D και 3-D Power Doppler στην απεικόνιση παθολογίας της ενδομητρικής κοιλότητας ήταν 98,5% και 99%, αντίστοιχα. Ο Alcazar και συνεργάτες τους, σε μια μελέτη τους ανάφεραν ότι ο 3-D Power Doppler υπέρηχος μπορεί όχι μόνο να απεικονίσει μορφολογικά με ακρίβεια και λεπτομέρεια την ενδομήτρια επιφάνεια και υπενδομήτρια άλω, αλλά να εκτιμήσει τη διήθηση της νόσου καθορίζοντας έτσι υπερηχογραφικά το στάδιο της νόσου.[16] (εικ. 7)

Νεότερη εξέλιξη στον τομέα της διαγνωστικής υπερηχογραφίας, για τη διερεύνηση καλόηθων παθήσεων της ενδομητρικής κοιλότητας, αποτελεί η τρισδιάστατη διακολπική υδροϋστερουπερηχογραφία. (3D-sono U/S). Ο συγκερασμός της δύο διαστάσεων υδροϋστεροϋπερηχογραφίας και της τρισδιάστατης απεικόνισης μπορεί να χρησιμοποιηθεί για την ανεύρεση ενδομητρικών πολυπόδων, ινομυωμάτων και συμφύσεων της ενδομητρικής κοιλότητας[17]. Η πολυεπίπεδη παρουσίαση της ενδομητρικής κοιλότητας, η πληρέστερη και αναλυτικότερη εκτίμησή της, η αποθήκευση και επεξεργασία των πληροφοριών σε μετα-

Εικόνα 7: *3-D (YYY): Απεικόνιση ενός ενδομητρικού πολύποδα*

γενέστερο χρόνο καθιστούν την (3-D sono U/S) σαν το κύριο διαγνωστικό εργαλείο παθήσεων της ενδομητρικής κοιλότητας, εφάμιλλο της διαγνωστικής υστεροσκόπησης[18]. Οι ενδομητρικοί πολύποδες απεικονίζονται ως υπερηχογενής περιοχή που χαρακτηρίζεται από τοπική πάχυνση του ενδομητρίου και συχνά τείνουν να έχουν λεπτό μίσχο. Οι πολύποδες μπορεί να 'ναι πολλαπλοί με αυξημένη ηχογένεια που οφείλεται στη διαφορετική ηχογένεια με το περιβάλλον υγρό (εικ. 7).

Τα υποβλεννογόνια ινομυώματα είναι συχνά ανομοιογενή και «διακόπτουν» τη συνέχεια της επιφάνειας του ενδομητρίου.

Επίσης, με την (3-D sono-U/S), εντοπίζεται η ακριβής θέση των υποβλεννογόνιων ινομυωμάτων, οριοθετείται η σχέση τους με την κοιλότητα, ταξινομούνται ανάλογα με τη διείσδυσή τους και σε τι ποσοστό στην ενδομητρική κοιλότητα και λαμβάνεται μέριμνα για το είδος της χειρουργικής επέμβασης που θα ακολουθηθεί (υστεροσκόπηση ή λαπαροσκόπηση)[19] (εικ. 8)

Όγκοι μαστού και τρισδιάστατη υπερηχογραφία

Η τρισδιάστατη Power Doppler υπερηχογραφία, αποτέλεσε μια νέα διαγνωστική τεχνική στην απεικόνιση του μαστού και της παθολογίας του με την πολυεπίπεδη παρουσίαση της βλάβης και την αντικειμενική μορφολογική εκτίμηση της αρχιτεκτονικής του μαστού. Η υπερηχογραφική ανάλυση κάθε ύποπτης βλάβης στο στεφανιαίο επίπεδο δίνει επιπρόσθετες πληροφορίες για την ανίχνευση κακοήθων όγκων με διάμετρο μεγαλύτερο του ενός εκατοστού, κυρίως σε ασύμμετρους πυκνούς μαστούς. Επίσης, με τη χρήση των «ειδικών» μεθόδων τροποποιήσεις της υπερηχογραφικής εικόνας (modes), απεικονίζεται λεπτομερειακά ολόκληρη η περιοχή της θηλής, οι γαλακτοφόροι πόροι και ο οπισθοθηλαίος χώρος που είναι σχεδόν απροσπέλαστος με τη συμβατική υπερηχογραφία. Η 3-D απεικόνιση παρέχει πιο αξιόπιστη πληροφόρηση για τα στοιχεία που βρίσκονται εντός των πόρων, καταφέρνοντας να διαχωρίσει περιοχές με διαφορετική ηχοδομή όπως αποτιτανώσεις και συμπαγή στοιχεία[20]. Η 3-D έγχρωμη υπερηχογραφία, αναδεικνύει ευκρινώς τη σχέση νεόπλαστων αγγείων με τους παρακείμενους ιστούς, την αρχιτεκτονική των αγγείων και τη διάταξή τους.

Υποψία για κακοήθεια τίθεται σε αγγεία με ανώμαλη διάταξη, με ανώμαλους σχηματισμούς που διηθούν το μαζικό παρέγχυμα[21]. Στην Α' Μ/Γ κλινική του Πανεπιστημίου Αθηνών, του Νοσοκομείου «Αλεξάνδρα» έλαβε χώρα μελέτη με 3-D Power Doppler υπερηχογραφία, με ύποπτα ευρήματα είτε κατά τη μαστογραφία είτε κατά την κλινική εξέταση. Τα ευρήματα από την υπερηχογραφική εξέταση

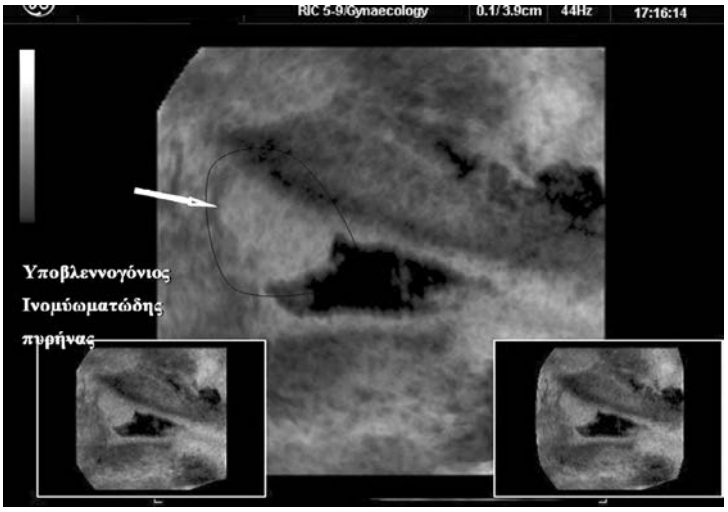

Εικόνα 8: *3-D (YYY): Απεικόνιση ενός υποβλεννογόνου ινομυώματος*

στηρίχθηκαν σε συγκεκριμένο σύστημα και συγκρίθηκαν με τα αποτελέσματα της ιστοπαθολογικής εξέτασης των παρασκευασμάτων μετά από βιοψία ή μαστεκτομή (Πίνακας ΙΙΙ). Βαθμολογία μεγαλύτερη ή ίση του 7 συνδυάζεται με αυξημένη πιθανότητα για κακοήθεια του μαστού. Η ευαισθησία και ειδικότητα της μεθόδου ήταν 100% και 94,4%, αντίστοιχα. Στην παρούσα μελέτη, ένας κακοήθης όγκος μαστού, απεικονίζεται με: ανώμαλο σχήμα, άξονα της κάθετης τομής μεγαλύτερο του άξονα της οριζόντιας τομής, μη σαφώς καθορισμένα όρια, απουσία της ακουστικής σκιάς, ανομοιογενή ηχοδομή, διήθηση των παρακείμενων ιστών, ανώμαλη διάταξη των αγγείων και R.I μικρότερο του 0,42.

Προοπτικές της Τρισδιάστατης Έγχρωμης Υπερηχογραφίας στη διερεύνηση των όγκων της ελάσσονος πυέλου και του μαστού

Η αποδοχή και η ευρεία κλινική εφαρμογή της τρισδιάστατης υπερηχογραφίας οδήγησαν στην αναζήτηση μελλοντικών προοπτικών για περαιτέρω διερεύνηση της αγγειογένεσης.
Ο Pairleitner και συν. παρουσίασαν το έγχρωμο 3-D ιστόγραμμα, σύμφωνα με το οποίο, μέσω προγράμματος ηλεκτρονικής πληροφορικής (software) ανιχνεύεται ο αριθμός των αγγείων, το μέγεθος αυτών, το ποσοστό αγγείωσης στην υπό εξέταση περιοχή και η μέση ταχύτητα ροής των κινούμενων ερυθροκυττάρων[22]. Επίσης, η πρόσθετη χρήση σκιαγραφικών μέσων αντίθεσης (Levovist, echovist) στον 3-D υπέρηχο, οδήγησε στην πληρέστερη ανάλυση και μελέτη του αριθμού και της μορφολογίας μικρών αγγείων (διαμέτρου μικρότερης του 1 εκατοστού). Η καθαρή απεικόνιση του εκμαγείου του αγγειακού δικτύου, (3-D PD, echo-enhanced), εικόνα παρόμοια με εκείνη της αγγειογραφίας, εξασφαλίζει την άμεση απεικόνιση της συνέχειας των αγγείων και τη διάταξη αυτών, ευρήματα τα οποία επιτρέπουν τον αντικειμενικό διαχωρισμό των όγκων σε καλοήθεις και κακοήθεις. Η μέτρηση της αγγειογένεσης μπορεί να αποβεί ιδιαίτερα χρήσιμη για την αξιολόγηση του θεραπευτικού αποτελέσματος σε κλινικές δοκιμές φαρμάκων με αντιαγγειογενετική δράση ή για την εφαρμογή συμπληρωματικής θεραπείας, που αποσκοπεί στον περιορισμό της επέκτασης του καρκίνου και κυρίως στην αποτροπή δημιουργίας μεταστάσεων στην περιτοναϊκή κοιλότητα[23].

Συμπεράσματα

Η τρισδιάστατη Power Doppler υπερηχογραφία αποτελεί χρήσιμο απεικονιστικό μέσο της παθολογίας των ωοθηκών, της μήτρας και του μαστού. Η πληρέστερη αναγνώριση των ανατομικών βλαβών και η αντικειμενική εκτίμη-

ση της μορφολογίας και της αγγείωσης των νεοπλασμάτων που αφορούν στο αναπαραγωγικό σύστημα της γυναίκας, μπορεί να οδηγήσει στη δραστική μείωση της νοσηρότητας και θνητότητας από τον καρκίνο των ωοθηκών, της μήτρας και του μαστού.

The role at 3-Dimensional Power Doppler sonography in the assessment of avarian, breast and uterine tumors. Review of the literature

Kalmantis K., Daskalakis G., Rodolakis A., Papantoniou N., Mesogitis Sp., Antsaklis A.

Ist Dept of ob/Gyn, Alexandra Hospital, University of Athens

Correspondence: K. Kalmantis
G. Semptembriou 65, Athens 104 33
E-mail: KKalmantis@hotmail.com

Summary

Three Dimensional Ultrasound is a new emerging technology in ovary, uterus and breast imaging providing new superior diagnostic information such us the ability to study a breast mass, tumors at the female pelvis and the surrounding tissue in three orthogonal planes. Three Dimensional ultrasound can provide detailed evaluation for the morphology and the angiogenic status of a tumor based on specific 3-D sonographic criteria used for diagnosis of gynecological malignancies. That system includes morphological characteristics histopathological prediction and Power Doppler imaging. Three-D Utrasonography has an important role in the diagnosis of gynecological malignancy, which might lead to a significant reduction of morbidity and mortality from cancer.

Key words: 3-D ultrasound, Power Doppler, angiogenesis breast cancer, oarian cancer, Uterine tumors

Βιβλιογραφία

1.Sassone A.M., Timor - Trich R.E., Artner A., Westholf C., Warren B. Transvaginal sonographic characterization of ovarian disease: evaluation of a new scoring system to predict ovarian malignancy. Obstet Gynecol 1991; 78: 70-6.

2.Bonilla Musoles F., Raga F., Osborne NG. Three-Dimensional Ultrasound Evaluation of ovarian masses. Gynecol obstet 1995; 59:129-35.

3.Kossoff G. Three - dimensional ultrasound - technology push or market pull? Ultrasound Obstet Gynecol 1995;5:217-8.

4.Baby K Basis and principles of 3-D ultrasound. In: Baba K., Jurkuvic D. Three - dimensional ultrasound in Obstetrics and Gynecology. Carnforth: Parthenon Publishing, 1997: 1-20.

5.Less JR., Skalak TC., Sevick E.M., Jain R.K. Microvascular architecture in a mammary carcinoma: Branching patterns and vessel dimensions. Cancer Res 1991; 51:262-273.

6.Pairleitner H., Steiner H., Hasenoehl G. et al. Three - Dimensional Power Doppler sonography. Imaging and quantilying blood flow and vascularization. Ultrasound obstet Gynecol 1999. 14: 139-143.

7.Kurjak A., Kupesic S. Three - Dimensional Ulltrasound and Power Doppler in assessment of uterine and ovarian angiogenesis: a prospective study. Croat Med J. 1999; 40: 413-20.

8.Mansour G.M., et al. Three - D. Power Doppler adds to the risk of malignancy index in prediction of ovarian malignancy. Int J Gynecol Cancer 2009: 59:132-6.

9.Kalmantis N., Papageorgiou Th, Rodolakis A., Daskalakis G., Antsaklis, A. The role of 3-D sonography and 3-D Power Doppler in the preoparative assessment of borderline ovarian tumors. Eur J Gynaecol Oncol 2007; 28(5): 381-5.

10. Guerrero S., et al. Three - D quantification of tumor vascularity as a tertiary test after B-mode and Power Doppler evaluation for detection of ovarian cancer. J Ultrasound Med 2007; 13(2): 425-7.

11. Alcazar J.L., et al. Three-D Power Doppler vascular somographic sampling for prediction ovarian cancer in cystic solid and solid vascularized masses. Ultrasound Med 2009; 11(1): 222-5.

12. Kurzak K.A., Kupesic S., Sparac V., Bekavac I. Preoperative evaluation of pelvic tumors Dy Doppler and 3-D sonography. J ultrasound Med 2001; 20:829-40.

13. Kupesic S. Early ovarian cancer: 3-D Power Doppler. Abd. Imag. 2006; 20: 737-43.
14. Fleischer A.C., Kepple D.M., Entman S.S. Transvaginal sonography of uterine disorder's. In Timor - Tritsch I.E. Rottems, eds. Transvaqinal Sonography. 2ed. New York: Elsevier, 1991: 109-10.
15. Gruboeck K., Jurkovic D., Lawton F., Savvos M, Tailor A. Campbelle S. The diagnostic value of endometrial thickness and volume measurements by 3-D ultrasound in patients with postmenopansal bleedling. Ultra obstet Gynecolog 1996; 8:272-6.
16. Alcazar, Galan R., Albelas, et al. Assessing myometrial infiltration by endometrial cancer: uterine virtual navigation with 3-D. Radiology 2009; 250(3): 116-83.
17. Makris N., Kalmantis K., Skartados N., Papadimitriou A., Mantzaris G., Antsaklis A. Three - Dimensional hysterosonography versus hysteroscopy for the detection of intracovitary uterine abnormalities. Int J Gynecol obstet 2007 97(1): 6-9.
18. Bonilla - Musoles F., Raga F. Three - Dimensional hysterosonography for the study of endometrial tumors: Comparison with the conventional transvaginal sonography, hysterosalpingography and hysteroscopy. Gynecol Oncol 1997 (65); 245-52.
19. Makris N., Skartados N., Kalmantis K., Mantzaris G., Papadimitriou A., Antsaklis A. Evaluation of abnormal uterine bleeding by transvaginal 3-D hysterosonography and diagnostic hysteroscopy. Eur J Gynaecol Oncol 2007; 28(1): 39-42.
20. Kalmantis K., Dimitrakakis C., Koumpis Ch. Tsigginou A., Papantoniou N., Mesogitis Sp., Antsaklis A. The contribution of 3-D Power Doppler imaging in the preoperative assessment of breast tumors: a preliminary report Obstet Gynecol int. 2009; 2009: 530579 Group.
21. Kurjak A., Kupesic S., Clinical application at 3D sonography. The Parthenon Publishing Group. New York, London: 2000; 24: 215-34.
22. Pairleitner H., Steiner H., Hasenoehrl G., Staudach I. Three-Dmensional Power Doppler Sonography: imaging and quantitying blood flow and vascularization. Ultra obstet Gynecol 1999; 14: 139-43.
23. Yaman C. Three - Dimensional Ultrasound to access the response to treatment in gynecological malignancies. Gynecol Oncol 2005, (2): 39-42.

ΣΥΝΕΔΡΙΑ 2011

❑ ***20th Annual Congress European Society for Gynaecological Endoscopy (ESGE),*** *21-24 Σπτεμβρίου 2011, esge@promoleader.com, Tel.: +39 055 2462201*

❑ ***Italian Society of Gyn/Ob (SIGO), Italian Association of Gynecologists and Obstetrics of Public Hospitals (AOGOI),*** *Italian Association of University Gynecologist (AGUI), 25-28 Σεπτεμβρίου 2011, Palermo, Italy, www.triumphgroup.it*

❑ ***9th International Scientific Meeting,*** *27-30 Σεπτεμβρίου 2011, Royal College of Obstetricians and Gynaecologists Athens, Greece, www.rcog2011.com*

❑ ***Ημερίδα με θέμα; «Καρκίνος Τραχήλου Μήτρας»,*** *Αγ.Νικόλαος Λασιθίου, Κρήτη 16 Οκτωβρίου 2011, Μαιευτική και Γυναικολογική Εταιρεία Κρήτης,. Πληρ. κ. Ματταλιωτάκης 6932471818.*

❑ ***16ο Πανελλήνιο Συνέδριο Περιγεννητικής Ιατρικής,*** *Ελληνική Εταιρεία Περιγεννητικής Ιατρικής 21-23 Οκτωβρίου 2011 - Μέγαρο Μουσικής Αθηνών, Αν. Καθηγητής Ν. Παπαντωνίου, Οργάνωση: MDcongress, Αλ. Παναγούλη 118, 153 43 Αγ. Παρασκευή, Τηλ.: 210.6074200, e-mail: md@mdcongress.gr,www.16perinatal.mdcongress.gr*

❑ ***31ο Σεμινάριο ALSO,*** *Ηράκλειο, 22-23 Οκτωβρίου 2011, Β' Μαιευτική-Γυναικολογική Κλινική Πανεπιστημίου Αθηνών*

❑ ***10th World Congress of Perinatal Medicine*** *8-11 Νοεμβρίου 2011, Punta del Este, Uruguay, Phone: 00598 2 900 5828, 10wcpm@personas.com.uy*

❑ ***14th COGI Congress,*** *17-20 Νοεμβρίου /2011, Paris, ruthi.yahav@congressmed.com*

❑ ***32ο Σεμινάριο ALSO,*** *Αθήνα, 26-27 Νοεμβρίου 2011, Β' Μαιευτική-Γυναικολογική Κλινική Πανεπιστημίου Αθηνών*

❑ ***Ian Donald Advanced Ultrasound Course,*** *1-2 Δεκεμβρίου 2011, Istanbul, Turkey, www.iandonald.org.tr*

❑ ***5th Advanced Course of Ultrasound in Obstetrics and Gynecology, Ian Donald School,*** *Ελληνική Εταιρεία Υπερήχων στη Μαιευτική και Γυναικολογία, 10-11 Δεκεμβρίου 2011 - Μουσείο Γουλανδρή Φυσικής Ιστορίας, Καθηγητής: Α. Αντσακλής, Οργάνωση: MDcongress, Αλ. Παναγούλη 118, 153 43 Αγ. Παρασκευή, Τηλ.: 210.6074200, e-mail: md@mdcongress.gr, www.iandonald2011.mdcongress.gr*

❑ ***10th World Congress,*** *11-14 Δεκεμβρίου 2011, International Association Maternal and Neonatal Health, Ρώμη, Ιταλία www.iamaneh.org, Tel. +39 02.34.93.44.04*

ΣΥΝΕΔΡΙΑ 2011 (ΕΞΩΤΕΡΙΚΟΥ)

❑ ***1st World Congress of Office Hysteroscopy and Resectoscopy,*** *Bari, Italy, May 18-21, 2011, Centro Italiano Congressi Cic Sud, 0039 080/5043737, http://www.hysteroscopybari2011.com*

❑ ***The 4th Congress of the South East European Society of Perinatal Medicine,*** *Bucharest, Rumania, May 20-21, 2011, Paloma Tours, Tel: (+4 021) 314 66 47, http://armp.medical-congresses.ro/*

❑ ***"Fetus as a Patient",*** *Taormina, Italy, May 26-28, 2011, MCA Events, +39 02 3493 4404, E mail: mantero@mcaevents.org*

❑ ***European Conference of National Strategies for Chlamydia Trachomatis and Human Papillomavirus,*** *Jurmala, Latvia, May 26-27, 2011, The Latvian Society of Laboratory Specialists, Under Auspices of International Federation of Clinical Chemistry and Laboratory medicine, www.cthpv.org*

❑ ***Reproductive Endocrinology and ART: A Celebratory Congress,*** *Montreal, Canada, May, 2011 27-31, COMTECMED, +972-3-5666166, Email: Info@comtecmed.com*

❑ ***1st Joint Congress for Gynecology, Obstetrics and Fertility,*** *Warsaw, Poland, June 10-12, 2011, - Israel-Poland (GOFIP), Paragon Conventions, Tel: +41 22 5330948, Email: sdinenson@paragon-conventions.com*

❑ ***17th International Meeting of the European Society of Gynaecological Oncology (ESGO),*** *Milan, Italy, September 10-14, 2011, Kenesinternational, Tel: +41 22 908 0488, Fax: +41 22 906 9140, Email: esgo17@esgo.org*

❑ ***10th World Congress of Perinatal Medicine,*** *Punta del Este, Uruguay, November 8-11, 2011, World Association of Perinatal Medicine (WAPM), www.wapm.info*

❑ ***The Asia Pacific Congress on Building Consensus in Gynaecology,*** *Bangkok, Thailand, November 24-27, 2011, Infertility and Perinatology (BCGIP), in collaboration with the Royal Thai College of Obstetricians and Gynaecologists, E mail: info@comtecint.com, Tel: +86 21 54660460*

ΣΥΝΕΔΡΙΑ 2012 (ΕΣΩΤΕΡΙΚΟΥ)

❑ ***9th European Congress of Menopause Andropause Society,*** *Αθήνα. Μέγαρο Μουσικής, 28 - 31 Μαρτίου 2012, Β' Μαιευτική & Γυναικολογική Κλινική, 2107217835*

❑ ***5ο Παγκρήτιο Μαιευτικό Σεμινάριο Μαιευτικής - Γυναικολογίας : «Μαιευτικά & Γυναικολογικά Προβλήματα στη Νεαρή Ηλικία»,*** *Ηράκλειο, Κρήτη, 31 Μαρτίου - 1 Απριλίου 2012: Αναπλ. Καθ. κ. Ματαλλιωτάκης, 6932 471818*

❑ ***12ο Πανελλήνιο Συνέδριο Μαιευτικής και Γυναικολογίας,*** *Θεσσαλονίκη, Μέγαρο Μουσικής, 17-20 Μαΐου 2012, Οργάνωση: MDcongress, Αλ. Παναγούλη 118, 153 43 Αγ. Παρασκευή, Τηλ.: 210.6074200, e-mail: md@mdcongress.gr*

❑ ***12th Congress of European Society of Contraception,*** *Αθήνα, 19 - 23 Ιουνίου 2012, Οργάνωση: MDcongress, Αλ. Παναγούλη 118, 153 43 Αγ. Παρασκευή, Τηλ.: 210.6074200, e-mail: md@mdcongress.gr, www.esc2012.mdcongress.gr*

❑ ***"The Fetus as a Patient",*** *1-2 Σεπτεμβρίου 2012, Royal Myconian & Myconian Imperial Resorts, Elia Beach, Myconos, Greece, Οργάνωση: MDcongress, Αλ. Παναγούλη 118, 153 43 Αγ. Παρασκευή, Τηλ.: 210.6074200, www.fetusasapatient2012.mdcongress.gr*

❑ ***5ο Πανελλήνιο Συνέδριο Ενδομητρίωσης,*** *Χανιά, Κρήτη 20 - 21 Οκτωβρίου 2012, 2810375000, Οργάνωση: MDcongress, Αλ. Παναγούλη 118, 153 43 Αγ. Παρασκευή, Τηλ.: 210.6074200, e-mail: md@mdcongress.gr*

Σημείωση: Παρακαλούνται οι οργανωτές συνεδρίων να ενημερώνουν έγκαιρα την Εταιρεία για τα προσεχή συνέδριά τους προς αποφυγή επικάλυψης

The Fetus As Patient

THE FETUS AS A PATIENT

1-2 SEPTEMBER 2012. MYCONOS-GREECE

PRESIDENT: ARIS ANTSAKLIS

Royal Myconian & Myconian Imperial Resorts, Elia Beach

MYCONOS, GREECE

HELLENIC SOCIETY FOR ULTRASOUND IN OBSTETRICS & GYNECOLOGY

www.fetusasapatient2012.mdcongress.gr

SECRETARIAT MD congress 118 Al. Panagouli Str., Ag. Paraskevi 153 43, Tel +30 2106074200, e-mail: md@mdcongress.gr

GE Healthcare

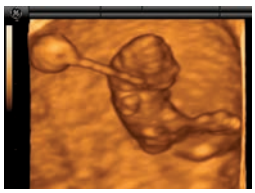
8th pregnancy week

10th pregnancy week

12th pregnancy week

14th pregnancy week

16th pregnancy week

18th pregnancy week

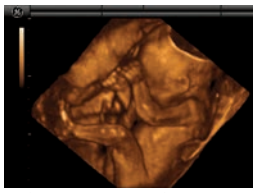
21st pregnancy week

Look, it´s me!

26th pregnancy week

32nd pregnancy week

34th pregnancy week

Αγαπημένη μου Μαμά,

Το μεγαλύτερο θαύμα της ανθρώπινης φύσης συμβαίνει εδώ, ακριβώς κάτω από την καρδιά σου. Είμαι εγώ, το μωρό σου, που μεγαλώνω μέσα σου. Όπως βλέπεις με μοναδικό τρόπο στις τρισδιάστατες υπερηχογραφικές εικόνες, από την αρχή είμαι ένα πολύ μικρό ανθρωπάκι. Τόσο μικρό που μόνο η δική σου συνεχής φροντίδα και προστασία είναι η εγγύηση για μένα και για την ασφάλειά μας. Τώρα μαζι με τον ιατρό σου μπορείς να με βλέπεις σε πραγματικό χρόνο σε κάθε υπερηχογραφική σου εξέταση και να βεβαιώνεσαι για την καλή μου υγεία. Το αισθάνεσαι, πόσο μεγαλώνει ο δεσμός μας κάθε φορά που με βλέπεις στο υπερηχογράφημα 3D;

Σ'ευχαριστώ για την αγάπη σου.
Ανυπομονώ τόσο πολύ να σε δω !!!

GE imagination at work

GE Medical Systems Ελλάς Α.Ε.Ε.
Λ. Κύπρου 156 & Κωνσταντινουπόλεως 91
164 51 Αργυρούπολη, Αθήνα
Τηλ.: 210 9690 990, 210 9690980 • Fax: 210 9625 931
www.gehealthcare.com/grel