ΥΠΕΡΗΧΟΓΡΑΦΙΑ ΤΟΜ.9, ΤΕΥΧ.4, ΣΕΛ. 129-135, 2012

Παπαντωνίου Νικόλαος, Αντωνακόπουλος Νικόλαος, Δασκαλάκης Γεώργιος, Ντόμαλη Αικατερίνη, Αντσακλής Αριστείδης
Α' Πανεπιστημιακή Μαιευτική και Γυναικολογική Κλινική, Ιατρικής Σχολής Πανεπιστημίου Αθηνών, Γ.Ν.Α. Αλεξάνδρα

Προγεννητική υπερηχογραφική διάγνωση του συνδρόμου Prune-Belly στις 11 και 12 εβδομάδες κύησης: παρουσίαση περιστατικών και ανασκόπηση της βιβλιογραφίας

Περίληψη
Παρουσιάζονται δύο περιπτώσεις συνδρόμου Prune-Belly σε έμβρυα ηλικίας κύησης 11 και 12 εβδομάδων, το διάστημα 2010-2012. Η υπερηχογραφική διάγνωση βασίστηκε σε απεικονιστικά ευρήματα, όπως η μη φυσιολογική διάταση της ουροδόχου κύστης, η λέπτυνση των κοιλιακών τοιχωμάτων, η στένωση της ουρήθρας και το φύλο του εμβρύου. Η προγεννητική διάγνωση αυτής της διαταραχής κατά το πρώτο τρίμηνο της κύησης, καθώς και η διαφοροδιάγνωση, είναι καθοριστικής σημασίας για τη διαχείριση του περιστατικού, ειδικά όταν υφίσταται το ενδεχόμενο διακοπής της κύησης. Μια ανασκόπηση της υπάρχουσας βιβλιογραφίας υποδεικνύει ότι τα περιστατικά μας μπορεί να είναι από τις πιο πρώιμα διαγνωσθείσες περιπτώσεις του συνδρόμου Prune-Belly.

Λέξεις - κλειδιά: σύνδρομο Prune-Belly, μεγακύστη, υποπλασία μυών κοιλιακού τοιχώματος, σημείο κλειδαρότρυπας, πρώτο τρίμηνο

Αλληλογραφία:
Αντωνακόπουλος Νικόλαος
Μικράς Ασίας 50-52 Βύρωνας Αττικής
Τ.Κ. 16231
Τηλ. 2107661688 & 6978236246
E-mail: antonakopoulos2002@yahoo.gr

Κατατέθηκε 17/12/12
Έγινε δεκτή 17/12/12

Εισαγωγή

Η σύγχρονη χρήση των υπερήχων ως διαγνωστικών εργαλείων ρουτίνας στη μαιευτική επιτρέπει την πρώιμη προγεννητική διάγνωση των διαφόρων ανωμαλιών του εμβρύου. Η προγεννητική διάγνωση των ανατομικών ανωμαλιών του συνδρόμου Prune-Belly κατά το πρώτο τρίμηνο της κύησης, καθώς και η διαφοροδιάγνωση, είναι καθοριστικής σημα-

σίας για τη διαχείριση του περιστατικού, ειδικά όταν υφίσταται το ενδεχόμενο διακοπής της κύησης. Ωστόσο, η έγκαιρη διάγνωση του συνδρόμου κατά το τέλος του 1ου τριμήνου έως τις αρχές του 2ου αναφέρεται σπάνια. Το σύνδρομο Prune-Belly, «κοιλιά δίκην δαμάσκηνου», το οποίο καλείται επίσης σύνδρομο Eagle-Barrett, είναι μια σπάνια συγγενής διαταραχή, συχνότερα απαντόμενη στα άρρενα έμβρυα. Συνίσταται σε διαταραχή ανάπτυξης των μυών του κοιλιακού τοιχώματος (απλασία ή υποπλασία), σε δυσπλασίες του ουροποιογεννητικού συστήματος, όπως κρυψορχία και μεγακύστη, καθώς και άλλες δυσπλασίες, όπως αναστροφή σπλάχνων, προσωπείο Potter, διάταση στομάχου, βραχύ έντερο, ατρησία ορθού, ραιβοϊπποποδία, συγγενές εξάρθρημα ισχίου, υποπλασία κάτω άκρων, απλασία δακτύλων, χωνοειδής θώρακας, σκολίωση και άλλες θωρακικές δυσπλασίες. Η πνευμονική υποπλασία που συχνά απαντάται οφείλεται στο ολιγοάμνιο και την αύξηση της ενδοκοιλιακής πίεσης. Η πρόγνωση των περιστατικών αυτών συνήθως δεν είναι καλή και εξαρτάται κυρίως από τον περιορισμό της νεφρικής λειτουργίας. Παρουσιάζουμε δύο περιστατικά με το σύνδρομο αυτό που διαγνώστηκαν στο τέλος του πρώτου τριμήνου της κύησης.

Παρουσίαση περιστατικών

Η πρώτη περίπτωση αφορούσε μία πρωτοτόκο 29 ετών η οποία υποβλήθηκε σε υπερηχογραφικό έλεγχο αλλαχού στις 11 εβδομάδες κύησης, για μέτρηση της αυχενικής διαφάνειας, στα πλαίσια πληθυσμιακού ελέγχου ρουτίνας. Τα υπερηχογραφικά ευρήματα ήταν: CRL (κεφαλουριαίο μήκος) = 48,5 χιλ. (11 εβδομάδες + 3 ημέρες), παρούσα καρδιακή λειτουργία, φυσιολογική ποσότητα αμνιακού υγρού, πρόσθιος πλακούντας, NT (αυχενική διαφάνεια) = 1 χιλ., υποπλασία ρινικού οστού (εικόνα 1). Το υπερηχογράφημα αποκάλυψε επίσης ένα υπόηχο κυστικό μόρφωμα διαστάσεων 12x11 χιλ. στην κοιλιά του εμβρύου, που αποδόθηκε σε μεγακύστη (εικόνα 2). Ακολούθησε επανέλεγχος με δύο διαστάσεων (2D) και τριών διαστάσεων (3D) υπερηχογραφήματα που διενεργήθηκαν στην κλινική μας (εικόνα 3). Από την υπερηχογραφική εικόνα τέθηκε η υποψία συνδρόμου Prune-Belly βασισμένη στην παθολογική διάταση της ουροδόχου κύστεως, το ιδιαίτερα λεπτό πάχος των κοιλιακών τοιχωμάτων και την απουσία του σημείου της κλειδαρότρυπας (key hole sign), που χαρακτηρίζει τις αποφράξεις της ουρήθρας. Το αμνιακό υγρό ήταν φυσιολογικής ποσότητας. Η πιθανότητα χρωμοσωμικών ανωμαλιών, όπως τρισωμία 21, 18 και 13, ήταν 1/680, 1/1534 και 1/4846 αντίστοιχα, με βάση την ηλικία της μητέρας και μετατράπηκε σε 1/330, 1/1000 και 1/2000 αντίστοιχα, με την προσθήκη των υπερηχογραφικών παραμέτρων. Η γυναίκα μετά συμβουλευτική υπεβλήθη σε βιοψία τροφοβλάστης για χρωμοσωμική ανάλυση και ο εμβρυϊκός καρυότυπος βρέθηκε φυσιολογικός. Μετά νέα συμβουλευτική το ζευγάρι επέλεξε τη διακοπή της κύησης και συμφώνησε για περαιτέρω διερεύνηση με νεκροτομή. Στις 12 εβδομάδες κύησης γεννήθηκε ένα νεκρό έμβρυο 40 γρ., μετά προετοιμασία-ωρίμανση του τραχήλου με κολπικά δισκία προσταγλανδίνης. Η νεκροτομή αποκάλυψε σύνδρομο Prune-Belly. Η διάγνωση βασίστηκε στην υποπλασία των μυών του κοιλιακού τοιχώματος, στη διατεταμένη ουροδόχο κύστη και στο φύλο του εμβρύου (άρρεν).

Εικόνα 1: *2D απεικόνιση υποπλαστικού ρινικού οστού*

Εικόνα 2: *2D απεικόνιση μεγακύστης, λεπτών τοιχωμάτων*

Το δεύτερο περιστατικό αφορούσε μία πρωτοτόκο 37 ετών η οποία επισκέφθηκε το νοσοκομείο μας στις 13 εβδομάδες της κύησης για ένα πρώτο υπερηχογράφημα αναφοράς. Μία μονήρης ενδομήτρια κύηση διαγνώστηκε, με θετική καρδιακή λειτουργία και υπερηχογραφική ηλικία 13 εβδομάδων. Στην απεικόνιση με υπερήχους υπήρχε ένας υποηχογενής κυστικός σχηματισμός εντός της περιτοναϊκής κοιλότητας του εμβρύου με διαστάσεις 25x23,5 χιλ. (εικόνα 4). Περαιτέρω δύο διαστάσεων (2D) και τριών διαστάσεων (3D) υπερηχογράφημα (εικόνες 5-6) αποκάλυψε την παρουσία μεγακύστης με στένωση της ουρήθρας σε ολόκληρο το μήκος της και την απουσία "σημείου κλειδαρότρυπας". Το κοιλιακό τοίχωμα ήταν εξαιρετικά λεπτό υποδεικνύοντας την απουσία μυών. Το αμνιακό υγρό ήταν σε φυσιολογική ποσότητα και δεν υπήρχαν άλλες εμφανείς ανατομικές ανωμαλίες. Η υπερηχογραφική εικόνα συνηγορούσε στη διάγνωση του συνδρόμου Prune-Belly. Η κύηση διεκόπη με τη χρήση μισοπροστόλης και λίγες ώρες αργότερα γεννήθηκε ένα νεκρό άρρεν έμβρυο 80 γρ. Ακολούθησε ελαφρά εκκενωτική μαιευτική απόξεση της ενδομήτριας κοιλότητας και το έμβρυο εστάλη για παθολογοανατομική εξέταση. Η παθολογοανατομική έκθεση επιβεβαίωσε ότι το έμβρυο ήταν άρρενος φύλου και αποκάλυψε υποπλασία των μυών του κοιλιακού τοιχώματος και μεγακύστη. Η διάγνωση του συνδρόμου Prune-Belly επιβεβαιώθηκε.

Εικόνα 3: *3D απεικόνιση συνδρόμου Prune-Belly*

Συζήτηση

Το σύνδρομο Prune-Belly περιγράφηκε για πρώτη φορά το 1895 από τον Parker[1]. Ο όρος σύνδρομο «κοιλιά δίκην δαμάσκηνου» προέρχεται από την ιδιαίτερη εμφάνιση της κοιλιάς των εμβρύων αυτών, η οποία χαρακτηρίζεται από διόγκωση με χαλαρότητα του δέρματος και ρυτίδωση αυτού που προσομοιάζει την επιφάνεια ενός δαμάσκηνου[2]. Το σύνδρομο Prune-Belly προκύπτει συνήθως από πρώιμη στένωση ή απόφραξη του άπω ουροποιητικού συστήματος. Η ουροδόχος κύστη θεωρείται διατεταμένη στο 1ο τρίμηνο όταν είναι > 10 χιλ. Απότοκος της διάτασης της ουροδόχου κύστης είναι η αδυναμία καθόδου των όρχεων στα άρρενα έμβρυα και η αδυναμία ανάπτυξης του κοιλιακού τοιχώματος[2,3]. Υπάρ-

Εικόνα 4: *2D απεικόνιση μεγακύστης, πολύ λεπτών τοιχωμάτων*

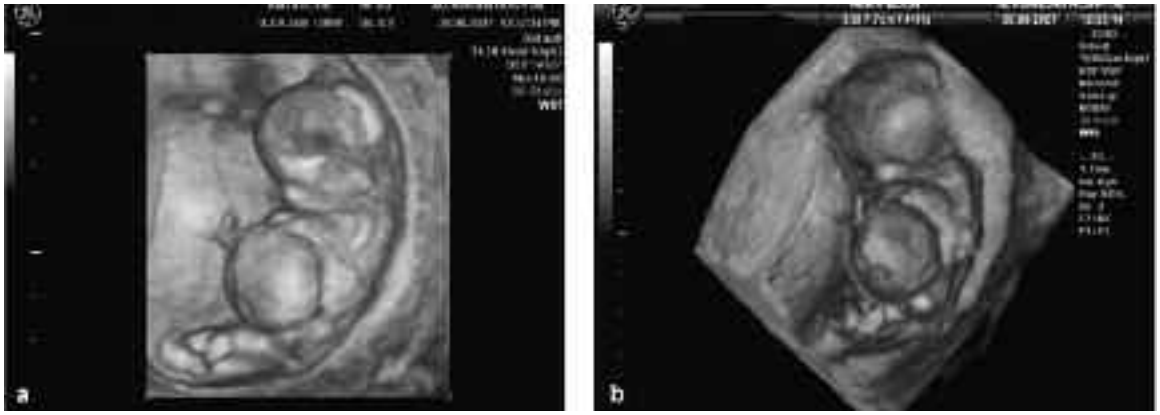

Εικόνα 5: *3D απεικόνιση συνδρόμου Prune-Belly*

χουν στοιχεία που υποδηλώνουν μία Χ-φυλοσύνδετη κληρονομικότητα, αλλά ένα πολυπαραγοντικό μοντέλο κληρονομικότητας φαίνεται να είναι η αιτία στις περισσότερες περιπτώσεις[4]. Σύμφωνα με μελέτες, η μέση ηλικία της εγκύου μητέρας είναι 27,7 έτη (20-39 έτη) και η μέση ηλικία κύησης κατά την προγεννητική διάγνωση είναι 14,8 εβδομάδες (12-22 εβδομάδες). Η συχνότητα γέννησης ζώντων νεογνών είναι 3 ανά 100.000 και αναμένεται να μειωθεί περαιτέρω στο μέλλον καθώς αυτές οι κυήσεις μπορούν να ανιχνευθούν πιο εύκολα, κατά τη διάρκεια ελέγχου ρουτίνας του πρώτου τριμήνου, και να τερματιστούν. Άνω του 60% των νεογνών πεθαίνουν κατά την πρώτη εβδομάδα της ζωής[5].

Θα πρέπει να τίθεται η υποψία αυτής της διάγνωσης σε έμβρυα με πολύ μεγάλη διάταση της κοιλιακής χώρας. Η διάταση αντιπροσωπεύει τυπικά την διογκωμένη κύστη (μεγακύστη), αλλά μπορεί επίσης να έχει άλλη προέλευση, όπως στην περίπτωση μίας μεγάλης κύστης ωοθηκών[6], μίας γιγαντιαίας κύστης ήπατος[7], εμβρυϊκού ασκίτη[8] ή συνδρόμου αμνιακών ταινιών[9]. Η αναλογία άρρενα/θήλεα έμβρυα είναι 20/1 και εξηγείται βάσει της πολύπλοκης μορφογένεσης της αρσενικής ουρήθρας, με πιθανό αποτέλεσμα αποφρακτικές διαταραχές[10]. Το σύνδρομο χαρακτηρίζεται από ένα φάσμα ανωμαλιών και οι ασθενείς μπορούν να κατηγοριοποιηθούν ανάλογα με τη σοβαρότητα των συμπτωμάτων. Προοδευτική διάταση της ουροδόχου κύστεως οδηγεί σε νεφρική ανεπάρκεια αποφρακτικού τύπου, ολιγοϋδράμνιο, πνευμονική υποπλασία και τελικά ενδομήτριο (ή νεογνι-

Εικόνα 6: *3D λοξές τομές*
(a) πρόκειται για άρρεν έμβρυο
(b) στένωση ουρήθρας καθ' όλο το μήκος της
(c) απόν «σημείο κλειδαρότρυπας»

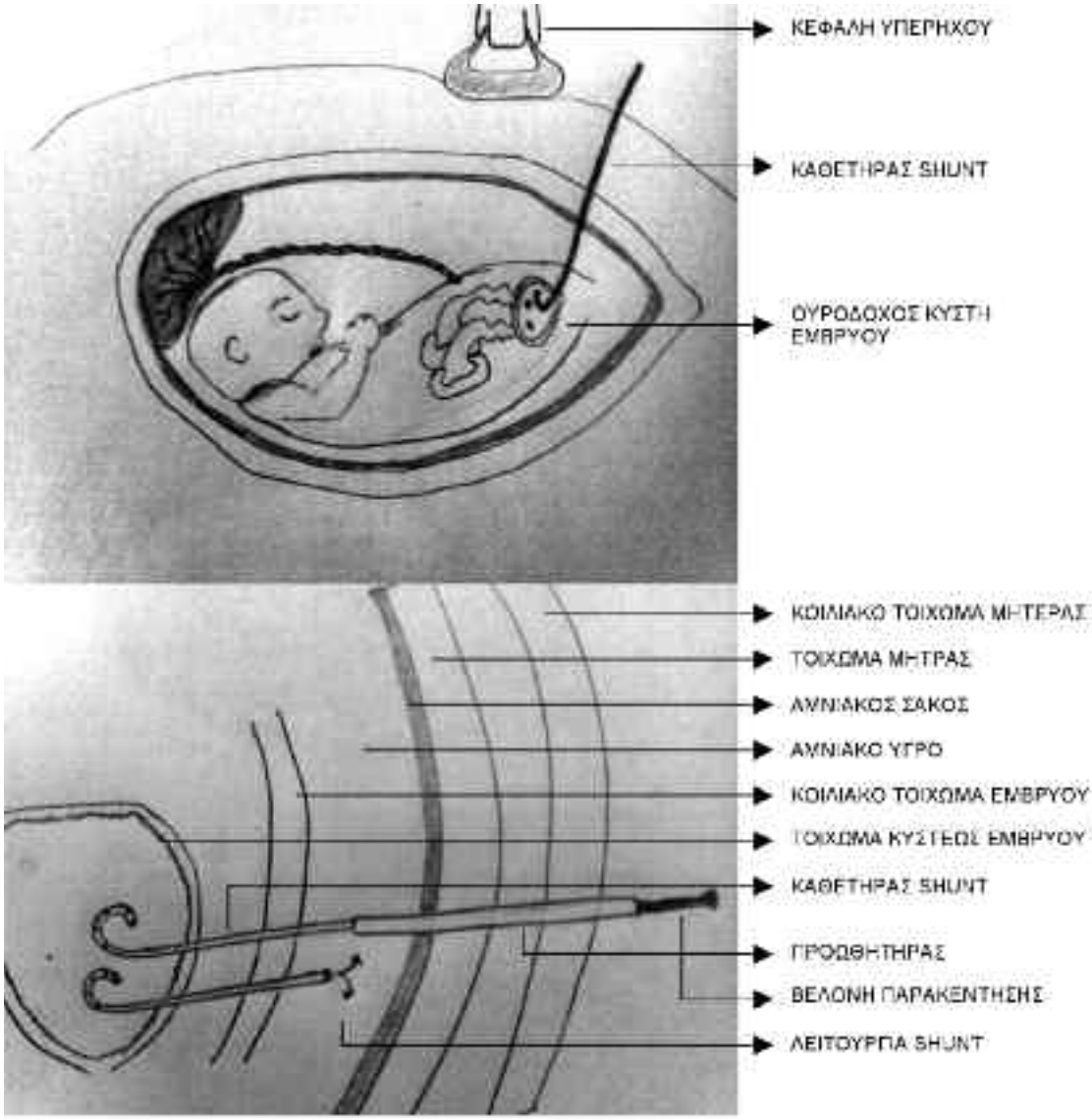

Εικόνα 7: *vesicoamniotic shunt*

κό) θάνατο, που χαρακτηρίζει τις πιο σοβαρές μορφές του συνδρόμου[2]. Συνοδές ανωμαλίες του συνδρόμου είναι αναστροφή σπλάχνων, προσωπείο Potter, διάταση στομάχου, βραχύ έντερο, ατρησία ορθού, ραιβοϊπποποδία, συγγενές εξάρθρημα ισχίου, υποπλασία κάτω άκρων, απλασία δακτύλων, χωνοειδής θώρακας, σκολίωση και άλλες θωρακικές δυσπλασίες[11]. Μόλις τεθεί η διάγνωση του συνδρόμου θα πρέπει να αναζητούνται και άλλες συνοδές ανωμαλίες, ιδιαίτερα καρδιακές[12].

Διαφορική διάγνωση θα πρέπει να γίνεται από οπίσθιες ουρηθρικές βαλβίδες (PUVs) και σύνδρομο μεγακύστης, μεγακόλου και υποπερίσταλσης εντέρου (MMIHS). Η απεικόνιση της ουρήθρας και της ουροδόχου κύστης είναι ουσιώδης για τη διαφορική διάγνωση του συνδρόμου από PUVs. Στο σύνδρομο Prune-Belly η στένωση της ουρήθρας αφορά σε όλο της το μήκος. Σε PUVs, σε λοξές προβολές της οπίσθιας ουρήθρας-κυστεοουρηθρικής συμβολής, το κατώτερο τμήμα της ουροδόχου κύστης μοιάζει με κλειδαρότρυπα και ονομάζεται εξ αυτού «σημείο κλειδαρότρυπας». Στο σύνδρομο Prune-Belly το «σημείο κλειδαρότρυπας» απουσιάζει. Στις οπίσθιες βαλβίδες της ουρήθρας η ουροδόχος κύστη έχει παχύ τοίχωμα, ενώ στο σύνδρομο Prune-Belly η ουροδόχος κύστη έχει λεπτό τοίχωμα, υποδεικνύοντας την απλασία ή δυσπλασία της μυϊκής στοιβάδας[13]. Το σύνδρομο MMIHS είναι μια σπάνια συγγενής διαταραχή άγνωστης προέλευσης. Χαρακτηρίζεται από διάταση της ουροδόχου κύστης, μη αποφρακτικής αιτιολογίας, υδρονέφρωση και μεγαουρητήρα, υποπερίσταλση των εντερικών ελίκων και μικρόκολο. Ο υποκείμενος μηχανισμός πιστεύεται ότι είναι μυοπάθεια των κοιλιακών οργάνων, η οποία οδηγεί σε μειωμένο μυϊκό τόνο της ουροδόχου κύστης και του εντέρου. Η διαφορική διάγνωση βασίζεται στο γεγονός ότι στο σύνδρομο MMIHS το αμνιακό υγρό είναι φυσιολογικό και υπάρχει μία αυξημένη συχνότητα εμφάνισης του συνδρόμου στα θήλεα (4:1)[14].

Η ενδομήτρια θεραπεία του συνδρόμου Prune-Belly περιλαμβάνει επεμβάσεις, όπως κυστεοαμνιακές παρακάμψεις (vesicoamniotic shunts), σε περιπτώσεις όπου έχουν αποκλειστεί άλλες ανωμαλίες και ο καρυότυπος είναι φυσιολογικός[15] (εικόνα 7), σε μια προσπάθεια αποσυμφόρησης του ουροποιητικού συστήματος του εμβρύου και διόρθωσης της ποσότητας του αμνιακού υγρού και έμμεσα της πνευμονικής υποπλασίας. Σε αντίθετη περίπτωση συνιστάται διακοπή της κύησης. Ευτυχώς, ο κίνδυνος υποτροπής είναι χαμηλός. Οι ανωτέρω αναφερόμενες επεμβατικές πράξεις ενέχουν σημαντικό κίνδυνο επιπλοκών σε ποσοστό 45%, όπως κακή τοποθέτηση του χρησιμοποιούμενου καθετήρα (20%), μαζικό ουροπεριτόναιο, απόφραξη του καθετήρα και ανάγκη επανεπέμβασης, πρόωρη ρήξη εμβρυικών υμένων, χοριοαμνιονίτιδα, ιατρογενή γαστρόσχιση και συνολική σκέλους[16].

Συμπεράσματα

Λαμβάνοντας υπόψη το μοντέλο κανονικής ανάπτυξης του ουροποιητικού συστήματος σε ανθρώπινο έμβρυο, η πρώτη ένδειξη νεφρικής λειτουργίας εντοπίζεται χρονικά κατά την 11η εβδομάδα της κύησης (από την τελευταία έμμηνο ρύση) με τη διαπίστωση αυξημένης ποσότητας ούρων εντός της ουροδόχου κύστης. Με βάση το χρονοδιάγραμμα της ανάπτυξης του ανθρώπινου ουροποιητικού συστήματος, η πρώτη ένδειξη της νεφρικής λειτουργίας μπορεί να παρατηρηθεί 9 εβδομάδες μετά τη σύλληψη και 11 εβδομάδες μετά την έμμηνο ρύση[16,17]. Από την εμπειρία μας, ούρα μπορούν να ανιχνευθούν στην κύστη του φυσιολογικού εμβρύου από τις 11 εβδομάδες κύησης. Ως εκ τούτου, πιστεύουμε ότι τουλάχιστον το πρώτο περιστατικό μας πρέπει να είναι από τις πρωιμότερες δυνατές διαγνώσεις του συνδρόμου Prune-Belly.

Prenatal ultrasound diagnosis of Prune-Belly syndrome at 11 and 12 weeks of gestation: our cases and review of the literature

Papantoniou N., Antonakopoulos N., Daskalakis G., Domali A., Antsaklis A.

1st Department of Obstetrics and Gynecology, University of Athens Medical School, Alexandra Hospital

Correspondence: Antonakopoulos Nikolaos
Mikras Asias 50-52 Vyronas Athens
P.C. 16231, Tel. 2107661688 & 6978236246
E-mail: antonakopoulos2002@yahoo.gr

Summary

We present two cases of Prune-Belly syndrome in two fetuses of 11 and 12 weeks of gestation. The ultrasound diagnosis was based on the finding of an abnormal dilatation of the bladder. Prenatal diagnosis of this malformation during the first trimester is very important for management, as well as differential diagnosis, especially if termination of pregnancy is a considered option. A review of the literature indicates that our cases may be of the earlier reported cases of Prune-Belly syndrome.

Key words: Prune-Belly syndrome, dilated bladder, abdominal wall muscles deficiency, keyhole sign, first trimester

Βιβλιογραφία

1.Alhawsawi AM, Aljiffry M, Walsh MJ, Peltekian K, Molinari M. Hepatic artery aneurysm associated with prune belly syndrome: a case report and review of the literature. J Surg Educ 2009; 66:43–4

2. Herman TE, Siegel MJ. Prune belly syndrome. J Perinatol 2009; 29:69–71.

3. Wheatley JM, Stephens FD, Hutson JM. Prune belly syndrome: ongoing controversies regarding pathogenesis and management. Semin Pediatr Surg 1996; 5:95–106.

4. Salihu HM, Tchuinguem G, Aliyu MH, et al: Prune belly syndrome and associated malformations. A 13-year experience from a developing country. West Indian Med J 2003; 52:281.

[5. Hoshino T, Ihara Y, Shirane H, Ota T: Prenatal diagnosis of prune belly syndrome at 12 weeks of pregnancy: case report and review of the literature. Ultrasound Obstet Gynecol 1998; 12:362-366.

6. Leeners B, Sauer I, Funk A: Prune belly syndrome – diagnosis and therapeutic possibilities. Z Geburtshilfe Neonatol 1999; 203:183.

7. Yamamoto H, Sera Y, Ikeda S, Terakura H, Yoshida M. Giant liver cyst in a fetus with prune belly syndrome. Pediatr Surg Int 1994; 9:417–18.

8. Hirose R, Suita S, Taguchi T, Kukita J, Satoh S, Koyanagi T, Nakano H. Prune-belly syndrome in a female, complicated by intestinal malrotation after successful antenatal treatment of hydrops fetalis. J Pediatr Surg 1995; 30:1373–5.

9. Chen CP, Liu FF, Jan SW, Wang KG, Lan CC. First report of distal obstructive uropathy and prune-belly syndrome in an infant with amniotic band syndrome. Am J Perinatol 1997; 14:31–3.

10. Perez-Brayfield MR, Gatti J, Berkman S, et al: In utero intervention in a patient with prune-belly syndrome and severe urethral hypoplasia. Urology 2001; 57:1178.

11. Bonilla-Musoles F, Machado LE, Bailao LA, et al: Abdominal wall defects: two- versus three-dimentional ultrasonographic diagnosis. J Ultrasound Med 2001; 20:379.

12. Yoshida M, Matsumura M, Shintaku Y, Yura Y, Kanamori T, Matsushita K, Nonogaki T, Hayashi M, Tauchi K. Prenatally diagnosed female prune belly syndrome associated with tetralogy of Fallot. Gynecol Obstet Invest 1995; 39:141–4.

13. Papantoniou N, Papoutsis D, Daskalakis G, Chatzipapas I, Sindos M, Papaspyrou I, Mesogitis S, Antsaklis A. Prenatal diagnosis of prune-belly syndrome at 13 weeks of gestation: case report and review of literature J Matern Fetal Neonatal Med 2010; 23(10):1263-7.

14. Chen CP, Wang TY, Chuang CY: Sonographic findings in a fetus with megacystis-microcolon-intestinal hypoperistalsis syndrome. J Clin Ultrasound 1998; 26:217.

15. Leeners B, Sauer I, Schefels J, et al: Prune-belly syndrome: therapeutic options including in utero placement of a vesicoamniotic shunt. J Clin Ultrasound 2000; 28:500-506.

16. Morris RK, Kilby MD: An overview of the literature on congenital lower urinary tract obstruction and introduction to the PLUTO trial: percutaneous shunting in lower urinary tract obstruction. Aust N Z J Obstet Gynaecol 2009; 49(1):6-10.

17. Romero R, Pilu G, Jeanty P, Ghidini A, Hobbins JC. Prenatal diagnosis of congenital anomalies. Norwalk, CT: Appleton & Lange 1988:289–290.

18. Shin T, Koyanagi T, Hara K, Kubota S, Nakano H. Development of urine production and urination in the human fetus assessed by real-time ultrasound. Asia Oceania J Obstet Gynaecol 1987; 13:473–9.